Archiv für Ohrenheilkunde

Digitized by Google

BOSTON
MEDICAL LIBRARY
8 THE FENWAY.

ARCHIV

FÜR

OHRENHEILKUNDE

IM VEREIN MIT

PROF. AD. FICK IN WÜRZBURG, PROF. C. HASSE IN BRESLAU, PROF. V. HENSEN IN KIEL, PROF. A. LUCAE IN BERLIN, PROF. E. MACH IN WIEN, G. R. DR. A. MAGNUS IN KÖNIGSBERG I PR., PROF. A. PRUSSAK IN ST. PETERSBURG, PROF. E. ZAUFAL IN PRAG, PROF. J. KESSEL IN JENA, PROF. F. TRAUTMANN IN BERLIN, PROF. V. URBANTSCHITSCH IN WIEN, PROF. F. BEZOLD IN MÜNCHEN, PROF. K. BÜRKNER IN GÖTTINGEN, PROF. CH. DELSTANCHE IN BRÜSSEL, PROF. A. KUHN IN STRASSBURG, DR. E. MORPURGO IN TRIEST, DR. L. BLAU IN BERLIN, PROF. J. BÖKE IN BUDAPEST, G. R. DR. H. DENNERT IN BERLIN, PROF. G. GRADENIGO IN TURIN, PROF. J. ORNE-GREEN IN BOSTON, PROF. J. HABERMANN IN GRAZ, PROF. H. HESSLER, PRIVATDOCENT IN HALLE, DR. L. JACOBSON, PRIVATDOCENT IN BERLIN, PROF. G. J. WAGENHÄUSER IN TÜBINGEN, PROF. H. WALB IN BONN, DR. C. GRUNERT, PRIVATDOCENT IN HALLE A. S., DR. A. JANSEN, PRIVATDOCENT IN BERLIN, DR. L. KATZ, PRIVATDOCENT IN BERLIN, PROF. P. OSTMANN IN MARBURG, DR. L. STACKE IN ERFURT, DR. O. WOLF IN FRANKFURT A. M.

HERAUSGEGEBEN VON

PROF. A. v. TRÖLTSCH IN WÜRZBURG PROF. ADAM POLITZER IN WIEN

UND

PROF. H. SCHWARTZE IN HALLE.

EINUNDVIERZIGSTER BAND.

Mit 7 Abbildungen im Text und 3 Tafeln.

LEIPZIG,
VERLAG VON F. C. W. VOGEL.
1896.

Digitized by Google

BOSTON MEDICAL
JAN 23 1905
LIBRARY.

4561

CATALOGUED
JAN - 1905
E. H. B.

Digitized by Google

Inhalt des einundvierzigsten Bandes.

Erstes Heft

(ausgegeben am 27. August 1896).

Seite

I. Statistischer Bericht über die in den beiden Etatsjahren 1894/95 und 1895/96 in der Poliklinik für Ohrenkrankheiten zu Göttingen beobachteten Krankheitsfälle Von Prof. K. Bürkner . . . 1

II. Ueber Behandlungsmethoden bei adhäsiven Mittelohrprocessen. Von Dr. Walther Vulpius in Weimar 8

III. Beitrag zur Kenntniss des Felsenbeincarcinoms. Von Dr. Fritz Danziger in Beuthen (O.-Schl.). (Mit 5 Abbildungen im Texte) 35

IV. Besprechungen.

1. Zwaardemaker, Die Physiologie des Geruchs. Aus dem Manuscripte übersetzt von Dr. A. Junker von Zaugegg. Besprochen von Dr. F. Matte in Jena 45

2. Broca und Maubrace, Traité de Chirurgie cérébrale. Besprochen von Privatdocent Dr. Grunert 46

V. Bericht über die fünfte Versammlung der Deutschen otologischen Gesellschaft am 22. und 23. Mai 1896 zu Nürnberg. Von Prof. K. Bürkner 48

VI. Wissenschaftliche Rundschau.

1. Eitelberg, Ueber Ohrerkrankungen bei Verwandten. 79. — 2. Derselbe, Beiträge zur Influenzaotitis zumal ihrer nervösen Form und Complication mit Facialparalyse. 79. — 3. Derselbe, Ueber die vom Gehörorgane ausgelösten allgemeinen und localen Reflexerscheinungen. 80. — 4. Schmaltz, Die Beziehungen der acuten Mittelohrentzündung zum Gesammtorganismus. 80. — Camillo Poli, L'influenza della fatica sulla funzione auditiva. 81. — 6. Derselbe, L'udito dei neonati. 82. — 7. Derselbe, Etiologia e profilassi delle malattie d'orecchio. 82. — 8. Derselbe, Le vie corticali del linguaggio in una semisorda. 83. — 9. Derselbe, Ricerche anatomo-patologiche sul processo mastoideo. 83. — 10. Herzog, Verticillium Graphii als Ursache einer hartnäckigen Otitis externa diffusa. 84. — 11. Knapp, Ueber die Indicationen der Warzenfortsatzoperationen bei acuter eitriger Mittelohrentzündung, mit vier erläuternden Fällen. 84. — 12. Goldstein, Ueber die Möglichkeit einer deutlichen Besserung bei der Behandlung der Taubheit und der vermutheten Taubstummheit durch akustische Uebungen — ein System von Tonbehandlung des Gehörnerven, wie es Professor Urbantschitsch in Wien angegeben hat. 85. — 13. Moos, Zwei Fälle von otitischer Hirnerkrankung (Sinusthrombose und Abscess). 85. — 14. Werhovsky, Prüfungen der Hördauer im Verlaufe der Tonscala bei Erkrankungen des mittleren und inneren Ohres. 86. — 15. Zwaardemaker, Akustische Eisenbahnsignale und Gehörschärfe. 88. — 16. Hänel, Ein Fall von beginnendem

Digitized by Google

Seite

Durchbruch der beiden Labyrinthfenster bei Caries tuberculosa des Mittelohres, mit mikroskopischer Untersuchung. 88. — 17. Vulpius, Zur rhinologischen Casuistik. 90. — 18. Max, Zur Pulverbehandlung des Ohres, Nasenrachenraumes und Kehlkopfes. 91. — 19. Lichtwitz, Die Eiterungen der Nebenhöhlen der Nase und ihre Folgezustände in anderen Körpertheilen. 91. — 20. Koch, Ueber die Einwirkung des Tauchens auf das Gehörorgan. 93. — 21. Trautmann und Passow, Bericht über die Ohrenabtheilung der Kgl. Charité vom 17. November 1893 bis 1. April 1895. 95. — 22. Simonin, Contribution à l'étude du lupus pseudo-polypeux des fosses nasales. 95. — 23. Guichard, Observations sur quelques complications des empyèmes du sinus maxillaire. 96. — 24. Claqué, Empyème du sinus maxillaire gauche, infection aigue secondaire des sinus sus-nasaux gauches, accidents meningitiques, mort. 96. — 25. Thomas, Streptococcie, infection générale, otite moyenne suppurée infectieuse, mort. 97. — 26. Fage, Diagnostic bactériologique de l'ozène. 97. — 27. Renaud, Deux cas de corps étrangers du nez. 98. — 28. Politzer, Des changements pathologiques du labyrinthe. 98. — 29. Moure, Angiome caverneux de l'oreille. 98. — 30. Roaldès, Note préliminaire sur quelques-unes des particularités du nègre en otologie. 99. — 31. Lermoyez, Helme et Barbier, Un cas d'amygdalite chronique colibacillaire. 100. — 32. Sokolawski, Eine ungewöhnliche Form von primärer Pharynxtuberculose. 101. — 33. R. Jasiński und K. Orzet (Warschau), Eine neue Methode der Atticoantrotomie. Beitrag zur Schädelchirurgie. 102. — 34. Baurowicz, Ueber die Aetiologie des chronischen atrophischen Nasenkatarrhs. 103. — 35. Leopold Haim (Krakau), Angina scarlatinosa. 104. — 36. Z. Dmuchowski (Warschau), Beitrag zur Aetiologie und pathologischen Anatomie der entzündlichen Processe im Cavum Highmori. 104. — 37. Szumlański, Missbildung beider Ohren. 105. — 38. Baurowicz, Primäre Tuberculose der Nasenschleimhaut. 106. — 39. Frankowski (Charkow), Ueber die Beziehungen zwischen Angina follicularis s. lacunaris epidemica acuta und Diphtherieepidemie. 106. — 40. Logucki (Warschau), Beitrag zur Aetiologie der Peritonsillitis acuta purulenta. 167. — 41. Lubliner (Warschau), Der blutende Polyp der Nasenscheidewand. 108.

Fach- und Personalnachrichten 108

Einladung zur 68. Versammlung deutscher Naturforscher und Aerzte in Frankfurt a. M.

Zweites Heft

(ausgegeben am 5. November 1896).

VII. Zur Wahrnehmung der Geräusche. Von Dr. Hermann Dennert in Berlin 109

VIII. Aus Prof. Chiari's pathologisch-anatomischem Institute an der deutschen Universität in Prag. Beitrag zur Casuistik der Acusticustumoren. (Zwei Fälle von Fibrosarkom des Nervus acusticus.) Von Dr. Wilh. Anton in Prag. (Mit 1 Abbildung im Text) 116

IX. Ueber eine unter dem Bilde einer Trigeminusneuralgie latent verlaufende centrale Ostitis processus mastoidei. (Nach einem Vortrage, gehalten in der österreichischen otologischen Gesellschaft am ersten österreichischen Otologentage in Wien in der Sitzung vom 29. Juni 1896.) Von Dr. R. Spira in Krakau . 123

Digitized by Google

X. Besprechungen. Seite
3. Karl Brauckmann, Die im kindlichen Alter auftretende Schwerhörigkeit und ihre pädagogische Würdigung. Besprochen von Dr. F. Matte in Jena 134
4. Politzer, Atlas der Beleuchtungsbilder des Trommelfelles im gesunden und kranken Zustande für praktische Aerzte und Studirende. Besprochen von Dr. Louis Blau 135
5. Schröder, Compendium der Ohrenheilkunde für Aerzte und Studirende. Besprochen von Dr. Louis Blau . . . 137
6. Jankau, Vademecum und Taschenkalender für Ohren-, Nasen-, Rachen- und Halsärzte. Besprochen von Dr. Louis Blau 137

XI. Wissenschaftliche Rundschau.
42. Srebrny, Rhinolaryngologische Beobachtungen: Hyperosmia et Parosmia. 139. — 43. Wróblewski, Nasenblutungen. 140. — 44. Koehler (Posen), Zur Aetiologie der Abscesse in den Gaumenmandeln und in dem sie umgebenden Bindegewebe. 146. — 45. Cozzolino, Nuovo metodo di mastoidotomia radicale. 141. — 46. Derselbe, Ricerche anatomo-patologiche e batteriologiche sulle fosse nasali, cavo naso-faringeo e cavità medio auricolari di cadaverini di lattandi e di neonati. 141. — 47. Schaefer, Versuche über die Abnahme der Schallstärke mit der Entfernung. 142. — 48. Buck, Special organs of the sense of equilibrium etc. 142. — 49. Jensen, Ueber den galvanischen Schwindel. 143. — 50. Studienbericht des Universitätsdocenten Dr. Kornel Lichtenberg über seine ausländische Reise und Vorschläge desselben im Interesse der Ohrenheilkunde. 144. — 51. Zwaardemaker, Ein Initialsymptom der Sklerose. 144. — 52. Crull, Congenitaler Verschluss der linken Choane. 145. — 53. Schmiegelow, Endocranielle Complication während des Verlaufes einer Mittelohrsuppuration. Trepanation und Heilung. 145. — 54. Dunn, Spontane Dehiscenz am oberen halbzirkelförmigen Kanale. 146. — 55. Courtade, De l'apoplexie des polypes de l'oreille. 146. — 56. Lannois, De l'étiologie otique de certains cas de paralysie faciale dite a frigore. 147. — 57. Heiman, Otite moyenne chronique purulente gauche. 147. — 58. Broca, Opérations sur l'apophyse mastoïde. 148. — 59. Lermoyez et Helme, Les staphylocoques et l'otorrhée. 150. — 60. Ziem, Sur les conditions de pénétration de la trompe d'Eustache par les lavages du nez et sur une nouvelle pompe foulante. 151. — 61. Chipault et Demoulin, Les méfaits de l'incision de Wilde. 151. — 62. Corradi, Des sténoses rebelles de la portion cartilagineuse du conduit auditif externe et de leur traitement. 152. — 63. Gellé, Le torticolis ab aure laesa 152. — 64. Coyne et Cannieu, Recherches sur l'épithélium sensoriel de l'organe auditif. 153. — 65. Coyne et Cannieu, Recherches sur la membrane de Corti. 154. — 66. Gellé, Des oedèmes phlegmoneux sous-cutanés péri-otiques. 154. — 67. Hamon du Fougeray, Traitement antiseptique des suppurations chroniques simples de la caisse du tympan. Du tamponnement méthodique du conduit auditif externe par la gaze jodoformée. 155. — 68. Lermoyez et Helme, De l'asepsie en otologie, rhinologie et laryngologie. 155. — 69. Pes et Gradenigo, Les staphylocoques pyogènes dans les otites moyennes aigues et chroniques et en particulier de leur mode de traitement. Lermoyez et Helme, A propos du rôle des staphylocoques dans l'otorrhée. 156. — 70. Gellé, Du traitement général dans les affections auriculaires. 156. — 71. Couetoux, Du pansement de l'otite moyenne purulente chronique. 157. — 72. Lemariey, Syn-

Digitized by Google

Seite

drome de Menière guéri par la pilocarpine. 157. — 73. Courtade, Observation d'occlusion du conduit auditif; opération. 158. — 74. Knapp. Einige weitere Beobachtungen über die Indicationen von Mastoid-Operationen bei acuter eitriger Mittelohrentzündung. 159. — 75. Rudolph, 18 Sectionsberichte über das Gehörorgan bei Masern. Mit einem nachträglichen Resumé von Prof. Bezold. 160. — 76. Kümmel, Beiträge zur Pathologie der intracraniellen Complicationen von Ohrenerkrankungen. 161.

Fach- und Personalnachrichten 164

Drittes und viertes (Doppel-) Heft

(ausgegeben am 30. December 1896).

XII. Menière'scher Symptomencomplex infolge traumatischer Labyrinthläsion. (Mit Demonstration des histologischen Befundes.) Von Prof. A. Politzer. (Vortrag gehalten am ersten österr. Otologentage in Wien. 29. Juni 1896.) (Hierzu Taf. I) . . . 165

XIII. Die Epidermispfröpfe des Gehörganges. Von Prof. Dr. Hessler in Halle a. S. 176

XIV. Zur mechanischen Behandlung der Sklerose der Paukenschleimhaut. Von Dr. Wegener, Oberarzt in Hannover. (Mit 1 Abbildung) 199

XV. Ueber Caries der Ossicula auditus. Von H. Schwartze. (Vorgetragen in der Section für Ohrenheilkunde auf der Versammlung deutscher Naturforscher und Aerzte zu Frankfurt am Main im September 1896) 204

XVI. Cholesteatoma verum squamae ossis temporum. Von H. Schwartze. (Demonstrirt in der Section für Ohrenheilkunde auf der Versammlung deutscher Naturforscher und Aerzte zu Frankfurt am Main im September 1896.) (Hierzu Taf. II) . . 207

XVII. Otogener Cerebellarabscess. Von H. Schwartze 209

XVIII. Otitis media acuta, ein Frühsymptom der Polyarthritis rheumatica acuta. Von Dr. Oskar Wolf in Frankfurt am Main . . 213

XIX. Aus der Königlichen Universitäts-Ohrenklinik in Halle a. d. S. Ueber die otitische Pyämie. Von Dr. Ernst Leutert, Assistent der Klinik. (Hierzu Taf. III) 217

XX. Aus der Königlichen Universitats-Ohrenklinik in Halle a. S. Was können wir von der operativen Entfernung des Steigbügels bei Steigbügel-Vorhofankylose zum Zweck der Hörverbesserung erhoffen? Von Dr. Grunert, I. Assistent der Klinik u. Privatdocent 294

Fach- und Personalnachrichten 318

Digitized by Google

ROYAL MEDICAL
JAN 23 1905
LIBRARY.
10719

I.

Statistischer Bericht über die in den beiden Etatsjahren 1894/95 und 1895/96 in der Poliklinik für Ohrenkrankheiten zu Göttingen beobachteten Krankheitsfälle.

Von

Prof. **K. Bürkner.**

In der Zeit vom 1. April 1894 bis 31. März 1896 wurden in der Universitäts-Poliklinik für Ohrenkrankheiten in Göttingen an 2830 neu aufgenommene Patienten mit 4030 verschiedenen Krankheitsformen 24003 Consultationen ertheilt, und zwar im Etatsjahre 1894/95 11343 Consultationen an 1343 Patienten, im Etatsjahre 1895/96 12660 Consultationen an 1487 Patienten.

Von den zur Untersuchung gekommenen Kranken wurden 2759 in regelmässige Behandlung genommen, während 71 theils wegen völliger Aussichtslosigkeit der Therapie oder aus anderen Gründen abgewiesen werden mussten, theils auch nur zum Zwecke einer einmaligen Statusaufnahme sich vorgestellt hatten (27 Kranke der medicinischen, 3 der chirurgischen, 15 der Augenklinik, 9 der Irrenanstalt).

Von den 4030 Krankheitsformen wurden

geheilt	2029	=	50,3 Proc.
gebessert	746	=	18,5 =
ungeheilt blieben	265	=	6,4 =
ohne Behandlung entlassen . . .	85	=	2,1 =
vor beendigter Cur blieben aus .	532	=	13,8 =
in Behandlung verblieben . . .	364	=	9,0 =
gestorben sind Patienten . . .	9	=	0,2 =
	4030	=	100,0 Proc.

Es war somit bei Berücksichtigung sämmtlicher zur Beobachtung gekommener Krankheitsformen Heilung zu verzeichnen in 50,3 Proc., Besserung in 18,5 Proc.; von den in Behandlung gekommenen 3945 Erkrankungen wurden hingegen, nach Abrechnung der noch in Behandlung verbliebenen, 56,6 Proc. geheilt und 20,9 Proc. gebessert.

Digitized by Google

Von den 2830 Kranken waren wohnhaft:

in Göttingen	1515
ausserhalb Göttingen, aber in der Provinz Hannover	952
mithin in der Provinz Hannover	2467.

Ausserdem kamen auf:

Provinz Brandenburg	3
Rheinprovinz	3
Provinz Sachsen	115
= Hessen-Nassau	134
= Westfalen	38
= Schleswig-Holstein	1
mithin auf die übrigen preussischen Provinzen	294
auf das Königreich Preussen	2761
Grossherzogthum Oldenburg	4
Herzogthum Sachsen-Meiningen	1
= Sachsen-Coburg-Gotha	1
= Braunschweig	42
Fürstenthum Lippe-Detmold	13
= Waldeck	4
Freie Stadt Bremen	1
= = Hamburg	3
mithin ausserhalb Preussens	69
Summa	2830.

Ueber Alter und Geschlecht der Patienten giebt folgende Tabelle Aufschluss:

Alter	Summa	Männlich	Weiblich
0— 1 Jahr	110	67	43
1— 2 Jahre	138	81	57
3— 5 =	357	194	163
6—10 =	492	224	268
11—15 =	275	211	164
Kinder	1472	777	695
16—20 Jahre	313	176	137
21—30 =	393	259	134
31—40 =	262	174	88
41—50 =	179	122	57
51—60 =	130	86	44
61—70 =	61	45	16
71—80 =	19	16	3
über 80 =	1	1	—
Erwachsene . .	1358	879	479
Summa	2830	1656	1174

Digitized by Google

Kinder unter 16 Jahren waren mithin 52 Proc. (52,8 Proc. Knaben, 47,2 Proc. Mädchen), Erwachsene 48 Proc. (64,7 Proc. Männer, 35,3 Proc. Weiber). Im Ganzen genommen gehörten 58,6 Proc. dem männlichen, 41,4 Proc. dem weiblichen Geschlechte an. Das Verhältniss der Geschlechter bei den Kindern entspricht fast genau dem im vorigen Berichte (dieses Archiv. Bd. XXXVII. S. 19) gefundenen (53:47); ebenso kommt das Verhältniss des männlichen Geschlechtes zum weiblichen dem von mir schon früher festgestellten Grundverhältnisse 6:4 sehr nahe. Die Zahl der im Kindesalter stehenden Patienten hat sich auch in den letzten Berichtsjahren wiederum etwas gesteigert (von 50,4 auf 52 Proc.).

Die 3520 beobachteten Krankheitsfälle am Ohre vertheilten sich in folgender Weise auf die einzelnen Ohrabschnitte:

Ohrtheil	Summa	Erkrankung			Geschlecht		Erwachsene	Kinder
		rechts	links	bilateral	männlich	weiblich		
Aeusseres Ohr	924	301	308	315	581	343	546	378
Trommelfell	19	5	14	—	16	3	15	4
Mittelohr	2426	664	689	1073	1386	1040	1032	1394
Inneres Ohr	151	26	32	93	111	40	116	35
	3520	996	1043	1481	2094	1426	1709	1811

Von den Ohraffectionen betrafen somit 26,3 Proc. das äussere Ohr, 69,5 Proc. das Mittelohr einschliesslich des Trommelfelles (0,6 Proc.), 4,2 Proc. das innere Ohr.

Bilateral waren 42 Proc., einseitig 58 Proc. der Krankheitsfälle; die einseitigen Erkrankungen vertheilten sich mit 48,8 Proc. auf das rechte und mit 51,2 Proc. auf das linke Ohr.

Die Geschlechter participirten an den Erkrankungen im Allgemeinen in dem bekannten Grundverhältnisse 6 : 4 (59,5 : 40,5 Proc.); bei den einzelnen Ohrabschnitten waren die Verhältnisse folgende: beim äusseren Ohre war das männliche Geschlecht mit 62,9 Proc., das weibliche mit 37,1 Proc. betheiligt; beim Mittelohre das männliche mit 57 Proc., das weibliche mit 43 Proc.; während also bei den äusserlichen Krankheiten (vornehmlich infolge der häufigeren Belastung des männlichen Geschlechtes mit Cerumenansammlungen) das männliche Geschlecht über dem Durchschnitte betheiligt war, prävalirte im Verhältnisse das weibliche bei den Mittelohraffectionen. Am stärksten aber findet sich das männliche Geschlecht vertreten bei den Krankheiten des in-

Digitized by Google

neren Ohres, bei welchen es 73,5 Proc. der Fälle lieferte, während das weibliche Geschlecht nur mit 26,5 Proc. vertreten war.

Was das Lebensalter anbelangt, so betrafen 48,6 Proc. der Erkrankungen Erwachsene, 51,4 Proc. Kinder. Beim äusseren Ohre waren die Erwachsenen mit 59,1 Proc., die Kinder mit 40,9 Proc., beim Mittelohre die Erwachsenen mit 42,5 Proc., die Kinder mit 57,5 Proc., beim inneren Ohre die Erwachsenen mit 76,8 Proc., die Kinder nur mit 23,2 Proc. betheiligt.

Die Vertheilung der einzelnen Fälle auf die einzelnen Erkrankungsformen nach Alter, Geschlecht und erkrankter Seite ist aus der folgenden Tabelle zu entnehmen.

Erkrankte Seite				Nomen morbi	Männlich		Weiblich	
rechts	links	bilateral	Summa		Erwachs.	Kinder	Erwachs	Kinder
				I. Ohrmuschel				
3	3	2	8	Angeborene Deformitäten	3	2	1	2
46	38	18	102	Ekzema acutum	5	44	7	46
6	4	7	17	" chronicum	1	3	6	7
1	1	1	3	Congelatio	1	1	1	—
1	—	—	1	Erysipelas	—	—	1	—
1	—	—	1	Lupus	—	—	1	—
—	2	—	2	Othaematoma	2	—	—	—
1	1	—	2	Carcinoma	1	—	1	—
2	—	—	2	Vulnus	—	1	—	1
2	2	—	4	Abscess	1	1	—	2
—	1	—	1	Ulcus	—	—	—	1
63	52	28	143	Ohrmuschel	14	52	18	59
				II. Aeusserer Gehörgang				
1	2	1	4	Angeborene Deformitäten	1	1	—	2
1	4	—	5	Vulnus	1	2	—	2
122	117	245	484	Accumulatio ceruminis	284	63	81	56
27	31	17	75	Ekzema acutum	12	31	7	25
2	3	7	12	" chronicum	3	1	7	1
18	15	3	36	Corpus alienum	7	11	7	11
4	2	—	6	Otitis externa diffusa (traumatica)	4	—	—	—
1	4	—	5	" " ex infectione	1	—	3	1
—	1	1	2	Otomykosis	2	—	—	—
3	4	—	7	Otitis externa haemorrhagica	4	2	—	1
4	1	4	9	" " desquamativa	4	2	1	2
52	68	9	129	" " circumscripta	50	23	30	26
1	—	—	1	Caries	1	—	—	—
1	1	—	2	Abscess	1	1	—	—
1	1	—	2	Exostosen	2	—	—	—
—	2	—	2	Granulationen	1	—	—	1
238	256	287	781	Gehörgang	378	137	136	130

Digitized by Google

Erkrankte Seite				Nomen morbi	Männlich		Weiblich	
rechts	links	bilateral	Summa		Erwachs.	Kinder	Erwachs.	Kinder
				III. Trommelfell				
2	10	—	12	Ruptura membr. tympani	10	1	1	—
3	3	—	6	Myringitis acuta	3	1	1	1
—	1	—	1	„ chronica	—	1	—	—
5	14	—	19	Trommelfell	13	3	2	1
				IV. Mittelohr				
1	1	2	4	Salpingitis acuta	2	—	1	1
—	—	2	2	„ chronica	1	1	—	—
1	—	—	1	Haematotympanum	1	—	—	—
95	90	273	458	Otitis media simplex acuta	74	173	46	165
84	85	40	209	„ „ exsudativa acuta	24	92	8	85
16	17	373	406	„ „ simplex chronica mit vorwiegend. Hyperämie	124	96	89	97
19	22	8	49	„ „ simplex chronica mit Adhäsivbildung	23	9	8	9
16	15	4	35	„ „ simplex chronica m. Hypersecretion	18	8	7	2
—	—	9	9	„ „ simplex chronica syphilit.	8	—	1	—
3	5	37	45	„ „ „ „ m. Labyrinthaffection	23	15	1	6
6	1	106	113	Sklerose der Paukenhöhlenschleimhaut	77	2	34	—
147	183	45	375	Otitis media suppurativa acuta	42	176	20	137
97	97	73	267	„ „ „ chronica	78	83	46	60
17	18	7	42	„ „ „ „ mit Caries	15	6	12	9
16	13	—	29	„ „ suppurativa chronica mit Polypen	8	5	11	5
2	1	—	3	„ „ suppurativa chronica mit Cholesteatom	2	—	1	—
2	2	—	4	„ „ suppurativa chronica mit Periostitis u. Ostitis des Proc mast.	2	—	1	1
2	1	—	3	„ „ suppurativa chronica mit Facialparalyse	1	—	2	—
1	2	3	6	„ „ suppurativa tuberculosa	1	2	2	1
129	121	86	336	Residuen von chronischen Mittelohreiterungen	118	73	83	62
9	15	6	30	Neuralgia plex. tympanici	1	2	16	11
664	689	1073	2426	Mittelohr	643	743	389	651
				V. Inneres Ohr				
2	2	4	8	Acute Nerventaubheit	7	—	1	—
10	11	35	56	Chronische Nerventaubheit ohne bek. Ursache	40	1	12	3
3	5	2	10	„ „ nach Scharlach	3	2	2	3
—	1	2	3	„ „ „ Meningitis	2	1	—	—
3	—	4	7	„ „ „ Syphilis	4	2	1	—
3	8	10	21	„ „ „ Trauma	19	1	1	—
1	2	9	12	„ „ ex professione	12	—	—	—
—	—	1	1	„ „ bei Hysterie	—	—	1	—
—	—	1	1	„ „ „ multipler Sklerose	1	—	—	—

Digitized by Google

Erkrankte Seite			Summa	Nomen morbi	Männlich		Weiblich	
rechts	links	bilateral			Erwachs.	Kinder	Erwachs.	Kinder
1	1	—	2	Chronische Nervenaubheit n. Influenza	1	—	1	—
—	—	1	1	„ „ nach Meningitis cerebrospin. . . .	—	—	—	1
—	—	1	1	„ „ nach Salicylsäure	1	—	—	—
3	2	2	7	Sausen ohne Befund	3	—	4	—
—	—	21	21	Taubstummheit: erworben 16	—	11	—	10
26	32	93	151	Inneres Ohr	93	18	23	17
996	1043	1481	3520	Gehörorgan	1141	953	568	858
				VI. Affectionen der Nase und des Rachens				
—	—	—	101	Ekzema narium	6	39	17	39
—	—	—	203	Rhinitis chronica hypertroph. u. aden. Vegetationen . . .	62	62	69	70
—	—	—	29	„ „ atrophicans	9	1	14	5
—	—	—	24	„ „ suppurativa	4	3	2	15
—	—	—	11	Epistaxis	5	2	1	3
—	—	—	21	Polypi narium	12	—	8	1
—	—	—	5	Corpus alienum	—	1	1	3
—	—	—	42	Pharyngitis chronica	22	9	9	2
—	—	—	4	Lupus nasi	—	—	3	1
—	—	—	500	Nasenkrankheiten	120	117	124	139
—	—	—	10	Andere Krankheiten (Parotitis epidemica)	—	7	1	2
—	—	—	4030	Summa	1261	1077	693	999

Die in der Poliklinik vorgenommenen Operationen sind aus folgender Zusammenstellung ersichtlich:

Operation	Summa	Mit dauerndem Erfolge	Mit vorübergehendem Erfolge	Ohne Erfolg	Mit unbekanntem Erfolge	Noch in Behandlung
Incision von Abscessen an der Muschel	4	4	—	—	—	—
Incision von Abscessen im Gehörgange	2	2	—	—	—	—
Incision von Furunkeln	79	79	—	—	—	—
Entfernung v. Fremdkörpern durch Spritzen	28	28	—	—	—	—
Entfernung von Fremdkörpern mit Instrumenten	8	8	—	—	—	—
Paracentese zur Entleerung von Exsudat	342	287	33	—	22	—

Digitized by Google

Operation	Summa	Mit dauerndem Erfolge	Mit vorübergehendem Erfolge	Ohne Erfolg	Mit unbekanntem Erfolge	Noch in Behandlung
Paracentese bei Spannungsanomalien	61	9	27	21	4	—
Excision der Gehörknöchelchen	7	3	—	1	2	1
Extraction von Polypen	63	46	8	—	7	2
Wilde'scher Schnitt	6	4	2	—	—	—
Operationen in Nase und Rachen	204	125	31	21	25	2
Summa	804	595	101	43	60	5

Als Assistenzärzte functionirten in den beiden Berichtsjahren die Herren Dr. Wolze, Dr. Roesebeck, Dr. Thöle und Dr. Busse.

Digitized by Google

II.

Ueber Behandlungsmethoden bei adhäsiven Mittelohrprocessen.

Von

Dr. **Walther Vulpius**
in Weimar.

Die rein chirurgischen Aufgaben der Otiatrie sind in den letzten Jahrzehnten einer befriedigenden Lösung immer näher gebracht worden, und die Therapie functioneller Störungen hat von diesem Fortschritte Nutzen gezogen in Fällen, wo sich beide Gesichtspunkte vereint geltend machen. Es erscheint natürlich, dass infolge davon chirurgische Methoden und vor allen Dingen operative Maassnahmen mit immer neu sich belebender Sanguinik versucht wurden, um auch Krankheiten zu behandeln, die zwar unbedenklich für das Leben, aber höchst schädigend für das Gehör und oft durch subjective Sensationen peinigend sind. Leider sind die Erfolge auf diesem Gebiete noch keineswegs immer zuverlässig, überzeugend und eindeutig, und die Berichte derselben bedürfen noch einer fortwährenden kritischen Sichtung und Vergleichung, sowie Ergänzung durch weitere Erfahrungen.

Unter dem Gesichtspunkte einer fast unmerklich auftretenden und langsam bis zu hohen Graden fortschreitenden Gehörsverschlechterung, sowie mit Rücksicht auf die angewandten therapeutischen Methoden lassen sich zu einer Gruppe Krankheiten vereinigen, die klinisch und pathologisch-anatomisch wesentliche Unterscheidungsmerkmale bieten. Eine derartige Zusammenfassung mag zwar nicht streng systematisch, aber vom praktischen Standpunkte aus wohl gerechtfertigt erscheinen.

Eine grosse Anzahl der hierher gehörigen Erkrankungen entwickeln sich aus secretorischen Katarrhen der Paukenhöhle, und die Bezeichnung „katarrhalisch“ wird deshalb auch noch beibehalten, wenn das secretorische Stadium abgelaufen, und die Krankheit nur durch Atrophie oder Wucherung und Verdichtung der Paukenschleimhaut, durch Bildung abnormer Verwachsungen

Digitized by Google

und Bänder, sowie durch Lageveränderung und Beweglichkeitsbeschränkung der Gehörknöchelchen charakterisirt ist. Widersinnig aber ist die Bezeichnung „katarrhalisch" für jene Formen, wo die Paukenschleimhaut nie ein secretorisches Erkrankungsstadium durchlaufen hat; ihnen gebührt in der Sammelgruppe der „adhäsiven Mittelohrerkrankungen" eine Sonderstellung unter dem Namen „Sklerosen". Vorwiegend bei diesen spielen neben den bekannten Einflüssen, wie Erblichkeit u. s. w., auch topische Verhältnisse — wie es scheint — eine ätiologisch bedeutsame Rolle. Oft treten hier frühzeitig Erscheinungen auf, welche eine Mitbetheiligung oder sogar primäres Befallensein des Labyrinths vermuthen lassen, während die pathologisch-anatomischen Untersuchungen seit Toynbee eine Localisation des bisher mit Sicherheit nachweisbaren pathologischen Processes in der Gegend der Labyrinthfenster gezeigt haben.

Die specielle Diagnose der adhäsiven Mittelohrerkrankungen ergiebt sich am zuverlässigsten aus dem otoskopischen und rhinoskopischen Befunde zusammen mit der Anamnese, Entwicklungsgeschichte und klinischen Symptomatologie des Leidens. Weil aber die durch sie verursachte Beeinträchtigung sich hauptsächlich auf functionellem Gebiete abspielt, so sah man sich veranlasst, die Functionsstörungen selbst einer genauen Untersuchung zu unterwerfen, um auch hieraus womöglich Schlüsse auf den Charakter und Sitz der Krankheit ziehen zu können. Besonders hielt man auf diesem Wege eine Abgrenzung gegenüber den Labyrintherkrankungen für erstrebenswerth und erreichbar. Fand man — mit grösserer oder geringerer Regelmässigkeit — gewisse functionelle Symptome vergesellschaftet mit otoskopisch oder auscultatorisch nachweisbaren Veränderungen am Trommelfelle, den Gehörknöchelchen oder dem Zustande der Paukenhöhle, so lag es nahe, diese Symptome als charakteristisch für Krankheiten des Schallleitungsapparates anzusprechen, indem man das innere Ohr, welches sich der directen klinischen Beobachtung entzieht und auch der pathologisch-anatomischen Controle nur schwer zugänglich ist, stillschweigend als normal voraussetzte. Diese Correlation erhielt aber erst dann besonderen Werth, wenn es gelang, andere functionelle Symptome ausfindig zu machen, die bei Abwesenheit otoskopischer und auscultatorischer Befunde mit Wahrscheinlichkeit auf Störungen des Labyrinths bezogen und somit als pathognomonisch für die Krankheiten vom nervösen Theile des Gehörapparates erklärt werden konnten.

Digitized by Google

Für dieses diagnostische Bedürfniss schien besonders der Unterschied in der Perception von Tönen, die einerseits durch Luft-, andererseits durch Knochenleitung übertragen wurden, vielverheissend. Der Weber'sche Versuch hatte die Aufmerksamkeit zuerst auf diesen Unterschied gelenkt und das Ueberraschende, was für den unbefangenen Sinn in der Thatsache liegt, dass ein verstopftes Ohr Töne unter gewissen Bedingungen lauter hört, als ein offenes, musste wohl zu dogmatischer Auslegung und Ausbeutung reizen.

Drei Glaubenssätze entsprangen jener verblüffenden Beobachtung: Erstens, dass Beeinträchtigungen des physikalischen und des nervösen Theiles des Hörapparates sich durch wesentlich verschiedene Modificationen der Tonwahrnehmung unter den verschiedenen Bedingungen der Luft- und Knochenleitung kund geben mussten; hierbei nahm man die Grenze zwischen schallleitendem und -percipirendem Apparate ungefähr in der Gegend der Labyrinthwand an, ohne zu bedenken, dass — abgesehen vom Labyrinthwasser — auch ein grosser Theil der festen Labyrinthgebilde sicher nur physikalische Functionen besitzt. Zweitens, dass Erkrankungen des Schallleitungs- und Perceptionsapparates meistens isolirt vorkämen, und dass man drittens bei einer Combination beider das Ueberwiegen dieser oder jener Componente durch die Functionsprüfung würde nachweisen können.

Diese Glaubenssätze aber wurden nicht nur durch die allmählich fortschreitenden Ergebnisse pathologisch-anatomischer Untersuchungen zum Theile erschüttert, sondern auch die mit rastlosem Fleisse und immer neuer Findsamkeit durchgeführten Functionsprüfungen lieferten sehr widersprechende Resultate. Die bündigste Zusammenstellung der letzteren hat Jacobson[1])*) in seinem Vortrage: „Beiträge zur Hörprüfung", gegeben und citirt gleich in der Einleitung Steinbrügge, welcher die skeptische Frage: Hat die Functionsprüfung unsere Diagnostik gefördert? rundweg verneint.

Ueber den Werth und die Deutung der gebräuchlichsten Methoden der Stimmgabelprüfung herrschen die grössten Meinungsverschiedenheiten: Lucae und Bezold sprechen sich geringschätzig über den Weber'schen Versuch als diagnostisches Mittel aus, während Politzer ihm einen grossen Werth beimisst. Der Rinne'sche Versuch hatte starke Freunde an Bezold und

*) Das Literaturverzeichniss siehe am Schlusse dieser Abhandlung.

Digitized by Google

Brunner, doch äussert sich Letzterer in einer neueren diesbezüglichen Arbeit[2]) wieder viel skeptischer. Etwas unentschiedener gegenüber dem Rinne'schen Versuche verhalten sich Lucae, Schwabach und Rohrer, und am abfälligsten urtheilen Burckhardt-Merian, Gruber und T. Barr[3]). Aber auch die enthusiastischsten Anhänger sind uneinig über die Deutung der einzelnen durch den Rinne'schen Versuch zu ermittelnden Symptome. Weniger lebhafte Meinungsverschiedenheiten treten hervor über die Prüfung der Perceptionsdauer einer auf den Scheitel gesetzten Stimmgabel, während wieder die Untersuchungsergebnisse Lucae's und Politzer's mit hohen und tiefen Tönen sich widersprechen.

Bei einer nochmaligen, sehr gewissenhaft durchgeführten Revision der gebräuchlichsten Stimmgabelprüfungen fand Schwabach[4]), dass die Prüfung der Perceptionsdauer vom Knochen aus die einheitlichsten Resultate ergab insofern, als sie bei vorsichtig ausgewählten ausschliesslichen Erkrankungen des Schallleitungsapparates in 88,8 Proc. verlängert, bei solchen des Perceptionsapparates aber sogar in 96,87 Proc. verkürzt (in den übrigen 3,13 Proc. normal) war, und dies zwar unabhängig vom Grade der Schwerhörigkeit für Flüstersprache.

Eine Sonderstellung behaupteten auch in dieser Versuchsreihe die Sklerosen; die Perceptionsdauer vom Knochen war nur in 65,7 Proc. verlängert, in 13,2 Proc. normal, in 21 Proc. verkürzt, so dass Schwabach schliesslich erklärt: „Bei den als Sklerose zu bezeichnenden Affectionen erwies sich weder die Perceptionsdauer vom Knochen, noch der Rinne'sche Versuch als irgendwie charakteristisch, und es liegt wohl nahe, daran zu denken, dass der Grund hiervon darin zu suchen ist, dass gerade bei dieser Art der Schwerhörigkeit sowohl der schallleitende, als auch der schallpercipirende Apparat betheiligt ist."

Weshalb Jacobson die Beobachtung Bezold's, dass bei Luftverdichtung oder -verdünnung in der Paukenhöhle die Perception verschieden hoher Töne in verschiedenem Grade verändert wird, für mehr verheissend als die bisher besprochenen Methoden für die differentielle Diagnostik ansieht, ist aus seiner sonst so einleuchtend geschriebenen Arbeit nicht ersichtlich. Ebensowenig ist dargelegt, warum gerade die letztgenannte Bezold'sche Untersuchungsweise mehr als die vorher erwähnten Nutzen ziehen könne aus der Construction eines physikalisch exacten Hörmessers, wie das Inductionsinstrument Jacobson's oder Gradenigo's. Was kann auch die grösste Präcision eines Prüfungsinstrumentes

Digitized by Google

nützen, solange wir abhängig sind von der Apperception und Schlagfertigkeit, womit unsere Patienten auf die gesetzten Einwirkungen reagiren, diese aber erfahrungsgemäss an Gleichmässigkeit und Zuverlässigkeit weit zurückstehen hinter selbst viel gröberen mechanischen Vorrichtungen, als es die oben genannten Hörmesser sind? — In einer späteren Arbeit: „Ueber zahlenmässige Bestimmung der Hörschärfe mit ausklingenden Stimmgabeln“ [5]), stutzt Jacobson selbst über das Missverhältniss zwischen der möglichen Exactheit eines Untersuchungsapparates und der unvermeidlichen Ungenauigkeit der Registrirung durch das untersuchte Object und macht dementsprechend den Vorschlag, sich mit der Schätzung der Zeitdifferenzen in der Perception von Stimmgabeltönen zu begnügen.

Aus diesem Chaos von entgegengesetzten Meinungen und Schätzungen geht wohl zur Genüge hervor, dass gegenwärtig den Functionsprüfungen noch kein unbedingter Werth für die Diagnose der verschiedenen mit progessiver Schwerhörigkeit einhergehenden Ohrkrankheiten beigemessen werden kann.

Unter den therapeutischen Methoden, welche bei adhäsiven Mittelohrprocessen in Anwendung kommen, steht, als die auch heutzutage noch am häufigsten geübte, die Lufteintreibung in die Paukenhöhle voran, keineswegs etwa, weil sie die besten Resultate aufzuweisen hat, sondern weil sie sich besonders dem allgemeinen Arzte als die bequemste, leichteste und scheinbar harmloseste empfiehlt. Zur bequemsten und leichtesten aber ist sie geworden durch das mit grossem Nachdrucke immer wieder angepriesene Politzer'sche Verfahren; man kann viele Aerzte finden, die zwar keinen Ohrenspiegel, wohl aber einen Politzer-Ballon fleissig handhaben, und ich stehe unter dem Eindrucke, dass die weitverbreitete Einführung dieses Verfahrens mehr Schaden als Nutzen gestiftet hat. So darf es nicht Wunder nehmen, dass bei der schleichenden, schmerzfreien Entwicklung der adhäsiven Mittelohrprocesse viele Patienten oft Jahre lang auf gut Glück mit der Luftdouche behandelt worden sind, ehe eine womöglich rationellere Therapie auf Grund zuverlässiger Untersuchung eingeleitet wird.

Es ist bemerkenswerth, dass Toynbee, welcher den diagnostischen Werth der Lufteintreibung in die Paukenhöhle anerkannte und die Auscultation des Mittelohres vermittelst des von ihm eingeführten akustischen Schlauches lehrte, den therapeutischen Werth der Luftdouche abfällig beurtheilt mit den

Digitized by Google

Worten: „To say the least, little or no good generally results from the use of the Eustachian catheter", und dass auch Wilde einen ähnlichen Standpunkt einnimmt.

Die Luftdouche kann in einzelnen Fällen der hierhergehörigen Krankheiten gute Dienste leisten, und zwar besonders dort, wo das Krankheitsbild noch Züge einer echt katarrhalischen Affection trägt. Als Mittel, um eine Art Massage auszuüben und die zu straff gewordenen Gelenkverbindungen der Gehörknöchelchen wieder geschmeidig zu machen oder pathologische Bänder und Verwachsungen zu dehnen, steht die Luftdouche an Wirksamkeit zurück hinter denjenigen Methoden, wo vom äusseren Gehörgange aus das Trommelfell und mit ihm die Gehörknöchelchen mechanisch in Bewegung versetzt werden. Dies kann nach auswärts durch Luftverdünnung, nach einwärts durch Luftverdichtung im Gehörgange geschehen. Beide Methoden sind isolirt und combinirt in Anwendung gebracht und besonders durch Delstanche, Vater und Sohn, vermittelst der von ihnen construirten Instrumente, Raréfacteur und Masseur, cultivirt worden. Einfacher sind die zu gleichem Zwecke verwendeten Vorrichtungen von Lucae (Ballon) und Kirchner (Saugschlauch mit Wattefilter), während das einfachste, wohl aber auch unwirksamste Verfahren ähnlicher Art die von Hommel empfohlene Traguspresse ist.

Ich verwende seit Jahren zur Massage des Trommelfelles eine gewöhnliche Glasspritze von 25 Grm. Gehalt mit einem Lederstempel, der zwar zuverlässig dicht, aber doch möglichst leicht beweglich sein muss. Die Verbindung mit dem zu behandelnden Ohre stellt ein Schlauch mit olivenförmigem, gummiüberzogenem Ansatze her. Letzteren setze ich luftdicht in den äusseren Gehörgang und lasse ihn dann vom Patienten selbst fixiren, während ich mit der linken Hand in voller Faust den Spritzencylinder halte und mit der rechten ungefähr 250 kurze Stempelzüge und -stösse in der Minute ausführe. Dabei kann ich, wenn dies wünschenswerth erscheint, trotz der alternirenden Wirkung doch im Ganzen den negativen oder positiven Druck überwiegen lassen, wenn ich den Stempel entweder allmählich weiter herausziehe oder, mit ausgezogenem Stempel anfangend, allmählich tiefer einstosse. Die Vorzüge des geschilderten Verfahrens bestehen darin, dass es höchst einfach ist, nicht ermüdet, die gleichmässigsten und schnellsten Massagebewegungen ermöglicht und ohne besondere mechanische Vorkehrung die feinste Dosirung des Effectes und Controle desselben durch das Muskelgefühl ermöglicht.

Digitized by Google

Ich verwende die Trommelfellmassage mit Vortheil in solchen Fällen, wo sich durch das Siegle'sche Otoskop eine Beweglichkeitsbeschränkung des Trommelfells und Hammers constatiren lässt; unwirksam erweist sie sich hingegen da, wo bereits eine starre Fixation des Trommelfells und der Gehörknöchelchenkette stattgefunden hat.

Auch die Anwendung der mehr direct und mechanisch kräftiger wirkenden Drucksonde von Lucae ist bei Adhäsivprocessen letzterer Art erfolglos, während sie wohl Gutes zu leisten vermag in gewissen Fällen von Sklerose, wo der Fixationsprocess sich hauptsächlich um den Steigbügel herum abspielt, und die Wirkung der Luftdruckmassage sich an den nachgiebiger gebliebenen, mehr peripheren Theilen des Schallleitungsapparates erschöpfen würde.

Injectionen chemisch different wirkender, gasförmiger oder flüssiger Substanzen in die Paukenhöhle werden gegenwärtig wohl nur wenig mehr geübt, während sich Delstanche[6]) Erfolg verspricht von der mechanischen Wirkung (zur Unterstützung der Massage) dickflüssiger, indifferenter und schwer resorbirbarer Mittel, wie Vaseline. Ich kann über diese und noch andere in Vorschlag gekommene Methoden aus eigener Erfahrung kein Urtheil fällen; ehe ich aber zu den operativen Curbestrebungen übergehe, will ich noch kurz die Phonotherapie besprechen, welche in Nordamerika besonders häufig ausgeübt wird.

Während schon Archigenes nach Galen's Mittheilung lauten Schall als Heilmittel gegen Taubheit verwendete, begründet sich die neuere Phonotherapie hauptsächlich auf die Beobachtung, dass manche Schwerhörige mit adhäsiven Mittelohrprocessen die Sprache in auffallendem Maasse besser verstehen, wenn nebenher laute Geräusche auf sie einwirken. Diese als Paracusis Willisii bezeichnete Erscheinung wurde von Urbantschitsch und Löwenberg auf eine durch die starke Schalleinwirkung erhöhte Reizbarkeit des Gehörnervens bezogen; auch Kosegarten's[7]) Beobachtung, welcher durch lautes Schellen eine wesentliche Gehörsverbesserung erzielte in Ohren, die lange Zeit durch Cerumenpfröpfe verschlossen gewesen waren, legt eine ähnliche Erklärung nahe, während Politzer energisch eine mehr mechanische Auffassung vertritt; ihm zufolge sollen die Schallvibrationen, ähnlich wie die Trommelfellmassage, mobilisirend auf den Schallleitungsapparat wirken.

Man versprach sich von der Phonotherapie ausser einer

Digitized by Google

Besserung der Hörschärfe besonders auch eine günstige Beeinflussung der quälenden subjectiven Geräusche. Lucae[8]) war der Meinung, dass der akustische Reiz einer gesunden Schneckenpartie revulsiv wirken könne auf eine erkrankte, und schlug deshalb vor, hohe subjective Geräusche mit tiefen Tönen und tiefe mit hohen zu behandeln.

Zur Phonotherapie werden die Töne von Stimmgabeln, Glocken, Pfeifen und anderen musikalischen Instrumenten, übertragen durch Luftleitung oder auf cranio-tympanalem Wege, verwendet.

Dr. J. Simrock[9]) hat eine Methode beschrieben, mit der auch ich in einigen Fällen von quälenden subjectiven Geräuschen überraschende, wenn auch selten andauernde Erfolge erzielte. Dieselbe besteht darin, dass man die Spitze einer elastischen Sonde (am besten von Fischbein oder Celluloid) so mit Watte umwickelt, dass ein lockeres Pinselchen gebildet wird. Dies setzt man mit leichter Hand aufs Trommelfell auf und überträgt die Schwingungen verschieden hoher, möglichst lange schwingender Stimmgabeln durch directen Contact einer der vibrirenden Zinken auf das äussere Ende der Sonde. Die Handhabung dieser muss natürlich so zart sein, dass kein Schmerz entsteht, da schon die Berührung der äussersten Wattefäserchen genügt, um das Trommelfell in deutlich hörbare Mitschwingung bei den seiner Spannung entsprechenden Tönen zu versetzen.

Die Simrock'sche Methode scheint mir alles auf diesem Wege Erreichbare zu leisten, hat aber offenbar nur wenig Aufnahme gefunden. Statt dessen wird in Amerika vielfach für ähnliche Zwecke ein viel complicirterer Apparat gebraucht: das Vibrometer. Die Grundidee zur Construction desselben hat das amerikanische Nationalinstrument, das Banjo, geliefert. Dies ist eine Art Guitarre, an welcher der Resonanzkasten durch ein über einen kreisrunden Rahmen straff gespanntes Trommelfell ersetzt ist; die Saiten laufen über einen auf dem Trommelfelle ruhenden Steg und versetzen letzteres dadurch in Mitschwingungen, welche den Klängen des Instrumentes einen eigenthümlich schwirrenden Charakter verleihen. Beim Vibrometer können die 4 Stahlsaiten, wenn erwünscht einzeln oder zu zweit, durch eine elektromotorische Vorrichtung bis zu 3000 mal in der Minute angeschlagen oder vielmehr gerissen werden; die Tonhöhe ist zu reguliren durch einen Dämpfer, welcher entlang dem Halse des Instrumentes auf vorspringende (Griff-) Leisten drückt. Die erzeugte Tonwirkung

Digitized by Google

kann durch Einschaltung eines anderen Getriebes noch combinirt werden mit gröberen Stössen in drei verschiedenen Intensitätsgraden, welche durch einen Hebel direct auf die Vibrationsmembran übertragen werden, während andererseits das Saitenspiel auch ganz ausgeschaltet werden kann. Durch einen Resonanzkasten unter der schwingenden Membran und einen sich gabelförmig theilenden Hörschlauch, dessen olivenförmige Endstücke luftdicht in die äusseren Gehörgänge passen, werden die Ton- und Stossvibrationen übertragen. Entgegen dem oben erwähnten Vorschlage Lucae's, hohe subjective Geräusche mit tiefen Tönen und umgekehrt zu behandeln, legt A. B. Norton[10]) bei der Anwendung des Vibrometers Werth darauf, das Instrument nach Tonhöhe und -charakter mit den subjectiven Geräuschen möglichst in Einklang zu bringen, und erwartet erst günstige Erfolge, wenn dies annähernd gelungen ist. Er ist überzeugt, dass manche Fälle ungebessert bleiben, weil bei ihnen ein den subjectiven Geräuschen entsprechender Ton durch das Vibrometer nicht erzeugt werden kann, und dass solche sich vielleicht besser eignen würden für das von Dr. Houghton angegebene Pfeifeninstrument.

Das Vibrophon ist ein billigeres Surrogat für das Vibrometer; bei ihm werden die Töne durch Schwingungen von zwei verschieden langarmigen Neef'schen Hämmern erzeugt, die auf dem Körper einer abgetakelten Violine als Resonanzkasten angebracht sind. Ich habe mich nicht überzeugen können, dass diese beiden umständlichen Apparate wesentlich mehr leisten, als das einfache Verfahren Simrock's, und das leistet wenig genug!

Das Bestreben, auf operativem Wege auch denjenigen Mittelohrerkrankungen beizukommen, welche ohne Eiterung fortschreitende Schwerhörigkeit, quälende subjective Geräusche und gelegentlich auch Gleichgewichtsstörungen verursachen, ist in den letzten Jahrzehnten wieder belebt worden durch den Aufschwung der allgemeinen Chirurgie und die Erfolge, welche die Ohrenheilkunde bei acuten Entzündungen und chronischen Eiterungen der Paukenhöhle durch operative Maassnahmen erzielt hat.

Die früher schon von Astley Cooper und Himly als hörverbesserndes Mittel geübte Paracentese des Trommelfells kam wieder in Aufnahme, als man mit Hülfe des Ohrenspiegels bessere Diagnosen und Indicationen stellen und das Operationsfeld klarer übersehen konnte; doch musste man darauf verzichten, diese Operation als eine endgültige zu betrachten, weil es auf keine Weise gelungen ist, den Wiederverschluss der gesetzten Oeffnung

Digitized by Google

oder die Regeneration der theilweise oder ganz durch Excision oder kaustische Verfahren entfernten Membran zu verhüten. Man hat sich deshalb dazu resigniren müssen, die Trommelfellparacentese bei der besprochenen Krankheitsklasse nur als ein diagnostisches Hülfsmittel und als ersten Act bei eingreifenderen Operationen zu betrachten.

Zu einer ähnlichen Rolle ist die Tenotomie des Tensor tympani herabgesunken, während für diejenige des Stapedius nur in seltenen Ausnahmefällen klare Indicationen vorhanden sind. Erfolge, welche durch die von Lucae und Politzer vorgeschlagene Plicotomie (Incision der hinteren Trommelfellfalte) erzielt werden könnten, werden meistens durch Wiederverwachsung vereitelt ebenso wie bei der Trennung breiter Trommelfelladhäsionen am Promontorium.

Von der Annahme ausgehend, dass bei straffer Fixation des Trommelfells oder der beiden äusseren Gehörknöchelchen diese Gebilde ihre normale Function als Schallüberträger zum Labyrinth nicht nur eingebüsst hätten, sondern womöglich zu einem Hinderniss für die Fortpflanzung des Schalles geworden wären, lag es nahe, durch Excision derselben bessere Bedingungen für die Schallleitung zum inneren Ohr schaffen zu wollen. Die Erfahrungen von Schwartze, Kessel und Lucae, welche Operationen dieser Art zuerst ausführten, waren nicht sehr ermuthigend, zumal da eine Regeneration des Trommelfells, selbst wenn nach Kessel's Vorschlage der Limbus cartilagineus mit excidirt wurde, auch hier nicht mit Sicherheit verhütet werden konnte. Deshalb muss es Wunder nehmen, dass Sexton in seinem Buche: „The Ear and its diseases", ebenso wie in seinem auf dem Berliner Congresse gehaltenen Vortrage über die Hammer-Ambossexcision[11]) fast nur sehr günstige Resultate auch in Fällen adhäsiver Mittelohrerkrankungen zu berichten hatte. Nur bei einem einzigen Falle (Nr. 33 seines Buches) theilt er mit, dass die anfangs erzielte Gehörsverbesserung für die objective Untersuchung allmählich wieder geschwunden sei, während der Patient selbst andauernd sein Gehör für gebessert erklärte. Sexton hatte sich anfangs damit begnügt, durch Aetzung mit Schwefelsäure eine grosse Oeffnung im hinteren oberen Trommelfellquadranten herzustellen, um auf diese Weise das Amboss-Steigbügelgelenk zugänglich zu machen; dies wurde sodann getrennt und an der Wiedervereinigung dadurch verhindert, dass mit einem eigens zu dem Zwecke construirten Knipser ein Stück vom langen Ambossschenkel amputirt

Digitized by Google

wurde. Der vorzügliche Erfolg in einem Falle, wo die Trommelfellöffnung sich erhielt, gab sodann Veranlassung, die Excision des Trommelfells mit Hammer und Amboss zu versuchen, wobei jedoch (wie bei Schwartze und Lucae) auf die Mitentfernung des Amboss kein besonderes Gewicht gelegt wurde. Schliesslich erklärte er die Operation bei genügender Vorsicht und sorgfältiger Nachbehandlung mit entsprechender Rücksicht auf die Constitution des Patienten für ebenso erfolgreich, wie irgend eine im Gebiete der gesammten Chirurgie.

Nicht ganz so sanguinisch, aber auch ein eifriger Verfechter der Hammer-Ambossexcision bei nicht eitriger Otitis media catarrhalis ist Dench.[12]) Dieser stellte am 20. Februar 1893 in der Section für Augen- und Ohrenheilkunde der N. Y. Academy of Medicine 45 Patienten vor, bei welchen er Hammer und Amboss excidirt hatte; 9 dieser Operationen waren an 7 Patienten ausgeführt worden wegen katarrhalischer und sklerotischer Mittelohrerkrankungen, wobei er in 4 Fällen eine bedeutende, in 4 eine mässige und nur in einem keine Gehörsverbesserung erzielt hatte. Für die Indicationsstellung legt er einen besonderen Werth auf den Ausfall des Rinne'schen Versuches und unternimmt die Operation mit um so grösserer Zuversicht auf ein günstiges Resultat, je höher die Stimmgabeltöne sind, welche für das betreffende Ohr noch einen negativen Rinne ergeben. Entgegen der oben mitgetheilten Ansicht Sexton's betrachtet er die jedesmalige Mitentfernung des Amboss als wesentlich mitbedingend für ein günstiges Ergebniss der Operation und glaubte (in der Discussion), Lucae's weniger gute Erfolge dadurch erklären zu können, dass diesem infolge noch mangelhaft entwickelter Technik die Ambossextraction nur in 6 von 53 Fällen gelungen sei.

Die Vermuthung liegt nahe, dass die genannten amerikanischen Operateure dadurch einen günstigeren Eindruck von den Resultaten ihrer Operationen empfingen, dass sie eine kürzere Beobachtungszeit für genügend hielten, um ein abschliessendes Urtheil zu fällen, während man in Deutschland die unmittelbar auch häufig erzielte Besserung im Laufe der Zeit wieder schwinden sah. Das Material der New-Yorker Dispensary's ist ein ausserordentlich fluctuirendes, was die lang fortgesetzte Beobachtung einzelner Fälle oft sehr erschwert. Chronische Patienten machen dort mehr und schneller wie in deutschen Städten einen förmlichen Kreislauf durch die in Unzahl vorhandenen öffentlichen

Digitized by Google

Polikliniken und wechseln dann besonders gern, wenn eine Operation nicht auf die Dauer das geleistet hat, was man sie davon erwarten liess. Auf diese Weise habe ich manche zur Beobachtung bekommen, bei denen die Excision der äusseren Gehörknöchelchen anderwärts ausgeführt worden war, und welche auf die Frage, warum sie nicht zu ihrem früheren Arzte zurückgekehrt seien, gewöhnlich antworteten: „Die Operation hat mir auch nichts genützt; meine Ohren sind nachher wieder schlechter geworden."

Mit besonderem Interesse aber beobachtete ich einen Fall, bei dem nicht nur ein negatives, sondern sogar ein höchst bedauernswerthes Resultat erzielt worden war.

Ein 35 Jahre alter Maschinenheizer kam im Herbste 1893 in meine Behandlung wegen unerträglich heftiger Ohrgeräusche. Nur wenn er todtmüde sei, könne er im besten Falle 2—3 Stunden Schlaf finden; er würde sich dieser Qual wegen das Leben nehmen, wenn die Rücksicht auf Frau und Kinder ihn nicht abhielte. Anamnestisch gab er an, dass er als Knabe mehrere Jahre an einer linksseitigen Ohreiterung gelitten habe; davon sei eine Schwerhörigkeit zurückgeblieben und, weil ihn ausserdem subjective Geräusche manchmal belästigten, habe er vor 4 Jahren im Manhattan Eye- and Ear-Hospital Hülfe gesucht. Dort sei ihm eine Operation vorgeschlagen, und dieselbe sei mit seiner Bewilligung noch am selben Tage unter Aethernarkose ausgeführt worden. Er wusste nicht, wie er darauf nach Hause gekommen sei; hätte 3 Tage lang vor entsetzlichem Schwindel den Kopf nicht vom Kissen heben können und wäre zu seiner Bestürzung gewahr geworden, dass das von ihm für völlig gesund gehaltene rechte Ohr operirt worden sei. Der Schwindel hätte sich allmählich verloren und kehre nur selten auf kurze Zeit zurück; die Ohrgeräusche aber wären unvergleichlich viel schlimmer, und das Gehör schlechter geworden, wie vor der Operation. Auch hätte seit der Zeit ein fortwährender, wechselnd starker Ausfluss aus dem rechten Ohre bestanden.

Die otoskopische Untersuchung zeigte eine trockene, herzförmige Perforation des linken Trommelfells; das untere, bräunlich verfärbte Ende des Hammergriffs ragte frei in die Paukenhöhle herab. Auf dem rechten Ohre zeigte sich die Paukenhöhle abgeschlossen durch eine fleischig verdickte, theilweise granulirende Membran, die mit einer Schicht von serös-eitrigem, geruchlosem Secrete bedeckt war. Die Insufflation der Paukenhöhle durch den Katheter ergab bei stärkerem Drucke ein hohes, pfeifendes Perforationsgeräusch und, wenn man gleichzeitig otoskopirte, sah man eine der Granulationen sich lippenförmig öffnen, um dem Luftstrome und einer sehr geringen Secretmenge Auslass zu geben. Diese und zwei andere granulirende Stellen wurden mit Lapis betupft und Gaze, die mit 2 proc. Lapislösung benetzt war, lose gegen die fleischige Membran tamponirt. Bei dieser Behandlung liess die Oberflächensecretion bald nach, die Granulationen verschwanden, die Perforationsränder wichen auseinander, und die verdünnte Membran nahm einen mehr fibrösen Charakter an. Die Paukenhöhlenabsonderung aber dauerte fort, selbst nachdem sich eine $^3/_4$kreisförmige Knochenspange von der Labyrinthwand abgestossen hatte und extrahirt worden war. Um die Paukenhöhle genauer mit Auge und Sonde untersuchen zu können, excidirte ich dann die wenig empfindliche Membran, fand die Paukenhöhlenschleimhaut mässig geröthet und geschwollen, aber keine Spur weiterer Nekrose. Hammer und Amboss fehlten. Die Membran regenerirte sich in 3 Wochen bis auf eine 1,5 Mm. grosse runde Perforation; eine schwache Absonderung trat noch ab und zu auf. Eine Zeit lang glaubte der Patient seinen Zustand gebessert, klagte aber später ebenso, wie vorher.

Digitized by Google

Dass in diesem Falle das relativ gute rechte Ohr zur Operation ausersehen worden war, ist wohl nur dadurch zu erklären, dass man hier die Diagnose einer chronischen „Otitis media catarrhalis" gestellt und angenommen hatte, dass auf dem linken Ohre von der Natur durch Schaffung einer permanenten Perforation schon alles wünschenswerthe geleistet worden sei.

Trotz alledem habe ich selbst erfahren, dass man Gehörverbesserung und Linderung subjectiver Beschwerden durch die Excision des Trommelfells mit Hammer und Amboss erzielen kann in wohl ausgesuchten Fällen, wo das Spiel der äusseren Gehörknöchelchen durch Synechien oder Ankylose gänzlich aufgehoben oder das Trommelfell in eine starre schwielige, pergamentartige oder verkalkte Membran umgewandelt ist, vorausgesetzt, dass man dabei eine Ankylose des Steigbügels im ovalen Fenster auszuschliessen vermag. Eine solche Diagnose kann man zuverlässig nur auf operativem Wege stellen, indem man galvanokaustisch oder mittelst Lappenschnittes das Amboss-Steigbügelgelenk blosslegt und die Beweglichkeit des Steigbügels nach dem Vorschlage von Schwartze durch vorsichtiges Sondiren ermittelt. Die Paracentese allein giebt manchmal schon eine Gehörsverbesserung; zeigt sich objectiv oder subjectiv noch ein weiterer wesentlicher Gewinn nach Trennung des Amboss-Steigbügelgelenks, so kann man die Excision von Hammer und Amboss mit Hoffnung auf Erfolg unternehmen.

Ich habe es nicht practicabel gefunden, den Amboss, wie es Sexton empfahl, vor dem Hammer zu entfernen, sondern bin im Allgemeinen den Schwartze'schen Operationsregeln gefolgt, nur dass ich zur Extraction des gelösten Hammers statt der Wilde'schen Schlinge eine schlanke Zange, ähnlich der Urbantschitsch'schen Polypenzange, und zur Herabbringung des Amboss ein eigenes Instrument gebraucht habe. Die von Kretschmann und Ferrer angegebenen Ambosshaken schienen mir zu viel Raum zu beanspruchen, um in einem durch Hyperplasien complicirten und beschränkten Kuppelraume mit der wünschenswerthen Freiheit und Leichtigkeit gehandhabt werden zu können. Sie waren darauf berechnet, den Kuppelraum möglichst in einem Zuge seiner ganzen Höhe und Breite nach abzusuchen und auszuräumen; ihr Hebelarm sollte sich auf die obere Fläche des kurzen Ambossschenkels auflegen und durch weitere Drehung den Knochen gerade nach unten dislociren. Dieses Manöver misslückt aber häufig insofern, als — abgesehen von Falten oder

Digitized by Google

Vorsprüngen, welche das Instrument fangen können — der Hebelarm bei seiner Drehung nicht, wie erwünscht, von oben her wirkt, sondern einen Druck von vorn auf den Amboss ausübt und ihn dadurch gelegentlich in den Aditus ad antrum oder unbemerkt in den hinteren unteren Raum der Paukenhöhle dislocirt. Demselben Unfall kann man auch bei Verwendung eines Ludewig'schen Hakens ausgesetzt sein. Um dem vorzubeugen, construirte ich ein Instrument, welches Aehnlichkeit mit dem schmalsten Ludewig'schen hat, aber wesentlich schlanker ist und anders gebraucht wird. Die concave Fläche des rechtwinklig oder auch schwach stumpfwinklig vom Schafte abgehenden spatelförmigen Hebelarmes hat bei meinem Instrumente eine leicht schraubenflüglige Drehung und läuft nur an ihrem distalen Ende in eine etwas scharfe Kante aus, die einen sicheren Angriff an dem leicht entschlüpfenden Knochen ermöglicht, während sonst alle Kanten rund abgeschliffen und polirt sind. Das Instrument wird vorsichtig tastend an der hinteren Kante des langen Ambossschenkels und der nach aussen (lateral) und hinten schauenden Fläche des Ambosskörpers entlang zwischen diesem und der Pars ossea eingeführt, wobei sich die oben erwähnte Kante an die obere äussere Contour von der Wurzel des kurzen Ambossschenkels legt. Durch Drehung des Hebelarmes nach vorn gleitet der Amboss sodann an der concaven Fläche entlang in den vorderen Theil der Paukenhöhle herab. Beim Einführen des Instrumentes ist nur die eine Vorsicht zu beobachten, dass man den Amboss nicht über den durch die Pars ossea gebildeten schräg medianwärts abfallenden Boden des Atticus hinaufschiebt, weil er von dort nur mit grösserer Mühe durch ein mehr spitzwinklig gebogenes Instrument entfernt werden kann.

Diese Methode der Ambossextraction hat sich mir in 14 Fällen (9 mal bei Caries der Gehörknöchelchen und 5 mal bei Adhäsivprocessen) gut bewährt; 2 mal, wo der Hammergriff cariös zerstört war, brachte ich Amboss und Hammerrest zusammen in die Paukenhöhle herunter.

Der nächste Schritt in den Bestrebungen, das Gehör bei adhäsiven Mittelohrerkrankungen auf operativem Wege zu bessern, musste dazu führen, das letzte Glied des Schallleitungsapparates im Mittelohre, den Steigbügel, in Angriff zu nehmen. Die sich mehrenden pathologisch-anatomischen Erfahrungen deuteten in doppelter Weise auf diesen Punkt. Denn es stellte sich einerseits besonders bei den Sklerosen heraus, dass die zu Adhäsionen

Digitized by Google

führenden Processe der Paukenhöhlenschleimhaut sich oft mit ganz besonderer Intensität im Pelvis ovalis abspielen, so dass ihnen gegenüber die übrigen Veränderungen im Mittelohr als Schall leitungshindernisse nur wenig in Anschlag kommen, und dass fernerhin auch hyperplastische Vorgänge an der inneren Labyrinthwand in der Umgebung des ovalen Fensters vielfach dazu beitrugen, eine erst fibröse Fixation und weiterhin knöcherne Ankylose der Steigbügelfussplatte zu erzeugen. Eine gewisse Ermuthigung, auch solche Fälle noch operativ in Angriff zu nehmen, konnte schon verhältnissmässig frühzeitig aus anderen pathologisch-anatomischen Befunden geschöpft werden, welche zeigten, dass ein Verlust des Steigbügels nicht nothwendig zu Taubheit führen müsste, sondern unter Umständen noch ein erstaunlich gutes Hörvermögen hinterliess. Ein sehr interessanter Fall dieser Art findet sich in Toynbee's [13]) Mittheilungen: Bei einem 41jährigen Manne, der nur auf dem rechten Ohre taub gewesen war, zeigte sich das rechte Trommelfell dick, weiss und fest mit dem Promontorium verwachsen; die Schleimhaut der Paukenhöhle war verdickt; eine Adhäsion zwischen dem Hammergriffe und dem Promontorium zog über den Steigbügel. Im linken Ohre hingegen (womit der Verstorbene gehört hatte) zeigte sich das Trommelfell theilweise zerstört und mit dem Promontorium, sowie mit dem Reste des Steigbügels verwachsen; die Basis des letzteren aber war absorbirt und durch eine Membran ersetzt. Dieser Befund macht ganz den Eindruck einer Naturselbsthülfe; denn offenbar hatten sich auf beiden Ohren hochgradige Adhäsivprocesse in der Paukenhöhle mit Einschluss des Steigbügels abgespielt, deren nachtheiligen Folgen für das Gehör im linken Ohre eine Eiterung vorgebeugt hatte, die eine permanente Trommelfellöffnung herstellte und gleichzeitig durch Zerstörung der Steigbügelfussplatte die starr gewordene Gehörknöchelchenkette ausschaltete.

Dass Kessel und Botey durch Experimente an Thieren Anregung empfingen, die Mobilisation und Extraction des Steigbügels auch am Menschen zu versuchen, ist zur Genüge bekannt. Dazu wurde mehrfach beobachtet, dass, wenn bei Ausräumung der Paukenhöhle wegen Caries oder Cholesteatom unbeabsichtigter Weise der Steigbügel mit entfernt worden war, das Gehör auf dem betreffenden Ohre sich nur ausnahmsweise vernichtet, öfter hingegen gebessert erwies.

Gegenüber diesen für die operative Steigbügelextraction so ermuthigenden Beobachtungen erschallte der Warnungsruf Be-

Digitized by Google

zold's[14]), welcher, durch die günstigen Berichte amerikanischer Operateure veranlasst, eine solche Operation ausgeführt und als unmittelbares Resultat heftigsten Schwindel, sowie völlige Taubheit für einige Tage erzielt hatte. Aus Bezold's Bericht ist ersichtlich, dass er diese Operation in ambulanter Behandlung vorgenommen hat (S. 263: „Nach der Heimfahrt musste die Patientin zweimal erbrechen"), ein Verfahren, was zum Theile wohl die alarmirenden Erscheinungen bedingt haben, und für weitere Versuche nicht empfehlenswerth sein dürfte.

Die ausgiebigsten Erfahrungen über die Steigbügelextraction bei verschiedenen Krankheitsklassen haben Blake[15]) und Jack[16]) in Boston gesammelt. Letzterer veröffentlichte 1892 eine Uebersicht von 16 Fällen, wo er (11 mal nach chronischen Mittelohreiterungen und 5 mal wegen Adhäsivprocessen) den Steigbügel entfernt hatte; nur einmal waren dabei die Schenkel abgebrochen und die Fussplatte zurückgeblieben. Die Resultate für das Gehör waren befriedigend, einmal sogar vorzüglich.

Es blieb dem kritischsten unter den amerikanischen Otologen vorbehalten, die Steigbügelextraction an einer stattlichen Reihe von Sklerosen zu erproben und durch Mittheilung seiner Erfahrungen weitere Versuche nach dieser Richtung hin zu entmuthigen. Dr. Blake berichtete in einer Sitzung der N. Y. Otological Society am 20. Februar 1893, dass es ihm bei 21 Fällen von Sklerose nur 9 mal gelungen sei, den Steigbügel ganz zu entfernen, 2 mal erwies er sich als unentfernbar, und 10 mal brachen die Schenkel ab. Die Ergebnisse fürs Gehör waren nur in 3 Fällen günstig, bei den meisten übrigen nachtheilig; 6 mal verursachte die Operation heftigen Schwindel, der 3 mal über einen Monat andauerte. Meistens konnten im Momente der Extraction Pulsveränderungen beobachtet werden. An der Hand von Mikrophotographien erläuterte er, wie ungünstig gerade bei der typischen Sklerose die Verhältnisse für die Operation lägen wegen der um die Schenkel und die Fussplatte häufig sich entwickelnden knöchernen Fixationen und rieth schliesslich, die Extraction des Steigbügels auf ausgesuchte Fälle von abgelaufenen Mittelohreiterungen und hyperplastischen Katarrhen zu beschränken.

In Deutschland ist ausser dem von Bezold mitgetheilten nur noch ein Fall veröffentlicht worden, in dem absichtlich und planmässig der Steigbügel zugleich mit Hammer und Amboss entfernt wurde; diese Operation wurde am 7. Mai 1892 in der Halleschen Ohrenklinik ausgeführt, ergab aber kein sehr günstiges

Digitized by Google

Resultat, weil schon vorher die Hörprüfung eine Labyrinthcomplication vermuthen liess. Dennoch wurde Erleichterung subjectiver Beschwerden erzielt.

Meine Erfahrungen mit Extraction des Steigbügels, wenn auch bei Weitem nicht so umfänglich, wie die von Blake und Jack, welch letzterer später noch 32 Fälle veröffentlicht hat, mögen als Ergänzung der noch spärlichen deutschen Berichte wohl der Mittheilung werth erscheinen, besonders weil das Operationsresultat bei allen 4 Fällen länger wie 1 Jahr, bei einem sogar über 2 Jahre controlirt worden ist.

Am 10. October 1892 consultirte mich ein 42jähriger Klempner wegen fortschreitender Taubheit und lästigen Geräuschen im linken Ohre. Er gab an, dass er in seiner Kindheit Masern und Diphtheritis durchgemacht und manchmal an Ohrenreissen, aber nie an langdauernder Eiterung gelitten habe. Bis vor 6 Jahren habe er in einer Malariagegend gelebt und dort häufig Fieberanfälle gehabt. Bei einer besonders heftigen Attacke vor ungefähr 8 Jahren habe er eine starke Dosis Chinin genommen, und hierauf sei das Ohrensausen, was sich auch sonst gelegentlich nach Chinin eingestellt, im linken Ohre nicht wieder geschwunden. Schon früher hätte er bemerkt, dass sein Gehör im linken Ohre schlechter sei, wie im rechten, seit 1½ Jahren aber sei er links ganz taub und höre auch rechts mangelhafter; auch belästigten ihn die Geräusche immer mehr.

Die otoskopische Untersuchung zeigte links einen obturirenden Cerumenpfropf, rechts zwei kleine eiförmige Exostosen von ungefähr 1,5 Mm. Längsdurchmesser, welche ganz nahe am Trommelfelle, von der oberen Gehörgangswand ausgehend, einander entgegenwuchsen und die Shrapnell'sche Membran, sowie den kurzen Hammerfortsatz verdeckten. Das Trommelfell war schwach weisslich getrübt, nicht eingezogen, sein Lichtreflex verwaschen. Auf Aspiration durch Siegle's Otoskop zeigte es sich beweglich. Die Untersuchung von Rachen und Nase ergab eine leichte chronische Pharyngitis (Patient räuchte viel), Deviatio septi narium mässigen Grades nach links und eine leichte Hypertrophie des hinteren unteren Muschelendes links. Im Nasenrachenraume waren als einzige Abnormität einige die Rosenmüller'sche Gruben durchziehende Stränge zu entdecken. Beim Weber'schen Versuche wurde die auf dem Scheitel aufgesetzte Stimmgabel im linken Ohre gehört. Nach Entfernung des Cerumenpfropfes zeigten sich im linken Gehörgange analoge Exostosen, wie im rechten, aber bedeutend grösser, so dass hinten unten nur ein schmales Dreieck frei blieb, wodurch man das ebenfalls weisslich getrübte Trommelfell sehen konnte. Die Hörprobe ergab, dass nur sehr prononcirte Flüsterzahlen in unmittelbarer Nähe vom linken Ohre, aber in 5 Meter Entfernung vom rechten verstanden wurden. Der Weber'sche Versuch blieb jetzt unbestimmt, der Rinne'sche war beiderseits negativ bei C and C^1, weiter hinauf bis C^3 nur auf dem linken Ohre. Lufteintreibung durch den Katheter zeigte keine Anomalien in den Tuben oder den Paukenhöhlen und bewirkte keine Gehörverbesserung.

Patient begnügte sich nur kurze Zeit mit der durch Entfernung des Cerumens erzielten Besserung und kam Anfang November wieder, um zu fragen, ob nichts weiter für sein Gehör und besonders gegen die lästigen Geräusche gethan werden könne. Ich setzte ihm auseinander, dass die Beurtheilung vom Zustande seines linkes Ohres sehr erschwert wäre durch die Knochenvorsprünge, worauf er frug, ob diese nicht entfernt werden könnten und bei derselben Gelegenheit womöglich auch die Ursache der Geräusche. Nach einigem Zaudern wegen der unbestimmten Indication entschloss ich mich zur Operation und führte dieselbe am 12. November unter Aethernarkose aus.

Die linke Ohrmuschel wurde vorgeklappt und der häutige Gehörgang,

Digitized by Google

welcher an der Basis der Exostosen abriss, nach vorn gezogen. Das Abmeisseln der sehr harten Exostosen nahm lange Zeit in Anspruch, weil ich Rücksicht nehmen musste auf die Nähe des Trommelfells. Als letzteres ganz übersichtlich geworden war, sah man, dass nur der hintere Abschnitt weisslich getrübt und offenbar stark verdickt war, während sich in der vorderen Hälfte eine nierenförmige Stelle atrophisch und schlaff beweglich zeigte. Der Hammergriff war unbeweglich, d. h. er gab auf leichten Sondendruck nicht nach; durch eine Paracentesenöffnung führte ich dann eine gekrümmte Sonde hinter den Hammergriff und überzeugte mich durch leichtes Anziehen, dass auch die Aussenbewegung des Hammers verhindert war. Nun umschnitt ich das ganze Trommelfell und konnte mit der Sonde dieselbe Starrheit am Amboss-Steigbügelgelenke feststellen; es folgte die Tenotomie, aber auch jetzt stiess ich auf Widerstand, als ich es versuchte, den Hammer zu extrahiren. Ich entschloss mich deshalb, die Pars ossea abzumeisseln, um einen freien Ueberblick auch über den Atticus zu erhalten, setzte einen breiten gekrümmten Hohlmeissel ungefähr 3 Mm. nach aussen vom freien Rande auf und sprengte — trotzdem der Meissel sehr scharf war — einen unbeabsichtigt grossen Knochenkeil ab. Im selben Augenblicke notificirte der assistirende Arzt ein Zucken der linken Gesichtshälfte. Mit dem abgesprengten Knochenstücke war jetzt der Hammer beweglich, der lange Ambossschenkel aber unsichtbar geworden. Nach mannigfachem Hin- und Herbewegen und vorsichtigem Rütteln gelang es, das Knochenstück und im festen Zusammenhange mit ihm Hammer und Amboss zu entfernen. Bei genauer Besichtigung zeigte sich nun, dass das Hammer-Ambossgelenk knöchern ankylosirt, und die Wurzel des kurzen Ambossschenkels mit der abgesprengten Pars ossea durch eine breite rauhe Knochenwucherung, die nach oben aussen zog, fest verwachsen war. Das Ende des langen Ambossschenkels war abgebrochen und in ebenfalls ankylotischer Verbindung mit dem Steigbügelköpfchen zurückgeblieben.

Zunächst hatte ich die Absicht, die Operation hier abzuschliessen, fand aber beim Sondiren auch den Steigbügel straff fixirt; strangförmige Schleimhautfalten zogen über ihn hin. Auch verführte mich das ungewöhnlich gut übersichtliche und leicht zugängliche Operationsfeld, noch weiter zu gehen, indem wohl die Annahme gerechtfertigt war, dass bei einer so ausgedehnten Verknöcherung auch der Steigbügel, und zwar nicht nur am Ambossgelenke, betheiligt sein möchte. Ich durchschnitt deshalb mit einer schmalen Lanze das die Schenkel einhüllende Gewebe, führte dann ein Häkchen zwischen dieselben ein und war erstaunt, dass der Steigbügel schon bei einem schwachen Probezuge nachgab. Darauf zeigte sich in der Tiefe des ovalen Fensters ein pulsirender Reflex, dann sickerte etwas Labyrinthwasser hervor. Nun wurden Gehörgang und Ohrmuschel reponirt, letztere vollständig wieder angenäht und ersterer tamponirt. Spät Abends wurden die äusseren Tampons erneuert, weil sie durchfeuchtet waren; Patient klagte über mässige Schmerzen im Ohre und der retroauriculären Schnittwunde, fühlte aber im Liegen keinen Schwindel; die Action der Gesichtsmuskeln zeigte keine Asymmetrie. Am 13. November zeigte sich, dass beim Aufrichten mässiger Schwindel vorhanden war, der sich aber am 3. Tage verlor. Vom 4. Tage an nahm die spärliche Secretion einen mehr eitrigen Charakter an, wurde aber auch dann nur durch Austupfen entfernt und darauf etwas Borsäure eingeblasen. Die retroauriculäre Schnittwunde war nach einer Woche per primam geheilt. Im Gehörgange zeigten sich an den Stellen, wo die Exostosen und die Pars ossea abgemeisselt waren, Granulationen, die im Verlaufe der 3. Woche stärker zu wuchern begannen, so dass ich sie galvanokaustisch niederhalten musste. Nach $6^1/_2$ Wochen war Alles überhäutet und keine Absonderung mehr vorhanden.

Hörproben wurden vom 3. Tage an vorgenommen. Patient verstand anfangs nur Conversationssprache nahe am operirten Ohre; aber von der 2. Woche ab verbesserte sich das Gehör auffallend und erreichte seinen Höhepunkt ungefähr 2 Monate nach der Operation: am 5. Januar 1893 notirte ich 3,5 Meter Hörweite für Flüsterzahlen. Otoskopisch sah man um diese Zeit die weit übersichtliche Paukenhöhle von einer trockenen, nicht glänzenden, röthlich getönten Haut bekleidet. Die Depression des ovalen Fensters markirte sich deutlich, doch konnte man nicht auf den Grund derselben sehen,

Digitized by Google

weil der Schatten der vom Promontorium gebildeten Wand darüber fiel. Vorn unten zeigte ein membranöser Halbmond, dass ein Trommelfell in Neubildung begriffen war. Die Geräusche waren nicht ganz verschwunden, hatten aber einen anderen Charakter angenommen und traten nur ab und zu in belästigender Intensität auf. — Ich controlirte den Fall noch über 2 Jahre lang und konnte Anfang Mai 1895 feststellen, dass die Hörschärfe nur wenig wieder abgenommen hatte (2,5—3 Meter), und dass ein vollständiger Abschluss der Trommelhöhle nicht wieder eingetreten war. An Stelle der früheren Exostosen zeigten sich zwei flache Buckel, welche den Uebergang in den Atticus leicht flaschenhalsförmig einengten.

Da in dem vorliegenden Falle der Steigbügel nicht, wie ich erwartet hatte, knöchern im ovalen Fenster fixirt war, so bleibt es fraglich, ob die Gehörsverbesserung nicht auch erzielt worden wäre durch alleinige Beseitigung der gröberen Schallleitungshindernisse, d. h. der ankylosirten und fixirten äusseren Gehörknöchelchen. Solche Ankylosen aller drei Gehörknöchelchen unter einander scheinen sehr selten vorzukommen; ausser einem Falle bei Toynbee habe ich nur einen zweiten von Hedinger[17]) demonstrirt gefunden. Dazu kommt bei meinem noch die Verkittung des Amboss mit der Pars ossea.

Einen zweiten Fall operirte ich am 19. September 1893.

Die Patientin, eine Wittwe von 43 Jahren, war seit 10—12 Jahren zunehmend schwerhörig geworden, und zwar mehr auf dem rechten als auf dem linken Ohre. Sie gab an, immer gesund gewesen zu sein, habe aber seit dem Tode ihres Mannes schwere Existenzsorgen für sich und ihre Kinder gehabt, und diese, zusammen mit dem dröhnenden Geräusche und lautem Hämmern in ihrem Kopfe, was sich besonders in der Stille der Nacht bemerkbar mache, liessen sie seit einem Jahre keinen rechten Schlaf mehr finden. Sie war schon bei verschiedenen Aerzten in Behandlung gewesen, konnte aber die Luftdouche nach Politzer's Verfahren, die ihr zuerst verordnet worden war, nicht vertragen, weil sie immer schwindlig und einmal sogar ohnmächtig davon wurde. Auch das Vibrometer und andere therapeutische Methoden waren in Anwendung gekommen ohne dauernden Erfolg.

Otoskopisch zeigte das linke Trommelfell eine etwas fleckige, weisslichgraue Trübung, welche die Grenzen des Hammergriffs nur undeutlich erkennen liess, doch erschien letzterer nicht verkürzt und der Proc. brevis wenig prominent. Die hintere Trommelfellfalte markirte sich als heller Streifen mehr durch ihre weissere Farbe, als durch ihr Hervorspringen. Die Beweglichkeit der Membran auf Aspiration war beschränkt. Im rechten Ohre hatte das Trommelfell einen mehr röthlich-grauen Ton; in einer Depression des hinteren oberen Quadranten sah man eine Andeutung von der Modellirung des Amboss-Steigbügelgelenkes, über welches in schräger Richtung ein fester narbenähnlicher Strang sich spannte; derselbe schien auch den Hammergriff etwas nach hinten zu ziehen. Nur die vordere untere Trommelfellpartie zeigte auf Aspiration eine Spur von Beweglichkeit. Die Tuben waren beiderseits leicht durchgängig und die Paukenhöhlen frei von Secret. Mässige Luftverdichtung im äusseren Gehörgange erzeugte Schwindel, ebenso wie das Politzer'sche Verfahren.

Nachdem sich die aufgeregte und verzweifelte Patientin unter der Wirkung von Bromsalzen etwas beruhigt hatte, durchschnitt ich im rechten Ohre den zwischen Hammergriff und Steigbügelkopf verlaufenden Strang, worauf der Hammer jedoch nicht in seine normale Lage zurückkehrte. Dann führte ich eine stumpfwinklig gebogene Lanze in die Paukenhöhle ein, diagnosticirte und durchschnitt mit derselben eine Verwachsung zwischen Manubrium und

Digitized by Google

Promontorium, fügte schliesslich noch eine vordere Tenotomie hinzu und zog den Hammer sanft nach aussen. Letzteres Mannöver wurde mehrere Tage hinter einander wiederholt, weil es einen günstigen Einfluss auf die Geräusche, weniger merklich auf das Gehör ausübte. Nach 3 Wochen aber war alles wieder fest verwachsen und derselbe Zustand wie vorher. Ich durchschnitt deshalb nun das Amboss-Steigbügelgelenk und die umgebenden Adhäsionen mit demselben günstigen, aber durch Wiederverwachsen bald vereitelten Erfolge. Endlich schritt ich zu einer Radicaloperation, indem ich Hammer, Amboss und — nach abermaliger Durchschneidung der Adhäsionen — auch den Steigbügel extrahirte; letzteren vermittelst eines schlanken Häkchens (ähnlich dem von Jack), das von unten hinten zwischen die Schenkel eingeführt wurde und durch hebelnde Bewegungen den Knochen ganz heraushob.

Die Patientin fühlte 3 Tage lang starken Schwindel beim Aufrichten, der sich dann schnell gänzlich verlor. Das Gehör war anfangs bis auf die Perception laut und nahe am Ohre gesprochener Worte herabgesetzt, fing aber an, sich schnell zu bessern, als nach 2½ Wochen die sanguinolent seröse Secretion aufgehört hatte, und kam schliesslich gegen Mitte October auf 4 Meter Hörweite für Flüsterzahlen (gegenüber 80 Cm. vor der Operation). Dennoch war für die Patientin der Hauptzweck der Operation verfehlt, weil die Geräusche nicht besser geworden seien; es wäre ihr lieber gewesen, wenn ich sie ganz taub gemacht hätte, so dass sie das Hämmern und Tosen nicht mehr hören könnte.

Nach mehr als Jahresfrist (Februar 1895) war die Hörschärfe wieder auf 2,5 Meter gesunken, und die Paukenhöhle durch eine neu gebildete Membran abgeschlossen.

Im dritten Falle konnte ich nur eine Wahrscheinlichkeitsdiagnose auf Sklerose stellen, da bei der 31jährigen unverheiratheten Patientin schon vor 4 Jahren in beiden Ohren die äusseren Gehörknöchelchen mit vorübergehendem günstigen Erfolge extrahirt worden waren. Ich versuchte, auf dem schlechteren linken Ohre nach Lappenschnitt in dem regenerirten Trommelfelle den Steigbügel zu extrahiren, stiess aber auf stärkeren Widerstand und brachte schliesslich nur das Köpfchen mit dem hinteren ganzen und einem Theile des vorderen Schenkels heraus. Abgesehen von leichtem, bald vorübergehendem Schwindel hatte die Operation keine nachtheiligen Folgen.

Erstaunlich ist, dass Burnett[18]) mit solch partiellen Steigbügelextractionen günstige Erfolge erzielt haben will, allerdings bei gleichzeitiger Entfernung des Amboss.

Der vierte Fall ist für die Frage der Steigbügelextraction der instructivste, weil bei ihm von den Gehörknöchelchen nur der Steigbügel mit einem Theile des verdickten Trommelfells entfernt wurde. Es handelte sich um ein typisches Beispiel des von Moos als eigenartige Kategorie geschilderten hypertrophischen Katarrhs der Locomotivführer.

Der 51jährige Patient klagte über zunehmende Schwerhörigkeit ohne sonstige Beschwerden von Seiten der Ohren. Er sei immer gesund und mässig im Rauchen und Trinken gewesen, habe aber infolge seines Berufes häufig an Verkältungen gelitten, ohne sich viel darum zu bekümmern. Bei weiterer Verschlimmerung seines Gehörleidens fürchte er, seine Stellung zu verlieren.

Das linke Trommelfell zeigte sich weiss und glanzlos, nicht eingezogen und auf Aspiration kaum beweglich. Rechts war die weissliche Trübung weniger intensiv, und die Beweglichkeit etwas freier. Ausserdem fand sich chronischer Nasen-Rachenkatarrh und mässige Hypertrophie der hinteren unteren Muschelenden. Die Tuben öffneten sich erst auf stärkeren Luftdruck,

Digitized by Google

während auscultatorisch kein Secret in den Paukenhöhlen nachweisbar war. Die Hörschärfe betrug rechts 75 Cm. für Flüsterzahlen, links wurde nur Conversationssprache nahe am Ohre gut verstanden. Die Perception tiefer Töne war mangelhafter als die hoher, die Perceptionsdauer vom Knochen aus um 7 Secunden bei C^1 verlängert. Luftdouche und Trommelfellmassage bewirkten keine Gehörverbesserung. Ich schlug deshalb eine Operation des linken Ohres vor, zunächst zum Zwecke einer genaueren Untersuchung, und führte dieselbe am 5. Januar 1895 aus.

Ein dreieckiger Trommelfelllappen wurde gebildet durch einen in der Mitte der hinteren Peripherie anfangenden und entlang der Insertion bis nahe an den Proc. brevis geführten Schnitt, mit dem sich ein zweiter an der hinteren Hammergriffkante entlang nach oben laufender vereinigte. Dabei erwies sich das Trommelfellgewebe enorm verdickt und steif; der gebildete Lappen hatte, wenn nach aussen umgeklappt, fortwährend die Neigung, wieder in seine ursprüngliche Lage zurückzuschnellen, und nur durch längeren Sondendruck gelang es, ihn genügend nach unten zu bringen, um einen freien Einblick in den entsprechenden Abschnitt der Paukenhöhle zu erhalten. Das Amboss-Steigbügelgelenk trat, eingehüllt von hyperplastischem Gewebe, nur wenig deutlich hervor, so dass seine Durchschneidung sehr erschwert war. Diese und das Sondiren des Steigbügels verursachte lautes Klirren im Ohre; die Beweglichkeit des letzteren aber schien aufgehoben. Der Patient, welcher nach Eröffnung der Trommelhöhle schon besser hörte, erklärte sich bereit, auch ohne Narkose die Extraction des Steigbügels versuchen zu lassen. Zur Umschneidung benutzte ich diesmal — und dies scheint mir das geeignetste Instrument — eine gebogene Lanze, ähnlich der Fremdkörpernadel der Augenärzte, und extrahirte dann das Knöchelchen mit grosser Leichtigkeit. Ein merkbarer Erguss von Labyrinthwasser fand nicht statt. Die Hörschärfe war schon am nächsten Tage auf 4 Meter für Conversationssprache gestiegen, verringerte sich aber wieder, als am 4. Tage der Trommelfelllappen verklebt und am 7. Tage, abgesehen von einer kleinen Blutkruste, spurlos wieder eingeheilt war. Ich excidirte deshalb das Lappenstück gänzlich mit abermals gutem Erfolge für das Gehör, bis sich nach 2 Monaten die Paukenhöhle wieder abgeschlossen hatte. Nun machte ich noch zweimal grosse galvanokaustische Paracentesen und glaubte, eine permanente Oeffnung erzielt zu haben, weil der Patient lange nicht wiederkam. Am 10. April 1895 aber sah ich, dass sich abermals eine Narbe von allerdings zarter Structur gebildet hatte, die jedoch das Gehör nicht wesentlich zu beeinträchtigen schien; es betrug 75 Cm. für Flüsterzahlen und annähernd 4 Meter für Conversationssprache. Patient war mit diesem Resultate sehr zufrieden und bereit, sein anderes Ohr ebenfalls operiren zu lassen.

Mit der Excision des Steigbügels ist wohl endgültig die äusserste Grenze erreicht, bis zu welcher operative Bestrebungen zur Besserung functioneller Ohrleiden sich erstrecken können. Die Indicationen hierfür müssen noch besser geklärt, und können vielleicht noch erweitert werden; aber soviel steht schon jetzt fest, dass auch diese Operation kein gleichwerthiges Gegenstück zur Staarextraction in der Ophthalmologie zu werden verspricht, ganz abgesehen davon, dass es noch lange währen dürfte, bis die Mehrzahl der Ohrenärzte sich zu ihrer Erprobung entschliessen wird.

Besonders für die Sklerosen stehen die Aussichten nach wie vor ungünstig, und bei dem oft hereditären und constitutionellen Charakter dieses Leidens liegt es nahe, immer wieder an die

Digitized by Google

Behandlungsmethoden der inneren Medicin zu appelliren. So wirft auch W. Meyer in seiner „Geschichte der Ohrenheilkunde" (Schwartze's Handbuch) die Frage auf: „Und wenn ferner jene beiden besonnenen grossen Otologen (Toynbee und Wilde) unverbrüchlich an der Behandlung der Ohrenkrankheiten mit inneren Mitteln festhielten, so mag daran allerdings zum Theile die in England eingewurzelte Medication Schuld sein — sollte aber dennoch die constitutionelle Behandlung nicht mehr zu leisten im Stande sein, als man ihr insgemein zutraut?"

Es muthet uns an wie eine Reminiscenz an altenglische Schablonenmedication, wenn Sexton und Gorham Bacon [19]) bei allen entzündlichen Ohrenkrankheiten Calciumsulphid verordnen in der Ueberzeugung, dass alle Endzündungssymptome dadurch gemässigt und Eiterung verhütet oder abgekürzt werde. Aber auch Politzer [20]) hat auf dem Congresse in Rom wieder grosse Dosen von Jodkalium innerlich zu nehmen empfohlen bei Sklerosen mit Wahrscheinlichkeit einer primären Erkrankung der Labyrinthkapsel, allerdings nur auf Grund theoretischer Erwägung und pathologisch anatomischer Beobachtung.

Ich selbst bin seit December 1893 einem neuen Fingerzeige gefolgt und habe dabei Erfahrungen gemacht, die gerade für die Behandlung adhäsiver Mittelohrprocesse vielversprechend erscheinen.

In der Zeit, als die überraschend günstigen Resultate der neu entdeckten Schilddrüsentherapie das allgemeine Interesse der Aerzte in Anspruch nahmen, fiel mir in den Geschichten vieler Myxödemkranker, wo das Gehör Erwähnung fand, auf, dass eine starke Herabsetzung des Hörvermögens beobachtet worden war, die sich in den meisten Fällen gleichzeitig mit dem Allgemeinbefinden unter Schilddrüsenbehandlung und ohne locale Therapie wesentlich besserte. Das auffallendste und zugleich best untersuchte Beispiel hierfür ist der von T. B. Kinnicut [21]) beschriebene Fall einer 40jährigen Frau, die gleich mit den ersten leichten Symptomen des Myxödems — 12 Jahre ehe sie zur Behandlung kam — eine allmählich zunehmende Gehörverschlechterung bemerkt hatte. Zur Zeit der Untersuchung bot sie das typische Bild eines hochgradig entwickelten Myxödems; Gesicht, Geruch und Geschmack waren nicht afficirt, aber das Gehör so reducirt, dass nur lautes Sprechen nahe am Ohre verstanden wurde. Das Resultat einer specialistischen Ohruntersuchung durch C. S. Bull wird folgendermaassen berichtet: „Tuning fork heard equally

Digitized by Google

well in both ears. Watch slightly better in left ear. Membrana tympani in each ear shows the usual signs of chronic catarrhal proliferous otitis. They are sunken and altered in curvature, particularly in Shrapnell's membrane. Handle of malleus very prominent in both ears. (Statt „handle" soll es wohl „Proc. brevis" heissen?) Light spot somewhat diffused. Eustachian tubes readily opened by Politzerization. There is chronic antero-posterior hypertrophic rhinitis, which extends well down into pharynx." Nach fünfwöchentlicher, nicht ganz continuirlicher Schilddrüsenbehandlung war nicht nur das Allgemeinbefinden in erstaunlicher Weise gebessert, sondern auch das Gehör hatte sich so verschärft, das Kinnicut schreibt: „The hearing has so much improved that the patient now hears the ordinary conversational voice across the ward, and also the singing in the chapel of the hospital, one hundred and fity feet distant." Auch in einer Publication von M. A. Starr[22]) finden wir unter 3 Fällen von Myxödem zwei mit Schwerhörigkeit, die sich im Verlaufe der Schilddrüsenbehandlung wesentlich besserte. Ich selbst fand Gelegenheit, zwei weitere Fälle otologisch zu untersuchen und den Verlauf zu beobachten. Bei beiden: Frauen von 57 und 35 Jahren, hatte sich mit der Entwicklung des Allgemeinleidens auch zunehmende Schwerhörigkeit eingestellt. Bei der ersten fand sich nur leichte Trübung der Trommelfelle, bei der zweiten auch eine mässige Einziehung; hier lag zugleich ein stärkerer hypertrophischer Nasen-Rachenkatarrh vor. In den Paukenhöhlen beider Patientinnen war kein Secret nachweisbar, und die Luftdouche bewirkte keine Gehörverbesserung; die Beweglichkeit der Trommelfelle auf Aspiration zeigte sich beschränkt. Die Functionsprüfung ergab keinen eindeutig charakteristischen Symptomencomplex, zumal da bei der psychischen Stumpfheit Myxödemkranker die Angaben oft unzuverlässig und widersprechend sind. Ich enthielt mich jedes local-therapeutischen Versuches und konnte auch hier constatiren, dass allein durch die mehrwöchentliche Schilddrüsenbehandlung, besonders im zweiten Falle, eine sehr wesentliche Gehörverbesserung: von 1—2 Meter für Conversationssprache, auf 5—6 Meter für Flüstern erzielt wurde, ohne Aenderung des otoskopischen Befundes.

Man könnte zu der Annahme versucht sein, dass die Beeinträchtigung des Gehörs nur eine Theilerscheinung der allgemeinen psychischen Stumpfheit bei Myxödemkranken darstelle, dann aber müsste man erwarten, dass sich dieselbe Erscheinung

Digitized by Google

annähernd gleichmässig auf allen Sinnesgebieten darböte. Dies ist aber erfahrungsgemäss nicht der Fall, denn die Sehschärfe wird meistens normal oder peripheren Veränderungen entsprechend, Geruch und Geschmack nur durch die katarrhalischen Affectionen in Nase und Mund und das Gefühl durch die Intumescenz der Oberhaut beinträchtigt gefunden. Auch treten die Gehörstörungen gewöhnlich viel früher auf, als die zuletzt erwähnten Complicationen von Seiten anderer Sinnesorgane, und tragen einen mehr accessorischen Charakter; sie präsentiren sich ganz unter dem Bilde eines chronisch hyperplastischen Mittelohrkatarrhs, dessen Besserung durch rein interne Medication eine neue und auffallende Erfahrung ausmacht.

Auf dieser fussend, versuchte ich die Schilddrüsentherapie in verschiedenen Formen adhäsiver Mittelohrerkrankungen, und glaube um so mehr zu einer Erprobung dieser Methode auffordern zu dürfen, als ich sie für durchaus harmlos halte und selbst schon vielversprechende, in manchen Fällen sogar überraschend günstige Resultate damit erzielt habe.

Die ersten Versuche machte ich in 2 Fällen vorgeschrittener Sklerose, konnte mich aber nicht gleich entschliessen, auf das Princip der localen Behandlung gänzlich zu verzichten, und injicirte deshalb Schilddrüsenextract in die Paukenhöhlen. Die Resultate waren unbestimmt, und bei gelegenlich wahrnehmbarer geringer Besserung konnte man zweifelhaft sein, ob dieselbe nicht auf Rechnung der Insufflation zu setzen sei, wobei der Extract nur die Rolle einer indifferenten Substanz analog der von Delstanche empfohlenen Vaseline gespielt habe.

Um über den letzteren Punkt ins Klare zu kommen, fing ich nach Murray's[23]) Vorgange an, das Mittel innerlich zu geben, zumal nachdem durch Herstellung der Tabletten eine so angenehme Darreichungsform geboten war. Dabei hat sich gezeigt, dass alte Sklerosen, bei denen man schon Knochenanlagerung in der Labyrinthkapsel oder knöcherne Fixation des Steigbügels voraussetzen muss, von dieser Medication nicht beeinflusst werden. Bei mässigen Sklerosen jugendlicher Individuen aber tritt in vielen Fällen — zumal bei überreich ernährten Patienten — wesentliche Besserung ein. Die zuverlässigsten Resultate ergiebt die Schilddrüsenbehandlung bei hyperplastischen Mittelohrprocessen, welche durch Trübung, Verdickung und Steifheit oder schwielenartige Beschaffenheit des Trommelfells mit wesentlicher Beschränkung in der Beweglichkeit der Gehörknöchelchenkette

Digitized by Google

charakterisirt sind. In Fällen dieser Art, welche bis dahin allen localen Behandlungsmethoden Trotz geboten hatten, stellte sich manchmal schon im Verlaufe von 4—6 Tagen nach Beginn der Schilddrüsentherapie eine erstaunliche Gehörverbesserung ein. Später habe ich gefunden, dass es vortheilhaft ist, zur Erhaltung und Consolidirung dieses Erfolges noch während längerer Zeit die Trommelfellmassage in der oben beschriebenen Weise anzuwenden.

Dass wesentlich gebesserte Fälle gelegentlich noch Schwankungen in Bezug auf ihre Hörschärfe aufweisen, darf nicht Wunder nehmen; es steht aber auch nichts im Wege, die so harmlose und einfache Behandlung erforderlichen Falls zu wiederholen.

Ich gebe bei Erwachsenen täglich eine (anfangs manchmal zwei) Dosis von 0,3 Grm. in Merck'schen oder Leichtenstern'schen Tabletten (Kindern die Hälfte) und setze die Behandlung 4 bis 5 Wochen lang mit 2—3 mehrtägigen Pausen fort. Stellt sich im Verlaufe der 1. oder 2. Woche kein merkbarer Erfolg ein, so ist von der Behandlung nichts zu erwarten.

Es dürfte nicht schwer fallen, eine annehmbare Erklärung für die Wirkungsweise der Schilddrüsentherapie bei hyperplastischen Mittelohrprocessen zu geben. Untersuchungen des letzten Jahrzehnts haben nach Horsley[24]) gezeigt, dass die Schilddrüse in wesentlicher Beziehung steht zum Metabolismus des Blutes und der Körpergewebe. Dem entspricht auch die entwicklungsgeschichtliche Beobachtung, wonach — wie Huschke's[25]) Untersuchungen zeigen — am Ende des intrauterinen Lebens und in den ersten Kindheitstagen, wo die Stoffwechselvorgänge besonders lebhafte sind, die Schilddrüse im Verhältnisse zum totalen Körpergewichte viel grösser ist als beim Erwachsenen.

Ferner zeigt die rapide Abnahme vom Körpergewichte der Myxödemkranken und die Verdünnung der aufgetriebenen Oberhaut unter Schilddrüsenbehandlung, dass dieses Mittel neben anderen Wirkungen eine wunderbar schnelle und energische Resorption des ödematösen Fettgewebes herbeizuführen vermag. Dieselbe resorptive Wirkung hat sich auch bei der Behandlung einfacher Fettleibigkeit mit Schilddrüse bewährt, und wenn auch Leichtenstern[26]) meint, dass hierbei eiweisshaltige Gewebe nicht von der Zersetzung betroffen würden — was für Entfettungscuren natürlich von besonderer Wichtigkeit wäre —, so führt er doch selbst Vermehren's Versuche an, welche darauf hin-

Digitized by Google

deuten, dass bei der Schilddrüsenbehandlung von Myxödemkranken auch ein vermehrter Umsatz stickstoffhaltiger Bestandtheile des Organismus statt hat.

Da nun in den meisten Formen adhäsiver Mittelohrprocesse die Hyperplasie von Bindegewebe mit nachfolgender Schrumpfung und eventueller Verkalkung oder Verknöcherung erst eingeleitet wird durch die Bildung von leichter resorbirbarem Proliferationsgewebe, so können wir in letzterem wohl den Angriffspunkt für die Wirkung der Schilddrüsentherapie vermuthen. Gleichzeitig würde hierdurch erklärt sein, warum gerade in den Jugendstadien der betreffenden Krankheiten das Mittel seine beste Wirkung entfaltet und um so wirkungsloser erscheint, je mehr sich die neugebildeten Gewebe consolidirt und dem Einflusse der Stoffwechselvorgänge entzogen haben.

Wenn Bruns[27]) in seinem Aufsatze: Ueber die Kropfbehandlung mit Schilddrüsenfütterung, sagt: „Die Erfolge der Schilddrüsenfütterung bei sporadischem Kretinismus, Myxödem und Entkropfungskachexie sind eine glänzende, fast wunderbare Errungenschaft, welche auch für die Zukunft noch verheissungsvolle Ausblicke gewährt," so glaube ich, dass ein Theil dieser Verheissung bei der bisher so wenig dankbaren Therapie der adhäsiven Mittelohrprocesse in Erfüllung gehen wird.

Literatur.

1. Archiv f. Ohrenheilk. Bd. XXVIII. S. 26. — 2. Zeitschr. f. Ohrenheilkunde. Bd. XXVII S. 250. — 3. Ebenda. Bd. XVII. S. 278. — 4. Archiv f. Ohrenheilk. Bd. XXXI. S. 81. — 5. Ebenda. Bd. XXV. S. 11. — 6. A propos de la thérapeutique de la sclérose. (Ref.) Archiv f. Ohrenheilk. Bd. XXXI. S. 270. — 7. Zeitschr. f. Ohrenheilk. Bd. XVII. S. 258. — 8. Zur Entstehung und Behandlung der subjectiven Gehörsempfindungen. Berlin 1884. — 9. The tuning fork as a remedy in Ear diseases. N. Y. Med. Journal. 10. Juni 1893. — 10. The Vibrometer in catarrhal Deafness. Med. Century. p. 342. Oct. 1893. — 11. Archiv f. Ohrenheilk. Bd. XXXI. S. 228. (Ref.) — 12. N. Y. Eye- and Ear-Infirmary Report. 1893. — 13. Med. Chir. Transact. 1849. XXXII. p. 82. No. 341. 342. — 14. Zeitschr. f. Ohrenheilk. Bd. XXIV. S. 259. — 15. — Boston Med. and Surg. Journal. CXXVII. No. 20. 17. November 1892; Transact. of the Americ. Otological Society. Vol. V. 2. 3; Archiv f. Ohrenheilkunde. Bd. XXXVII. S. 260. (Ref.) — 16. Transact. of the Americ. Otological Society. Vol. V. 2. (1892); Boston Med. and Surg. Journal. CXXVIII.

Digitized by Google

No. 1. p. 8. 1893. — 17. Zeitschr. f. Ohrenheilk. Bd. XIII. S. 20. — 18. Med. News. Vol. LII. 19. (13. May 1893.) — 19. Zeitschr. f. Ohrenheilk. Bd. XIII. S. 120. — 20. Archiv f. Ohrenheilk. Bd. XXXVII. S. 246. (Ref.). — 21. N. Y. Med. Record. 17. October 1893. — 22. Ibidem. 10. Juny 1893. — 23. Brit. Med. Journal. 10. October 1891. — 24. Ibidem. 30. Jan. 1892. — 25. Encyclopédie anatomique. Vol. V. Traité de Splanchnologie. — 26. Deutsche med. Wochenschr. 13. December 1894. — 27. Ebenda. 11. October 1894.

Digitized by Google

III.

Beitrag zur Kenntniss des Felsenbeincarcinoms.

Von

Dr. **Fritz Danziger**
in Beuthen (O.-Schl.).

(Mit 5 Abbildungen im Texte.)

Die Seltenheit des Carcinoms des Gehörorganes, resp. des Schläfenbeins hat mich bereits einmal veranlasst, einen Beitrag zur Casuistik dieser Neubildung zu liefern. Da ich nach wenigen Monaten — ein merkwürdiges Beispiel der Duplicität der Fälle — wieder denselben Tumor beobachten konnte, will ich mit kurzem Referate meines ersten Falles beide einem Vergleiche unterziehen, da ihr Verlauf, ihre Symptome und ihre schliessliche Ausdehnung grundverschieden sind und einen auffallenden Beweis für die Mannigfaltigkeit des Carcinoms geben.

1. Der erste Fall[1]) betraf eine 54 Jahre alte unverheirathete Dame K. aus Gleiwitz, welche nach einer im 10. Lebensjahre mit Fieber und Ausschlag einhergehenden Krankheit (Scharlach) beiderseits Ohrenlaufen zurückbehielt, welches ohne jede Behandlung gelassen wurde, trotzdem die Schwerhörigkeit von Jahr zu Jahr zunahm, bis ein lästiges Gefühl von Völle im linken Ohre und starke Schmerzen, welche nach dem Scheitel und dem Hinterkopfe ausstrahlten, die Patientin zwangen, ärztliche Hülfe aufzusuchen. Der objective Befund im linken Ohre war folgender: Etwa 1 Cm. vom Ohreingange befindet sich ein den ganzen Gehörgang obturirender Tumor, dessen Oberfläche ulcerirt ist, und der bei jeder Sondenberührung sofort blutet. Die Untersuchung ergiebt, dass der Tumor breitbasig aufsitzt und die Paukenhöhle vollständig ausfüllt. Trommelfell und Gehörknöchelchen fehlen.

1) Ausführlich in der Monatsschr. f. Ohrenheilk. 1895. Heft 7 u. 10.

Digitized by Google

Der Knochen überall cariös, der Warzenfortsatz nicht empfindlich, vor und hinter der Spitze desselben erbsengrosse Drüsen. Die durch den auffälligen Befund veranlasste sofortige mikroskopische Untersuchung ergiebt einen Tumor, der aus spärlichem, alveolärem Bindegewebsstroma besteht, dessen Zwischenräume zum grossen Theile mit typischen Nestern aus grossen Plattenepithelien ausgefüllt sind, welche vielfach Verhornung zeigen, während kleine Rundzellen die übrigen Räume ausfüllen.

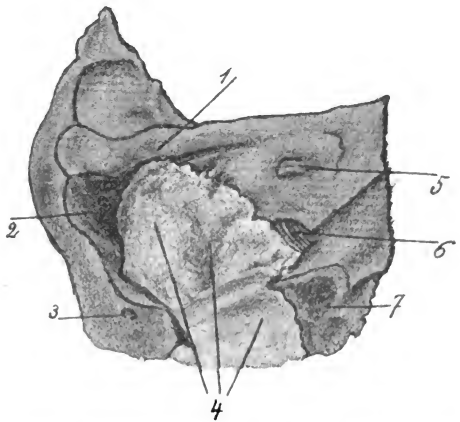

Fig. 1. Os temporum von hinten. 1 Sulc. petros. superfic. 2 Sinus. 3 Foram. mastoideum. 4 Tumor. 5 Meatus audit. internus. 6 For. jugulare und N. glosso-phar. 7 Os occipitis.

Drei Monate nach der ersten Untersuchung war die Abmagerung und Cachexie bereits sehr stark. Einmal in der letzten Zeit starkes Erbrechen und „Delirien". Der Status zeigt links complete Facialislähmung, die Stirnfurchen auf derselben Seite verstrichen; das linke Auge ist beständig offen, zeigt starke Conjunctivitis. Das untere Lid ist ectropionirt, es besteht beständiges Thränenträufeln. Der Mund steht schief nach links unten, aus dem linken Mundwinkel entleert sich fortwährend Speichel. An der Zunge, dem Geschmacke lässt sich keine Anomalie feststellen. Das Schlucken von festen Speisen ist unmöglich, das von flüssigen erschwert. Die pharyngo-laryngoskopische Untersuchung

Digitized by Google

nicht mehr ausführbar. Der Processus mastoideus ist stark aufgetrieben, ebenso die Gegend vor dem Ohre, wodurch dasselbe weit vom Schädel absteht. Der Gehörgang ist mit ulcerirten Massen ausgefüllt; um die Oeffnung herum, durch das immerhin geringe heraussickernde Secret bedingt, zeigt sich beginnende Ulceration. Die Palpation ergiebt sowohl vor dem Ohre, als am Warzenfortsatze festweiche Massen. Nirgends ist der Tumor durchgebrochen. Am vorderen Rande der Sternocleidomastoideus sind deutlich Drüsen fühlbar. Das Gehör ist Null.

Fig. 2. 1 Meatus auditor. externus. 2 Impressio trigemini. 3 Carotis. 4 Tumor.

Section: Muss sich auf Eröffnung der Schädelhöhle beschränken. Der convexe Theil ergab keine abnormen Verhältnisse. Nachdem das Gehirn herausgenommen war, zeigte sich der vordere untere Rand der Kleinhirnhemisphäre dunkel verfärbt; entsprechend dieser Stelle und über der Mitte der hinteren Fläche des Os temporum ist die Hirnhaut dunkelblau, aber nicht durchbrochen, nur emporgewölbt. Nach dem Abziehen der Dura zeigt sich das in Figur 1 gegebene Bild. Der Tumor, von weisser, weichlicher Beschaffenheit, hat den Knochen vollständig absorbirt und wölbt sich über die normale Fläche empor. Der Sinus war nicht verletzt, aber abgehoben, seine Wand mit dem Tumor verwachsen; nach innen zu reicht derselbe bis zum Foramen jugulare, in welchem er den Nervus glossopharyngeus vollständig durchsetzt.

Digitized by Google

Figur 2 zeigt das Felsenbein von vorn unten. Der Tumor hat den Warzenfortsatz mindestens zur Hälfte durchbrochen; der knöcherne Gehörgang ist geschwunden, ebenso die Gelenkfläche des Unterkiefers, dessen Gelenkkopf in Tumormassen eingebettet war. Die Carotis ist zum Theile von den Massen umgeben, sie sind fest an die äussere Wand angewachsen.

2. Herr F. aus Beuthen, 50 Jahre alt (Lues), hat nie ein Ohrenleiden gehabt. Im Winter 1893/94 machte er eine schwere Influenza durch, nach welcher sich angeblich hinter dem linken Ohre eine Drüse bildete und vor dem Tragus eine haselnussgrosse Geschwulst, gegen welche eine Salben- und Massage-Behandlung (sic!) eingeleitet wurde. Da die Geschwulst in wenigen Monaten rapid zunahm, begab sich Patient nach Leipzig, wo die Malignität festgestellt und eine sofortige Operation für nöthig erachtet wurde, welche Patient in der Breslauer chirurgischen Klinik ausführen liess. Vor der Operation wurde er auf eine Lähmung der Facialis, welche in Folge derselben eintreten würde, aufmerksam gemacht.

Im Juli 1895 sah ich Patienten zum ersten Male; derselbe suchte mich wegen „Verwachsung des Gehörganges" und dadurch bedingter einseitiger Taubheit auf, die ihn in seinem Berufe als Musiklehrer sehr störte.

Der Status ergab: Linker Facialis gelähmt. Vor dem Tragus eine grosse Narbe, die sich hinab bis zum Schlüsselbeine zog; parallel dieser mehrere ähnliche Narben in gleicher Ausdehnung am Halsrücken vom Tragus — Lobulus fehlte bereits — und vom Warzenfortsatze hinab, alles Residuen der voraufgegangenen Operation.

Unmittelbar über dem vorderen Ansatze des Ohres eine Verdickung, die angeblich schon vor der Operation bestand (?) und auf Druck schmerzhaft war. Der Gehörgang so verengt, dass nur eine ganz dünne Sonde eingeführt wurde und werden konnte. Erst nach einem Monate kam Patient wieder, nachdem er sich auswärts den Gehörgang hatte gewaltsam dehnen lassen. Beim Einführen von Wattestäbchen empfand Patient in der Tiefe des Gehörganges ein unangenehmes Gefühl, das bald zu heftigen Schmerzen exacerbirte, so dass ich von dem Einlegen des ihm empfohlenen, metallenen Röhrchens ganz absah und dem Patienten dringend eine Consultation eines Chirurgen anrieth, zumal sich die über dem Ohre befindliche tumorähnliche Verdickung langsam vergrösserte. Erst im December entschloss sich Patient zu

Digitized by Google

dieser Operation, bei welcher die ganze Ohrmuschel entfernt und alles bis auf den Musculus temporalis in einer Breite von 4 bis 5 Cm. abpräparirt war. Aber schon nach 2 Monaten zeigte sich wiederum eine Verdickung über dem Warzenfortsatze und unter demselben. Von operativen Eingriffen wurde nun ganz abgesehen und nur eine symptomatische, schmerzstillende Behandlung eingeleitet. Der Verfall wurde rapid. Ende April zeigte Patient eine deutlich ausgeprägte sensorische Aphasie, indem er

Fig. 3. Tumor mit dem Stiele nach oben. 1 Die Seite entspricht in Fig. 4 der inneren Seite des Tumors (4), welche die andere Schnittfläche des Tumors zeigt. 2 Stiel des Tumors.

Gegenstände, die ihm gezeigt wurden, gar nicht benennen konnte oder falsch bezeichnete, während sein Verstand ungetrübt war. In den letzten Tagen liess er Stuhl und Urin unter sich. Der Exitus letalis erfolgte am 6. Mai, nachdem bereits einige Tage vorher meningitische Erscheinungen aufgetreten waren.

Die Section wurde am folgenden Tage ausgeführt und musste sich auf Eröffnung der Schädelhöhle beschränken. An Stelle des linken Ohres sieht man eine im Durchmesser ca. 4 Cm. breite, schmutzig belegte Wunde, in deren Mitte eine Vertiefung den Gehörgang andeutet. Nach Eröffnung des Schädels erweist sich der Knochen fast 1 Cm. dick, die Dura mater adhärirt an

Digitized by Google

mehreren Stellen in geringem Grade. Die Pia ist besonders links deutlich eitrig infiltrirt.

Bei Herausnahme des Gehirnes entsteht links eine Schwierigkeit, da ein apfelgrosser Tumor eine feste Verbindung zwischen Felsenbein und Gehirn bildete, deren Lösung wegen der erforderlichen Schonung der Leiche leider vorgenommen werden

Fig. 4. Felsenbein von oben. 1 Porus acusticus internus. 2 Sulc. petros. superficialis. 3 Dura. 4 Tumor. 5 Tumor. 6 Incisura jugularis mit Nerv und Gefässen. 7 Os occipitis. 8 Zerstörter Knochen und Tumormassen. 9 Normaler Knochen.

musste. Die Dura zeigt jetzt über dem Felsenbeine einen im Durchmesser ca. 5 Cm. grossen Defect. Die übrigen Verhältnisse werden durch die beigegebenen Abbildungen illustrirt. So der Tumor in Figur 3, welche bei 2 den Stiel, bei 1 diejenige Seite der Geschwulst zeigt, welche durch das Abschneiden vom Felsenbeine entstand; besonders auffallend ist die Blumenkohlform ausgeprägt. Das Felsenbein selbst wird in Figur 4 gegeben. Wir haben das Os temporum in seiner Ansicht von oben. Man sieht deutlich den noch gesunden Theil des Knochens, welcher

Digitized by Google

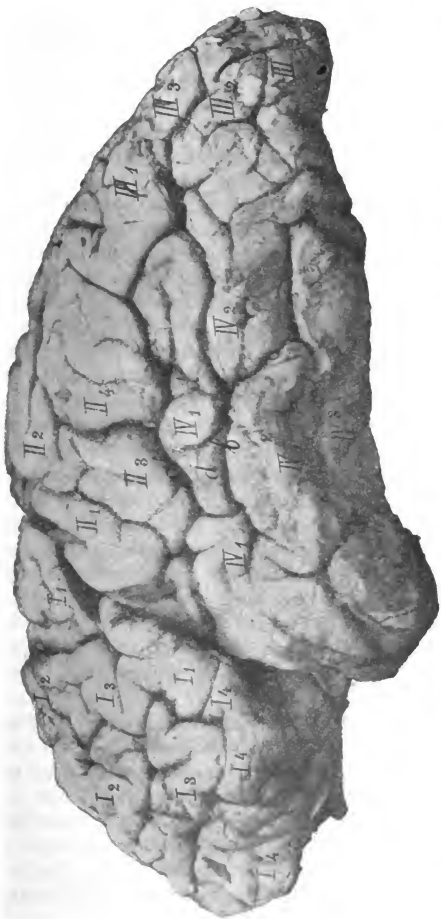

Fig. 5. Laterale Fläche der linken Hirnhemisphäre, Temporallappen etwas gehoben. I 1 Gyr. cent. anter. 2 Gyr. front. sup. 3 Gyr. front. med. 4 Gyr. front. infer. II 1 Gyr. cent. post. 2 Lob. pariet. super. 3 Lob. supramarginalis. 4 Gyr. angularis. III 1 Gyr. occip. sup. 2 Gyr. occip. med. 3 Gyr. occip. inferior. IV 1 Gyr. tempor. superior, bei d stark eingeengt. 2 Gyr. temp. medius, bei *a a a* zerstört. 3 Gyr. temp. inferior zerstört; a Ramus poster. fis. lateralis cerebri Sylv.; b Sulcus tempor. superior; c Sulc. tempor. inferior, zum grossen Theile zerstört.

Digitized by Google

sich um den Porus acusticus internus gruppirt (9) und den härtesten Theil des Knochens repräsentirt, in welchem das innere Ohr liegt. Der übrige Theil des Knochens ist vollständig vom Tumor resorbirt (8), der nicht nur vorn (4) alles zerstörte, sondern auch nach der hinteren Fläche (5) über den Knochen hinauswuchs. Bei 3 findet man noch einen Theil der Dura mater; 6 zeigt die Fissura jugularis mit den durchtretenden Gefässen und Nerven, bei 7 ist das Hinterhauptbein sichtbar. Der Tumor hat also den Knochen und die Dura zerstört und weiterwachsend in die Hirnhöhle eine Grösse erreicht, welche geeignet erscheint, nicht nur Gehirnerscheinungen hervorzurufen, sondern auch Gehirn zu zerstören. Die Grösse der Zerstörung zeigt Figur 5, welche die laterale linke Hirnhemisphäre mit etwas emporgehobenem Temporallappen darstellt. Der Tumor war mit dem Gehirne in seiner ganzen Grösse verwachsen; bei vorsichtiger Lösung ergab die Untersuchung eine theilweise Zerstörung des Gyrus temporalis medius, und zwar besonders im mittleren unteren Theile, der mit α bezeichnet ist, und eine vollständige des Gyrus temp. inferior, so dass bei C der Sulc. temporalis med. fast vollständig geschwunden ist; die Zerstörung beginnt an der Fossa Sylvii und nimmt die ganze Windung ein, wobei der mittlere Theil wieder am stärksten betroffen wird. (Genaue Bezeichnung der Abbildung S. 41.)

Querschnitte zeigen keine Erweichungsherde, dagegen starke Hyperämie des Gehirnes mit einzelnen minimalen Ecchymosen. Die mikroskopische Untersuchung der Tumors ergiebt eine alveolär angeordnete Structur, wobei die Hohlräume mit Zellen angefüllt sind, also einen Bau, der dem alveolaren Sarkome entspricht, das nach Virchow mit dem Carcinom identisch ist — eine Ansicht, die durch die makroskopische Blumenkohlform gedeckt wird.

Epikrise: Der Vergleich beider Fälle ergiebt im Beginne eine grosse Verschiedenheit. Während im ersten Falle eine vierzigjährige Eiterung vorausging, die nie einer Behandlung unterzogen wurde, war der zweite Patient nie ohrenkrank, hatte im Gegentheil, stets ein sehr feines Gehör, das in seinem Berufe als Musiklehrer von grosser Bedeutung war, und das sogar nach der ersten Operation keine Anomalie zeigte, trotzdem bereits sicher ein Recidiv vorhanden war, das, nach den Schmerzen zu urtheilen, in der Tiefe lag. Der Beginn des Leidens nach einer Influenza ist jedenfalls sehr bemerkenswerth; es liesse sich viel-

Digitized by Google

leicht nur noch der Fall 2 in der Kretschmann'schen Monographie (Archiv B 24) damit vergleichen, der angeblich nach einer Erkältung begann. Doch ist er nicht ganz einwandfrei, weil schon seit langer Zeit Schwerhörigkeit bestanden hatte. Später trat auch hier ein eitriger, übelriechender Ausfluss auf, der häufig mit Blut gemischt war, während in unserem Falle eine Eiterung überhaupt nicht aufgetreten ist. Der Verlauf der Krankheit zeigt in beiden Fällen eine Aehnlichkeit insofern, als beiderseits Facialislähmung entstand; bei F. zwar nach der Operation, aber auch ohne diesen Eingriff hätte nach dem Sectionsbefunde die Parese auftreten müssen. Der schliessliche Ausgang wird im 2. Falle durch meningitische Erscheinungen hervorgerufen, während im ersten Marasmus und Inanition dem Leben ein Ziel setzten. Denn das in der letzten Woche einmal aufgetretene Erbrechen mit „Delirien" kann ich bei dem in Bezug auf Gehirn und Gehirnhäute negativen Resultate nur als Ohrschwindel auffassen und möchte es den Menière'schen Symptomen zurechnen, welche bei chronischen Ohrkrankheiten ohne voraufgehende Prodrome apoplectiform auftreten können.

Die grösste Divergenz ergiebt die Ausdehnung der Tumoren, ihre Grösse und die Art ihres Wachsthums. Aehnlichkeit zeigen beide nur in ihrer Ausbreitung nach unten. Wie entgegengesetzt ist aber ihr Verhalten der Dura und dem Gehirne gegenüber! Im ersten Falle zeigt die Dura eine Widerstandsfähigkeit, die nirgends einen Durchbruch gestattet und die Festigkeit der fibrösen Häute im Gegensatze zu den Knochen, welche schnell in den pathologischen Process hineingezogen werden, bestätigt. Dies lag allerdings wohl nur an der Beschaffenheit des Tumors, der keine äusserlich erkennbare Structur zeigte, und dessen Consistenz mehr dem weichen Typus entsprach. Ganz andere Verhältnisse finden wir im zweiten Falle, bei welchem der Tumor eine gewisse Härte und Widerstandsfähigkeit besitzt, welche den schnellen Zerfall verhütete und dadurch den Fötor vermissen liess, der sonst dem Carcinom oft anhaftet. Dazu kommt die Structur des Tumors, die, wie aus Figur 3 zu ersehen, die vollkommenste Blumenkohlform zeigt, welche mit den quasi sich stützenden und nach oben sich verdickenden Pfeilern geeigneter erscheint, Widerstände zu überwinden, wie es hier der Fall war. Die Zerstörung erstreckt sich auf den Gyrus temp. medius in seinem mittleren unteren Theile und auf den Gyrus temp. inferior, die ersten beiden Theile betreffend, von der Fossa Sylvii aus, sie geht aber auch

Digitized by Google

bereits auf den letzten Theil über. Auffallend ist hauptsächlich die Verschmälerung des Gyrus temp. super., welche durch Druck entstanden ist; diese erklärt auch in genügender Weise die Aphasie, welche häufig durch Druckwirkung von Geschwülsten hervorgerufen wird, welche in der Nähe des Sprachcentrums liegen.

Digitized by Google

IV.

Besprechungen.

1.

Zwaardemaker, Die Physiologie des Geruchs. Aus dem Manuscripte übersetzt von Dr. A. Junker von Zaugegg. 324 Seiten. Leipzig 1895.

Besprochen von

Dr. **F. Matte** in Jena.

Nachdem der Verfasser in kurzen Zügen die Anatomie und Entwicklungsgeschichte des Geruchsorgans berücksichtigt hat, bespricht er eingehend die physikalisch-chemischen Eigenschaften der Riechstoffe und den Mechanismus des Riechens. Auf die Bestimmung der Geruchsschärfe folgen Odorimetrie, Compensation und Classifikation der Gerüche und die interessanten Beziehungen zwischen Geruch und Chemismus. Weiterhin schliessen sich Betrachtungen über die physiologisch-psychologischen Wirkungen der Geruchserregungen an. Endlich führt die Thatsache der partiellen Anosmie, der angeborenen, erworbenen oder experimentell erzeugten Geruchsdefecte den Verfasser zur Annahme specifischer Geruchsenergiezonen, die auf der obersten Siebbeinmuschel und auf dem Septum localisirt sind und nach Art eines Mosaiks eine Anordnung nach Geruchsklassen von vorn nach hinten erkennen lassen. Innerhalb jeder Zone soll sich ausserdem eine Scala finden, die einer homologen Reihe chemischer Verbindungen entspricht.

Im Anhange finden sich Angaben über die klinisch-neurologische Geruchsmessung. Die functionelle Untersuchung des Geruchsorganes hat sowohl quantitativ als qualitativ zu geschehen. Hierzu sind am besten die festen Riechstoffe geeignet, es soll aus jeder der 9 Geruchsklassen der rein olfactiven Riechstoffe (Aetherei,

Digitized by Google

Aromatici, Fragrantes, Ambrosiaci, Alliaceï, Empyreumatici, Hircini, Tetri, Nauseosi) mit passenden Olfactometern geprüft werden. Lösungen dieser Stoffe werden zweckmässig nur zur Nachprüfung verwendet. Die Bestimmung der Geruchsschärfe (Olfactus) geschieht alsdann durch Vergleichung des erhaltenen Resultates mit den an gesunden Sinnesorganen unter den erforderlichen Cautelen vermittelst der Normalolfactometer erhaltenen Zahlen und findet ihren Ausdruck in Olfactien, worunter die physiologische Einheit, das Minimum perceptibile, verstanden wird.

Im Uebrigen muss auf das Original verwiesen werden, da Umfang und Reichhaltigkeit das Buch für eine kurze Besprechung seines Gesammtinhaltes ungeeignet machen.

2.

Broca und Maubrace, Traité de Chirurgie Cérébrale. 586 Seiten. Paris 1896. Masson et Co., Editeurs etc.

Besprochen von

Privatdocent Dr. **Grunert.**

Im zweiten Kapitel dieses umfangreichen Werkes (S. 267 bis S. 366) besprechen die Verfasser die intracraniellen otogenen Complicationen, wesentlich, der Anlage des ganzen Werkes entsprechend, unter dem Gesichtspunkte der chirurgischen Behandlung dieser Folgezustände der Ohreiterung. Sehr beherzigenswerth ist die Mahnung der Verfasser in den einleitenden Worten dieses Kapitels, durch eine energische (précoce et énergique) Behandlung der primären Ohraffection die Entstehung der intracraniellen Complicationen nach Möglichkeit zu verhüten.

Bei der Besprechung der Meningitis berichten sie zunächst nach cursorischer Aufzählung der klinischen Erscheinungen dieser Folgeerkrankung über einen Fall eigener Beobachtung, der an Basalmeningitis zu Grunde ging, und bei welchem in der Annahme, dass ein Hirnabscess vorliege, eine Annahme, die sich indess lediglich auf das während einer Nacht plötzliche Eintreten einer Hemiplegie stützt, vergeblich in 3 Richtungen in den Schläfenlappen eingegangen war. Bei der Autopsie zeigte sich nichts von Hirnabscess, die Punktionsstellen im Gehirn waren reactionslos. Drei andere Fälle von eitriger otogener Meningitis, von denen bei zweien der Erkrankungsherd im Ohre zu spät

Digitized by Google

operirt worden war, bieten nichts Besonderes. Die Verfasser kommen weiterhin auf die Schwierigkeit der exacten Diagnosenstellung zu sprechen und würdigen besonders die meningealen Reizungszustände einer eingehenden Besprechung und führen dabei 2 Fälle eigener Beobachtung an, bei welchen trotz ausgesprochener meningitischer Symptome durch die Ohroperation die Heilung erfolgte. Sie vertreten einen energischen chirurgischen Standpunkt, wenn sie sagen: „D'une manière générale, l'intervention opératoire est justifiée car, si elle n'améliore pas la méningite aiguë diffuse, au moins elle ne l'aggrave en riën, et si, au contraire, il s'agit de méningite subaiguë, elle peut procurer la guérison".

Das Kapitel über die otogene Sinusphlebitis bringt keine neuen Gesichtspunkte, sondern stellt nur übersichtlich das Bekannte über diesen Gegenstand zusammen, allerdings ohne genügende Verwerthung der gesammten Literatur. Von den angeführten eigenen 3 Fällen, welche sämmtlich mit dem Tode endigten, büssen zwei wegen Mangels der Section erheblich an Werth ein. Was die operative Behandlung der eitrigen otogenen Sinusphlebitis anbetrifft, so plaidiren die Verfasser energisch für Incision, Desinfection und Tamponade des erkrankten Sinus. Diesem Eingriffe, sowie der operativen Behandlung des primären Ohrleidens wollen sie die Unterbindung der Jugularis vorausschicken, ein Vorschlag, welcher wohl nicht allgemeine Geltung finden wird. Aus dem Abschnitte über den otogenen Hirnabscess ist ein Fall erwähnenswerth, in welchem wegen chronischer Mittelohrcaries die Mittelohrräume freigelegt wurden. Vor der Operation bestanden keinerlei Erscheinungen, welche das Vorhandensein eines Hirnabscesses vermuthen liessen. Am 3. Tage nach der Operation traten erst suspecte Symptome ein, und 17 Tage post operationem erfolgte der exitus letalis. Die Autopsie ergab einen isolirten Schläfenlappenabscess.

Wenn die Beschreibung der Verfasser im Wesentlichen nur eine Zusammenstellung bekannter Thatsachen ist, so ist sie doch mit Freuden zu begrüssen, weil die Verfasser durchaus sich auf den Standpunkt einer recht activen Therapie stellen. Sie zeigt uns, dass auch in Frankreich sich eine gesunde chirurgische Behandlung der eitrigen Ohrerkrankungen und ihrer intracraniellen Folgezustände immer mehr Bahn zu brechen beginnt.

Digitized by Google

V.

Bericht über die fünfte Versammlung der Deutschen otologischen Gesellschaft am 22. und 23. Mai 1896 zu Nürnberg.

Von

Prof. **K. Bürkner.**

I. Sitzung. Freitag, 22. Mai, Vormittags.

Der Vorsitzende, Herr Walb-Bonn, eröffnet die Sitzung mit einer begrüssenden Ansprache an die zahlreich Versammelten, gedenkt in anerkennenden Worten des im letzten Jahre verstorbenen Mitgliedes der Gesellschaft Salom. Moos und fordert die Versammlung auf, dem Dahingeschiedenen ihre Verehrung durch Erheben von den Sitzen zu bezeugen.

Sodann spricht Herr Walb dem Localcomité, welches die Vorbereitungen zu der Versammlung getroffen hat, in erster Linie Herrn Schubert-Nürnberg, den Dank der Gesellschaft für seine erfolgreichen Bemühungen aus. Die Anwesenden erheben sich zum Zeichen ihrer Anerkennung.

Aus der nun folgenden Geschäftssitzung ist hervorzuheben, dass der bisherige Ausschuss durch Acclamation wieder und an Stelle des verstorbenen Ausschuss-Mitgliedes S. Moos Herr Bezold-München neugewählt wurde. Der Ausschuss besteht für die Jahre 1897 und 1898 aus den Herren Zaufal (Vorsitzender), Siebenmann (stellvertretender Vorsitzender), Bürkner (ständiger Secretär), Bezold (zweiter Schriftführer), Oskar Wolf (Schatzmeister), Lucae, Kessel, Kuhn, Walb.

Als Ort für die nächste Versammlung, welche 1897 wieder am Freitag und Sonnabend vor Pfingsten stattfinden soll, wird Dresden gewählt.

18 neue Mitglieder sind vom Ausschusse aufgenommen worden; die Gesammtzahl beträgt 144.

Digitized by Google

Wissenschaftliche Sitzung.

1. *Referat über den gegenwärtigen Stand der Hörprüfungen.* Referenten: Dennert-Berlin und Bezold-München.

a) Dennert-Berlin giebt zunächst einen geschichtlichen Ueberblick über die Entwicklung der Hörprüfungen, denen erst im Beginne dieses Jahrhunderts einiger Werth beigemessen wurde. Referent erwähnt die Arbeiten von Phingsten (1804), der auf die verschiedene Intensität der Sprachlaute aufmerksam machte, von Saunders, welcher 1806 die Taschenuhr als Hörmesser empfahl, von Wolke, welcher mit Berücksichtigung der Fallgesetze einen Akumeter construirte. Stimmgabeln wurden Ende vorigen und Anfang dieses Jahrhunderts von Leschevin, Itard, Saissy, Frank, Wottingham zur Prüfung der Luft- und Knochenleitung benutzt. Erst mit den Arbeiten von Corti (1846) und M. Schultze (1850) über die Nervenendigungen in der Schnecke und den Untersuchungen von Helmholtz (1862) über die Tonempfindungen wurde die Functionsprüfung mehr auf eine wissenschaftliche Basis gestellt und auch ihr differentiell-diagnostischer Werth erkannt, zu welchem Zwecke nun auch die schon vorher veröffentlichten Versuche von Weber und Rinne zur Geltung kamen.

In neuerer Zeit haben dann alle namhafteren Ohrenärzte am Ausbau der Functionsprüfung gearbeitet, so dass es, wenn auch zunächst nur für eine beschränkte Anzahl von Tönen, gelungen ist, das „Hörfeld" zu construiren. Durch Bezold's continuirliche Tonreihe wurde es dann in neuester Zeit auch möglich, den Gesammthörbereich und seine physiologischen Grenzen und Verschiebungen, sowie seine Veränderungen bei Erkrankungen des Gehörorganes festzustellen.

Was die physiologische Bedeutung der Theile des Gehörorganes betrifft, so kann es jetzt als feststehend angesehen werden, dass die Schnecke das Organ für die Klanganalyse darstellt; in Bezug auf Vorhof und Bogengänge gehen aber die Meinungen auseinander. Während die Einen ein statisches Organ für die Orientirung der Kopfstellung darin erblicken, halten Andere diese Organe für einen akustischen Apparat, und eine dritte Erklärung findet nur in den Bogengängen ein statisches Organ, in den Otolithen hingegen eine akustische Vorrichtung.

Dass ein und dasselbe Organ für zwei Sinnesfunctionen dient, kann insofern nicht befremden, als für beide, sowohl für

Digitized by Google

das Gehör, wie für die Orientirung im Raume, der Sinnesreiz in letzter Instanz der Druck ist.

Was den musikalischen Unterschied zwischen Tönen und Geräuschen betrifft, so haben vom Referenten angestellte Versuche zu dem Ergebnisse geführt, dass ein einmaliger Anstoss, wie schon Barth gefunden hat, nicht eine, sondern mehrere Wellen erzeugt, und dass vom streng physiologischen Standpunkte aus sich Töne und Geräusche principiell nicht unterscheiden, demnach zur Wahrnehmung von Tönen und Geräuschen auch nicht verschiedene Nervenendapparate erforderlich sind.

Ein wichtiges Moment zur Lösung physiologischer und praktischer Fragen erblickt Referent in der Berücksichtigung des Schallquantums. Die Wirkungsfähigkeit einer einfachen Wellenbewegung auf das Gehörorgan ist nicht allein abhängig von ihrer objectiven Intensität oder ihrer lebendigen Kraft, die dem Quadrate der Amplitude und der Schwingungszahl proportional ist, sondern auch von der grösseren oder geringeren Anzahl von Wellen, die in einer bestimmten Zeiteinheit zur Wirkung kommen. 3 oder 4 Schwingungen einer tönenden Stimmgabel werden eine andere Wirkung auf das Gehörorgan ausüben als 10 oder 20 Schwingungen derselben.

Das Schallquantum ist für verschieden hohe Töne in gleichen Zeiteinheiten ein erheblich verschiedenes; während z. B. in der Tonlage der kleinen Octave in einem Schalle von 1/20 Secunde Dauer 6 oder höchstens 20 Schallwellen zur Wirkung kommen, beträgt die Anzahl derselben in der viergestrichenen Octave schon 106 oder 198 in 1/20 Secunde und in den höheren Octaven noch erheblich mehr.

Des Weiteren bespricht Referent die eigentliche Hörprüfung und ihren doppelten Zweck als Maass für die Bestimmung der Hörschärfe und als differentiell-diagnostisches Hülfsmittel. Er betont, dass streng genommen die Luftleitung von der Knochenleitung nicht isolirt werden kann. Gerade deshalb haben auch die Versuche von Weber und Rinne differentiell-diagnostisch einen sehr bedingten Werth; auch der Schwabach'sche Versuch mit der Perceptionsdauer sei insofern nicht zuverlässig, als die Dauer der Wahrnehmung schon unter normalen Verhältnissen nach Alter, Beschaffenheit der Schädelknochen, Grösse der Hohlräume in nicht unerheblichen Grenzen schwankt.

Ein grosser Uebelstand bei der Hörprüfung liegt in der Schwierigkeit, das gesunde Ohr auszuschliessen. Bei der Luft-

Digitized by Google

leitung ist das noch eher möglich, namentlich wenn man bei Beginn der Prüfung beide Ohren verschliessen und dann das kranke Ohr im weiteren Verlaufe abwechselnd öffnen und schliessen lässt. Hört das Individuum bei dieser Manipulation bei geöffnetem Ohre besser, so ist dieses Verhalten a conto des zu prüfenden kranken Ohres zu setzen. Für die Knochenleitung fehlt es aber noch an einer zweckmässigen Methode zu diesem Behufe, und schon deshalb empfiehlt Referent, das Hauptaugenmerk bei der Differentialdiagnose nicht auf die Knochenleitung, obwohl er dieser einen relativen Werth beimisst, sondern auf die Luftleitung zu richten.

Was die Hörprüfungsmittel selbst betrifft, so sind die Autoren über den Werth der Sprache einig; über den Werth der anderen Schallquellen aber gehen die Meinungen auseinander, da alle nicht frei von Fehlern sind. Jedenfalls besitzen die Stimmgabeln den Vorzug, dass wir ihre physikalischen Gesetze kennen, und dass sie Wellenbewegungen erzeugen, die sich nach Intensität, Qualität und Quantität beliebig variiren lassen.

Referent charakterisirt zum Schlusse den gegenwärtigen Standpunkt der Hörprüfungen dahin, dass der eine Zweck derselben, den Grad der Hörschärfe festzustellen, wohl als nahezu erreicht zu betrachten ist; zur Ermittelung feinerer Nuancirungen der Hörschärfe, zur Controle subtiler Veränderungen derselben im Verlaufe der Erkrankung wie der Behandlung des Ohres, wie ganz besonders für differentiell-diagnostische Zwecke wird es jedoch noch weiterer angestrengter Arbeit sowohl nach der Seite der Prüfungsmittel wie der Methoden bedürfen.

b) Bezold-München erblickt in dem von Kreidl erbrachten Nachweise, dass wenigstens eine Spezies schneckenloser Thiere, die Goldfische, gehörlos sind, eine neue Stütze für die ausschliessliche Function der Cochlea als Schallperceptionsorgan.

Ein Gehörorgan betrachtet Referent dann als vollkommen untersucht, wenn die einzelnen Töne der continuirlichen Reihe in kleinen Intervallen auf die ihnen zukommende Perceptionsdauer durch Luft- und Knochenleitung geprüft und in Vergleich mit der normalen Perceptionsdauer gestellt sind. In vollem Umfange ist diese vollkommene Prüfung indessen nur da nothwendig, wo wir partielle einzelne Defecte oder vollständige Lücken im Verlaufe der Scala zu erwarten haben, d. i. besonders bei hochgradiger nervöser Schwerhörigkeit und bei Taubstummen.

Zu einer raschen Uebersicht über den Hörbereich führt die

Digitized by Google

Prüfung mit der Sprache, welche nach den von Oskar Wolf entwickelten Grundsätzen, wonach die Consonanten in tiefe, mittlere und hohe zerfallen, vorgenommen wird. Die Zahlworte eignen sich am besten zur Sprachprüfung; am häufigsten beeinträchtigt oder aufgehoben ist das Verständniss für die Zahlworte 9, 5, 4, 8, 7 und 100; im Allgemeinen werden die tiefen Laute bei Affectionen des Schallleitungsapparates am schlechtesten gehört (4, 8, 100). Für die acuten, einfachen und perforativen (exsudativen) Mittelohrentzündungen ist der Ausfall der Zahl 5 charakteristisch; auch 4 wird häufig schlecht percipirt, die Beeinträchtigung der Zahl 7 scheint auf eine leichte Mitbetheiligung des inneren Ohres zu deuten. Bei uncomplicirtem Tubenverschlusse findet sich das Gehör für die Zahl 9 am stärksten beeinträchtigt. Am mannichfaltigsten gestalten sich die Hördefecte für die verschiedenen Sprachlaute bei den Erkrankungen des Labyrinthes; am häufigsten fällt die Zahl 7 aus, aber auch 6, 4, 20 werden öfters mangelhaft gehört. Für gewöhnlich hält Referent es für ausreichend, wenn die Hördistanz für die am schlechtesten percipirten Worte notirt wird.

Während Referent alle früher gebräuchlichen Hörmesser, wie Uhr, Telephon u. s. w., für überflüssig hält, seit er seine continuirliche Tonreihe besitzt, hält er es für unzulässig, auf den Weber'schen, Rinne'schen und Schwabach'schen Versuch zu verzichten, und zwar um so weniger, als er die Anschauung, dass im Greisenalter die Knochenleitung unverwendbar sei, weder klinisch, noch physiologisch für berechtigt halten kann. Die Prüfung der Knochenleitung wird mit den unbelasteten Stimmgabeln A, a und a^1 in ausreichender Weise vorgenommen; speciell für den Weber'schen und den Rinne'schen Versuch erscheint a^1 am zweckmässigsten.

Um die Zuverlässigkeit der verschiedenen Untersuchungsreihen zu prüfen, eignen sich am besten die chronischen Mittelohreiterungen und ihre Residuen mit grösseren Perforationen, reine Tubenaffectionen, Trommelfellrupturen, welche alle das reine Symptomenbild der Leitungshindernisse geben. Nach den anatomischen Ergebnissen an klinisch untersuchten Gehörorganen scheint es sicher zu sein, da bei Fixation oder Zerstörung am Schallleitungsapparate ein grösserer oder kleinerer Defect für die Perception am unteren Ende der Tonscala zu constatiren ist, dass dieser Apparat für die Ueberleitung der tiefen Töne bestimmt ist. Für die Zuleitung der hohen Töne ist eine intacte Schall-

Digitized by Google

leitungskette nicht nothwendig, da nach Entfernung von Trommelfell, Hammer und Amboss die obere Tongrenze nicht herabsinkt. Hingegen scheint der Steigbügel bei der Ueberleitung hoher Töne eine gewisse Rolle zu spielen.

Für eine vollere Einsicht in die Ausbreitung der functionellen Störungen hält Referent die Messung der Hördauer für die Luftleitung in Octaven oder geringeren Abständen über die ganze Tonscala für nothwendig.

Die continuirliche Tonreihe in ihrer jetzigen Gestalt besteht für die Töne von 15 Doppelschwingungen bis c^3 aus 10 belasteten Stimmgabeln, von denen jede etwa eine Quinte enthält. Die einzelnen Intervalle sind in halben Tönen und Schwingungszahlen eingezeichnet. Das obere Stück der Tonreihe von e^2 bis zur oberen Tongrenze ist enthalten in zwei gedackten Orgelpfeifen und dem von Edelmann neuerdings weiter modificirten Galtonpfeifchen. In allen 3 Pfeifen ist eine Vorrichtung angebracht, welche gestattet, die Weite der Mundöffnung zu ändern, so dass sie für alle in ihnen enthaltenen Töne gleich gut ansprechen. Der obertse, im Galtonpfeifchen eingezeichnete Ton ist $a^s = 55000$ Schwingungen.

Discussion. Herr Rudolf Panse-Dresden fragt, wie die Thatsache zu erklären sei, dass eine gedämpfte Stimmgabel von 64 Schwingungen, von der nur der Grundton vor dem Ohre gehört wird, auf den Scheitel gesetzt, die Octave hören lässt.

Herr Dennert-Berlin erwidert, es sei zur Klärung der Frage über den Werth der Prüfung des Tongehörs nothwendig, erst noch einige Fragen zu lösen. Dahin gehöre zunächst die nach der zu diesem Behufe erforderlichen physikalischen Beschaffenheit der Tonquellen, speciell der Stimmgabeln. Die Stimmgabeln für verschieden hohe Töne müssen in Bezug auf Form, Material und Gewicht soviel wie möglich in Harmonie stehen. Eine andere Frage sei die nach dem relativen Intensitätsverhältnisse verschieden hoher Töne. Sei die Intensität abhängig von der lebendigen Kraft der Töne, oder spiele die Art der Schwingungen, ob longitudinal oder transversal, oder physiologische Momente eine Rolle? Wenn von einem Individuum anstatt des Grundtones einer auf den Scheitel gesetzten Stimmgabel die Octave gehört werde, so können eventuell Intensitätsverhältnisse eine Rolle spielen, namentlich wenn eine Stimmgabel unmittelbar nach dem Anschlage aufgesetzt werde. In dritter Reihe würden dann noch Präcisionsinstrumente in Frage kommen.

Herr Kessel-Jena bemerkt, dass es nothwendig sei, sich

Digitized by Google

über die Normalhörweite für Flüstersprache zu einigen. Die bisher angenommene Hörweite von 25 Metern in geschlossenem Raume sei sicher nicht zu hoch gegriffen, da Schuluntersuchungen in Apolda, durch Schullehrer vorgenommen, für guthörende Kinder eine Hörweite von 35—40 Metern ergeben haben. Bevor die Lehrer zur Prüfung schritten, wurden sie auf die Prüfungsmethode eingeübt und auf die dabei möglichen Fehlerquellen aufmerksam gemacht; auch waren die Lehrer bei vorhergehenden otiatrischen Untersuchungen zugegen, wobei sie auf leicht erkennbare äussere Erscheinungen der Ohren- und Nasenleiden aufmerksam gemacht wurden.

Um das Maximum der Hörweite festzustellen, empfiehlt Kessel, Prüfungen beim Militär vorzunehmen, um grössere Zahlen zu gewinnen und aus verschiedenen Altersstufen das Mittel ziehen zu können.

Weiter empfiehlt Kessel, die Sprachelemente einzeln nach der Lautirmethode zu prüfen, da Silben und Worte das Erschliessen der einzelnen Elemente erleichtern, dann auch deswegen, weil ein Ausfall der Elemente Schlüsse auf den Sitz des Leidens zulässt. Gänzlich ausfallende Perception der Vocale erweist ein Labyrinth-, resp. Nervenleiden; ein Ausfall der explosiven Consonanten weist auf Widerstände am mechanischen Mittelohrapparate, resp. Ankylose der Steigbügelplatte hin. Bestimmt werden diese Widerstände auch durch positiven und negativen Druck vom Gehörgange aus, wobei das Maass des Druckes durch ein Manometer angegeben wird. Stimmgabeln von 32—1000 Schwingungen sind hierzu besonders geeignet; auf den Scheitel gesetzt, geben sie bei Druckänderungen Projections- und Resonanzänderungen. Die Druckgrösse zur Hervorbringung dieser Aenderungen steht in Relation mit der Grösse der Widerstände; bei ankylosirtem Steigbügel treten weder Projections-, noch Resonanzänderungen auf.

Was die Prüfung der Intensität anbelangt, so empfiehlt Kessel bei der Sprachprüfung immer vom Schwellenwerthe auszugehen und sich der Axe des Gehörganges anzunähern, um das Ablesen zu eliminiren. Bei der Tonprüfung hat ihm das zeitliche Abklingen der Stimmgabeln verwerthbare Resultate geliefert. Prüfung der Sprachelemente in unmittelbarer Nähe geben unsichere Resultate, da sowohl die hochgradig Schwerhörigen, als auch die Taubstummen neben Gesichtsempfindungen (Ablesen) auch Gefühlsempfindungen zur Bestimmung der Sprachelemente mit benutzen oder mit Ausschluss von Hörempfindungen erstere

Digitized by Google

allein verwerthen. Neben der Tonhöheprüfung in möglichster Continuität und innerhalb der oberen und unteren Grenze sei auch die Resonanz zu berücksichtigen. Töne von 5000 Schw. an aufwärts gehen leicht durch die Kopfknochen, abwärts immer schwerer, so dass Gabeln unter 64 Schw. gar nicht mehr durch die indirecte Knochenleitung übertragen werden. Auch das Trommelfell resonirt für Töne von weniger als 64 Schw. unvollkommen, was sich daraus ergiebt, dass dieselben stärker durch directe Knochenleitung als durch die Luftleitung übertragen werden.

Kessel hofft, dass wir unter Berücksichtigung dieser Prüfungsmethoden zu einer einheitlichen Hörprüfung gelangen werden, besonders dann, wenn es gelingt, einen Apparat zu construiren, welcher nicht zu kostspielig ist, dessen Anwendung nicht zu viel Zeit beansprucht, und der den Anforderungen der Hörprüfung nach Möglichkeit entspricht.

Herr Schwabach-Berlin: Im Wesentlichen kann ich mich mit den Ausführungen des Herrn Bezold einverstanden erklären, nur in dem einen Punkte stimme ich nicht mit ihm überein, dass man zur Feststellung der Hörfähigkeit für die Sprache Flüsterzahlen verwenden soll. Diese Prüfung giebt uns kein richtiges Bild von dem wirklich vorhandenen Defecte des Hörvermögens, und das ist namentlich dann von Wichtigkeit, wenn es sich darum handelt, die Ergebnisse einer eventuell eingeleiteten Behandlung festzustellen. Ich habe mich sehr oft überzeugt, dass hochgradig Schwerhörige, bei denen Sklerose diagnosticirt werden musste, Anfangs Flüsterzahlen schlecht, weiterhin immer besser hörten, obgleich für die übrigen Prüfungsworte, wie sie Wolf empfiehlt, keinerlei Besserung zu constatiren war, und auch die Patienten selbst im Verkehre keine Besserung ihres Gehöres fanden.

Bezüglich der Ausführungen des Herrn Dennert über den zweifelhaften Werth der Prüfung der Knochenleitung will ich gar nicht in Abrede stellen, dass wir in derselben ein absolut sicheres Mittel zur Entscheidung der Frage vom Sitze der Hörstörung nicht besitzen, aber die jetzt von Seiten der verschiedenen Autoren vorliegenden, recht zahlreichen Beobachtungen, unter denen die auch heute wieder von Herrn Bezold mitgetheilten zu den werthvollsten gehören, lassen doch darüber keinen Zweifel, dass uns die Prüfung der Knochenleitung sehr werthvolle Anhaltspunkte für die Diagnose giebt. Von besonderer Wichtigkeit sind natürlich solche Beobachtungen, bei welchen es möglich war, das Er-

Digitized by Google

gebniss der Hörprüfung durch die Obduction zu controliren. Mir selbst stehen bisher sieben solche Fälle zur Verfügung, von denen zwei als reine Affectionen des Schallleitungs-, eine als reine Affection des Perceptionsapparates sich bei der Obduction erwiesen. Die beiden ersten Fälle zeigten eine ganz auffallende Verlängerung der Knochenleitung, bei der Obduction fand sich das eine Mal ein secundäres Carcinom der Paukenhöhle, das besonders in die Nischen der beiden Fenster hineingewuchert war, in dem anderen eine ausgedehnte tuberculöse Zerstörung des Mittelohres; in beiden Fällen war das innere Ohr ganz intact. In dem dritten Falle war die Knochenleitung ganz bedeutend verkürzt; die Obduction ergab ein Carcinom der linken Kleinhirnhemisphäre, das zum Theile in den Porus acusticus internus hineingewuchert war und den Nerv. acusticus ganz zur Seite gedrängt hatte. Hier war das Mittelohr vollkommen intact. Bemerkenswerth ist, dass in diesem Falle sowohl wie in dem Falle von Carcinom der Paukenhöhle die Patienten ganz genau localisirten, d. h. die Verlängerung, resp. Verkürzung der Perceptionsdauer immer nur auf dem kranken Ohre bemerkten.

Herr Bloch-Freiburg betont die Wichtigkeit des Auseinanderhaltens der hohen und tiefen Laute bei der Flüstersprache, sowie den Werth des Pressionsversuches für die Erkrankung der Steigbügelankylose.

Herr Berthold-Königsberg erinnert daran, dass die Hörweite der Flüstersprache durchaus abhängig ist von der Dämpfung, resp. Reflexion der Wandungen des Raumes, in dem die Untersuchungen vorgenommen werden, und dass die Flüstersprache und das Ticken einer Taschenuhr in den leeren Wasserröhren in Paris nach Untersuchungen beim Bau derselben meilenweit gehört wurde.

Herr Scheibe-München theilt zwei Beobachtungen mit, welche darauf hinwiesen, dass der Dennert'sche Versuch für jeden Fall und für jeden Ton beweisend ist. In je einem Falle von Durchbruch eines Carcinoms und einer Eiterung in das innere Ohr wurde die Stimmgabel a^1 nicht per Luft gehört. Nachdem aber die Radicaloperation gemacht worden war, wurde in beiden Fällen a^1 wieder gehört. Das ist wohl nicht dadurch zu erklären, dass die Schnecke wieder perceptionsfähiger gemacht worden ist, sondern dadurch, dass der Ton, verstärkt durch die Resonanz des vergrösserten Gehörganges, vom gesunden Ohre aus percipirt wird.

Digitized by Google

Herr Dennert: Wenn in dem von ihm angegebenen Versuche zur Ausschliessung des besser hörenden Ohres das Resultat der Prüfung in der Luftleitung mit Stimmgabeln wegen eventueller Querleitung durch den Schädel zweifelhaft ist, so muss dasselbe durch die Prüfung mit der Sprache controlirt werden.

Herr Weil-Stuttgart pflichtet Herrn Kessel bei, wenn er sagt, dass die normale Hörweite bei Kindern im geschlossenen Raume über 25 Meter betrage. Herrn Bezold bittet er, mitzutheilen, welche seiner Stimmgabeln die wichtigsten seien.

Herr Bezold erklärt auf diese Anfrage, am wesentlichsten sei der unterste Theil der Tonscala, besonders die unteren 1 bis 2 Stimmgabeln. Ebenso nothwendig aber sei die obere Tongrenze, welche im Galtonpfeifchen liege. Ausserdem seien für die Knochenleitung unumgänglich die unbelasteten Stimmgabeln A und a^1. Wenn überhaupt auf partielle Defecte oder Lücken geprüft werden solle, so bedürfe man der ganzen Reihe.

Bei Sklerose hat Redner dieselben negativen therapeutischen Erfahrungen gemacht, wie Herr Schwabach, aber es genügte ihm dafür die Verwendung der Zahlen.

Mit Bezug auf die Bemerkung Kessel's, dass bei Sklerose vor Allem die Explosivlaute ausfallen, erinnert Bezold an seine manometrischen Experimente an der Leiche, welche gerade für die Explosivlaute, wenn sie direct durch ein Rohr in den Gehörgang gesprochen wurden, eine deutliche Bewegung am Labyrinthmanometer erkennen liessen, welche die Beobachtung Kessel's vom Ausfalle dieser Laute bei Fixation des Steigbügels wohl verständlich machen.

Herr Denker-Hagen i. W. theilt mit, dass die von ihm zur Prüfung der physiologischen unteren Tongrenze benutzten Stimmgabeln einen Umfang von $12\frac{1}{2}$—27 Schwingungen hatten, und zwar die tiefste von $12\frac{1}{2}$—18 und die sich daran anschliessende von 18—27 Schwingungen in der Secunde.

2. Herr Bloch-Freiburg i. B.: *Ueber den Sinus caroticus.*

Redner macht darauf aufmerksam, dass der carotische Kanal in manchen anatomischen Werken so geschildert wird, als ob er allein durch die Carotis ausgefüllt werde; doch habe schon Rektoržik (1858) nachgewiesen, dass die Carotis interna auf der ganzen Strecke durch den knöchernen Hohlgang von einer Fortsetzung des Sinus cavernosus und Sinus caroticus begleitet werde, welcher mit einigen kurzen Stämmchen in den Anfangstheil der Vena jugularis interna münde. In klinischer Beziehung

Digitized by Google

ist dieser carotische Sinus zuerst von v. Tröltsch, dann von Koerner und Edg. Meier gewürdigt worden.

Der Sinus caroticus hat die Funktion, die pulsatorischen Bewegungen der Carotis innerhalb des Knochens möglich zu machen, indem er jede Volumenänderung der Arterie stets im entgegengesetzten Sinne mit ausführt. In derselben Weise wird die freie Beweglichkeit der Carotis cerebralis durch den Sinus cavernosus und der Vertebralis durch einen sie im Halswirbelkanale begleitenden venösen Plexus gewährleistet.

Die Wichtigkeit des Sinus caroticus wird durch folgenden, vom Redner beobachteten Fall illustrirt. Ein älterer Arbeiter wurde wegen langjähriger Ohreiterung mit Cholesteatombildung und Caries operirt; als die Operation fast vollständig beendet war, quoll plötzlich ein mächtiger, dunkler Blutstrom aus der Operationshöhle hervor, welcher eine sofortige Tamponade erforderte, und welchen Verfasser auf eine muthmaassliche Läsion des Bulbus venae jugularis zurückführen zu müssen glaubte. Nachdem der Kranke später aus der Klinik entlassen war, bestand immer noch etwas Eiterung, und von Zeit zu Zeit stellten sich, stets nur beim Liegen, Blutungen aus dem operirten Ohre, sowie aus Mund und Nase ein. In einem sehr heftigen solchen Anfalle ging Patient suffokatorisch zu Grunde. Die Section ergab, dass der Knochen der Paukenhöhle vollkommen unversehrt war, und die bei der Operation eingetretene Blutung nicht aus dem Bulbus jugularis gestammt hatte; hingegen war das Zwischenstück zwischen Paukenhöhle und carotischem Kanale vollkommen durch Caries zerstört, und es war dadurch klargestellt, dass die ursprüngliche venöse Blutung dem Sinus caroticus entsprungen war.

3. Herr Denker-Hagen i. W.: *Die physiologische obere und untere Tongrenze.*

Denker hat seit 1½ Jahren die Schüler und Schülerinnen der höheren Lehranstalten zu Hagen einer eingehenden Prüfung ihrer Hörfähigkeit unterzogen und dazu die Flüster- und Conversationssprache, sowie die vervollkommnete continuirliche Tonreihe verwendet.

Unter 1250 untersuchten Schülern und Schülerinnen befanden sich 754, welche das Alter von 13 Jahren erreicht hatten und sich deshalb zur Vornahme vollständiger Prüfungen eigneten; bei den jüngeren Kindern wurde nur mit der Sprache geprüft. Von den 1508 vollständig geprüften Gehörorganen hatten 950 die Fähigkeit, Flüsterzahlen auf 15 Meter zu percipiren. Töne von

Digitized by Google

13—16 Schwingungen vernahmen in der höheren Mädchenschule $^5/_6$, in der Gewerbeschule $^3/_5$, in der Fachschule $^4/_7$, auf dem Gymnasium und Realgymnasium $^4/_5$, im Ganzen über $^2/_3$ der Gehörorgane, während der Rest nur eine untere Tongrenze von 17 bis 30 Schwingungen aufwies. Die obere Tongrenze fand sich 816 mal bei 1,0, 122 mal bei 1,1, 17 mal bei 1,2, 1 mal bei 1,3.

Die durchschnittliche untere Tongrenze reichte bis 16,26, bei dem ganz normalen Gehörorgane bis 15,74 Schwingungen in der Secunde herab, lag also noch tiefer, als der von Bezold gefundene Mittelwerth (17,04).

Absolut normale objective Verhältnisse zeigten unter den untersuchten 956 Gehörorganen nur 627, während bei 94 Cerumenansammlungen vorhanden waren; bei 43 fanden sich strichförmige oder grössere Reflexe in der Gegend des Prov. brevis; bei 155 Gehörorganen zeigten sich leichte Einsenkungserscheinungen; 9 mal fehlte der dreieckige Reflex; 17 mal wurden Verkalkungen, 10 mal Narben beobachtet.

Discussion. Herr Kessel-Jena fragt an, wie Prof. Edelmann die Tonscala im Galtonpfeifchen bestimmt habe.

Herr Bezold-München theilt hierauf mit, dass die Tonscala des Pfeifchens nach den in ihrer Lage und Höhe bekannten Tonscalen der beiden unteren Pfeifchen durch Construction gefunden sei.

4. Herr Bürkner-Göttingen: *Anatomischer Befund bei Mikrotie und Atresie des Gehörganges.*

Bürkner hatte Gelegenheit, das rechte Schläfenbein einer alten Armenhäuslerin zu untersuchen, welche auf beiden Seiten rudimentäre Ohrmuscheln gehabt hatte, sehr schwerhörig gewesen war und unarticulirt gesprochen hatte.

Die Ohrmuschel war durch einen länglichen, walzenförmigen Wulst ersetzt, an welchem sich weder die typischen Erhöhungen, noch die Concha oder ein Gehörgang differenzirten. Der knöcherne Gehörgang fehlte vollkommen, ebenso der Sulcus tympanicus mit dem Trommelfelle. Nach Abmeisselung des Tegmen tympani zeigte sich eine sehr enge Paukenhöhle mit einer lateralwärts gelegenen unregelmässigen Ausbuchtung, aber ohne Ostium tympanicum tubae. Der grösste Theil der Höhle war ausgefüllt durch ein lose darin liegendes Knöchelchen, welches seiner Form nach dem absteigenden und einem Theile des horizontalen Schenkels des Ambosses entsprechen konnte; ein Hammer fehlte, der Steigbügel war dünn, entbehrte des Köpfchens

Digitized by Google

und war fest im ovalen Fenster fixirt. Beide Fensternischen waren sehr enge. Das Labyrinth war vollkommen gut entwickelt, und die Nervenendigungen erwiesen sich bei der mikroskopischen Untersuchung als gut ausgebildet.

Die Entwicklungsstörung hatte also auch in diesem Falle nur das äussere und Mittelohr betroffen, während das innere Ohr unbetheiligt blieb.

Discussion. Herr Scheibe-München fragt, wie der Warzenfortsatz an dem Präparate beschaffen gewesen sei.

Herr Bürkner theilt mit, dass die Pars mastoidea stark entwickelt, aber theilweise ziemlich sklerotisch war.

Herr Bezold-München weist darauf hin, dass hier genau die anatomischen Veränderungen im Schallleitungsapparate vorlagen, wie er sie in den beiden von ihm veröffentlichten Fällen von Atresie des Gehörganges nach den Ergebnissen der functionellen Untersuchung als vorhanden angenommen hat.

Herr Hartmann-Berlin bemerkt, dass bei Fehlen des äusseren Gehörganges der Warzenfortsatz gut entwickelt sein kann. In einem früher von ihm demonstrirten Falle konnte beim Katheterisiren der Lufteintritt durch ein auf den Warzenfortsatz aufgesetztes Otoskop sehr gut vernommen werden.

5. Herr Siebenmann-Basel: *Mittelhirntaubheit und die centrale Cochlearisbahn.*

Redner hat die bis 1896 veröffentlichten Fälle von Vierhügeltumoren einer näheren Analyse unterworfen mit specieller Rücksicht auf das gleichzeitige Vorkommen von Schwerhörigkeit mit rasch progressivem Charakter.

Unter 59 Fällen fand sich eine derartige Schwerhörigkeit 11 mal. Eingehendes Studium und Vergleichung der einzelnen Fälle ergiebt in der Hauptsache folgendes: Schwerhörigkeit stellt sich bei Tumoren der Vierhügelgegend verhältnissmässig spät ein; sie zeigt anfänglich denjenigen Typus der nervösen Schwerhörigkeit, wie ihn Bezold als sehr wahrscheinlich charakteristisch für die centrale Schwerhörigkeit hingestellt hat, indem die untere und namentlich auch die obere Tongrenze trotz hochgradiger Functionsstörung wenig eingeengt ist. In späteren Stadien bleibt zunächst noch eine Insel in der viergestrichenen Octave. Die Knochenleitung ist anfänglich hochgradig verkürzt und fehlt später ganz.

Von den begleitenden Symptomen sind hervorzuheben: Herabsetzung des Sehvermögens, welche dem Erscheinen von

Digitized by Google

Veränderungen des Augenhintergrundes vorausgeht; Ataxie, namentlich der unteren Extremitäten; Ophthalmoplegia exterior, seltener auch interior; Spasmen klonisch-tonischen Charakters; skandirende Sprache; Fehlen von motorischen und sensiblen Lähmungen.

Der Vortragende erläutert sodann mit Hülfe von grossen Wandtafeln die topographische Anatomie des Mittelhirnes und des centralen Acusticusverlaufes und zeigt, dass in den Fällen von Mittelhirntaubheit es sich regelmässig um eine Unterbrechung der centralen Cochlearisbahn in der Gegend der lateralen Schleife handelt. Die Schwerhörigkeit fehlt, solange der Tumor sich auf die Vierhügelgegend beschränkt, und tritt erst auf, wenn die Läsion sich auf die Hirnschenkelhaube fortsetzt. Der correcte Ausdruck wäre nicht quadrigeminale, sondern Hauben- oder Mittelhirntaubheit.

Vorzüglich des Einflusses des Hydrocephalus auf das Hörvermögen ergab sich, dass unter 11 Fällen mit hochgradiger Flüssigkeitsansammlung und Ventrikelerweiterung nur in 5 Fällen Schwerhörigkeit vorlag.

6. Herr Anton-Prag: *Beitrag zur Casuistik der Acusticustumoren (2 Fälle von Fibrosarkom des Acusticus).*

a) 55jähriger Arbeiter war 1891 mit Kopfschmerz und Erblindung des rechten Auges, nach drei weiteren Tagen auch des linken Auges, erkrankt; zuweilen Erbrechen, Sausen und Rauschen in den Ohren; rechtes Trommelfell getrübt und eingezogen, links Ceruminalpfropf; Taschenuhr links vom Warzenfortsatz, rechts nicht; Weber links. Beiderseits Neuritis optica, rechts Facialparese. Exitus 8 Monate nach Beginn der Erkrankung. Section: Fast hühnereigrosser, ziemlich weicher, höckeriger Tumor zwischen Pons und Kleinhirn; Abgang der Nerven links normal rechts ziehen der V., VII. und VIII. an der Unterfläche des Tumors über denselben weg, VII. und VIII. sind zugleich in die Geschwulst eingebettet und werden bis zum Meatus audit. intern. von der Aftermasse begleitet. Auch die Lage des rechten Abducens, des IX., X. und XI. Gehirnnerven ist verschoben. Mikroskopisch zeigten Acusticus und Facialis deutliche Degeneration und Atrophie; die Mehrzahl der Fasern färbten sich nach Weigert gar nicht; auch die Schnecke zeigte Atrophie sowohl im Canal. ganglionaris als in den Nervenbündeln der Lamina spiralis.

b) 68jähriger Arbeiter; der Befund war ein zufälligerer bei der Section. Nussgrosse, höckerige Geschwulst mit dem linken

Digitized by Google

Acusticus bis zum Porus internus verwachsen; Acusticus und Facialis durch den Tumor auseinandergedrängt, aber durch eine Brücke von zum Theile degenerirten, markhaltigen Fasern verbunden.

In beiden Fällen ging das Fibrosarkom von den Nervenscheiden des Acusticus und theilweise des Facialis aus.

7. Herr Manasse-Strassburg: *Pathologisch-anatomische Demonstrationen.*

Redner demonstrirt folgende Präparate:

a) Solitärer Tuberkel des VII. und VIII. Hirnnerven.

Der an Lungentuberculose erkrankte 43jährige Patient war auf dem linken Ohre taub bei fast normalem Trommelfelle und zeigte links vollständige Facialislähmung mit ausgesprochener Entartungsreaction. Section: Im hinteren Theile des linken Pons haselnussgrosser, harter Tumor, in dessen Centrum sich eine mit käsigbröckeligen Massen gefüllte Höhle erkennen liess. Acusticus und Facialis sind fest in diese Massen eingebettet. Ein zweiter, sich dicht an den ersten anschliessender Tumor geht nach hinten auf den Rand des Kleinhirnes über und springt bohnengross über die Pia vor; an seiner Oberfläche sind der N. vagus, glossopharyngeus und accessorius mässig fest fixirt. Einige weitere Tuberkel fanden sich im Kleinhirne und im rechten Occipitallappen.

b) Endotheliom des äusseren Ohres.

Der von einer älteren Frau herrührende Tumor, welcher 10 Jahre lang in Gestalt einer Warze am oberen Theile der Ohrmuschel bestanden hatte und erst zuletzt exulcerirt war, bestand aus lauter kleinen Knötchen, welche mitten im Bindegewebe dem Knorpel auflagen und aus sehr zierlichen, schmalen Zellsträngen gebildet waren; zwischen diesen, zu einem feinen Netzwerke verwebten Strängen lag eine helle, feinkörnige Masse. Die Lymphgefässe zeigen sich theilweise mit Tumorzellen angefüllt, so dass die Entstehung des Endothelioms aus den Lymphgefässen angenommen werden konnte.

c) Cylinderepithelkrebs des äusseren Gehörkanales.

Die Geschwulst war aus dem Gehörgange entfernt worden, worauf dauernde Vernarbung eintrat. Es handelte sich um einen taubeneigrossen, zerklüfteten Tumor, welcher aus einem sehr zellreichen Gewebe von typisch carcinomatösem Bau bestand; auffallend war, dass die Zellen, welche die Krebszapfen zusammen-

Digitized by Google

setzten, schöne cylindrische und kubische waren, während in der Regel Plattenepithelkrebse beobachtet worden sind.

8. Herr Leutert-Halle: *Bacteriologische Untersuchungen acuter Empyeme mit besonderer Berücksichtigung der Pneumokokkeninfection des Ohres.*

Leutert berichtet über 41 bacteriologische Untersuchungen acuter Empyeme mit folgendem Resultate: In einem Falle, in welchem freier Eiter nicht gefunden wurde, blieben die Platten steril; 20 mal fand er Streptokokken in Reincultur, 1 mal letztere mit wenigen Staphylokokken (albus), 2 mal mit vereinzelten Colonien von Stäbchen vergesellschaftet. 1 mal (Sinusthrombose) fand er Streptokokken, Staphylokokken und Stäbchen gemischt, die ersteren jedoch in der Ueberzahl. Staphylococcus albus in Reincultur wurde 2 mal gezüchtet, mit einem in die Gruppe der Diphtherie gehörigen Stäbchen zusammen 1 mal und 1 mal mit einem Stäbchen vereint, dessen Colonie Aehnlichkeit mit dem Bac. Zopfii hatte. Tuberculose fand sich 2 mal (Ausstrichpräparate, Nachweis der Tuberkel im entkalkten Knochen), 1 mal anscheinend allein und 1 mal mit wenigen Stäbchen vergesellschaftet. Der Bacillus Pneumoniae Fränkel fand sich 9 mal sicher, 3 mal nicht ganz sicher erwiesen.

Betreffs des Letzteren bestätigte L. vollauf die Beobachtungen Bordoni-Uffreduzzi's und Gradenigo's, welche fanden, dass der aus dem Ohreiter gezüchtete Pneumococcus sich im Verhältnisse zu dem aus pneumonischem Sputum gezüchteten, in einem abgeschwächten Zustande befindet, dergestalt, dass er Kaninchen nicht mehr, Mäuse erst nach 2—4 Tagen tödtet.

Ferner machte Leutert die Beobachtung, dass sich die Pneumokokkenerkrankung des Ohres, wenn auch nicht ausnahmslos, in folgenden 3 Punkten von der Streptokokkenerkrankung unterscheidet: 1. Die acuten Processe in der Paukenhöhle laufen bei der Pneumokokkeninfection schneller ab. 2. Der Pneumococcus hat eine grössere Neigung, sich über sein ursprüngliches Infectionsgebiet auszudehnen, als der Streptococcus (häufigere Epiduralabscesse). 3. Die Pneumokokkeninfection nach Ablauf des acuten Processes in der Paukenhöhle bleibt oft eine Zeit lang latent, ehe sie im Warzenfortsatze wieder acut auftritt.

Für die Praxis empfiehlt Leutert Vorsicht bei der Entlassung geheilter acuter Paukenhöhlenkatarrhe oder Eiterungen, wenn letzteren der Pneumococcus-Fränkel als Erreger zu Grunde lag wegen des Latenzstadiums des letzteren. Wegen des ad 2 ange-

Digitized by Google

führten Punktes möge bei der Operation eines durch den Pneumococcus verursachten acuten Empyems besonders auf Fistelgänge geachtet werden, welche zu einem Epiduralabscess führen, und wenn Anhaltspunkte für letzteren gegeben sind, lieber die Dura freilegen. Schliesslich stellt Leutert in Erwägung, ob man sich in Anbetracht der Häufigkeit der Pneumokokkeninfectionen und des schnellen Uebergreifens auf die Nebenräume nicht leichter zur Paracentese entschliessen soll, als dieses bisher im Allgemeinen geschieht.

8a) Derselbe: *Ein Fall von Endotheliom des Ohres und ein Fall von Krebsnestern in einem Nasenpolypen.*

Unter Hinweis auf die ausgestellten Präparate (Paraffinschnitte) giebt Leutert zu beiden Fällen kurze klinische und pathologisch-anatomische Ausführungen. Bei ersterem Falle betont er besonders die diagnostische Bedeutung einer starken Blutung aus der zunächst als Polyp imponirenden Geschwulst für maligne Tumoren des Ohres. Der Tumor ging vom vorderen unteren Theile der Paukenhöhle aus. Beim zweiten Falle, in welchem sich Krebsnester im Stiele eines sonst gutartigen Polypen fanden, betont er die Nothwendigkeit der mikroskopischen Untersuchung bei einseitiger Polypenbildung, da das vorliegende Carcinom höchstwahrscheinlich schon 4 Wochen früher aus damals bereits extrahirten Polypen hätte diagnosticirt werden können.

9. Herr Hartmann-Berlin: *Ueber Veränderung des knöchernen Gehörganges bei deformirten Schädeln.*

Redner erwähnt, dass v. Luschan an aus Peru stammenden deformirten Schädeln in 70—80 Proc. eine Lücke im Os tympanicum gefunden habe; an drei vom Redner demonstrirten Schädeln zeigen sich diese Defecte sehr deutlich. Nach Hartmann's Beobachtungen lassen sich in Bezug auf die von Virchow beschriebenen Lumenveränderungen des Gehörganges folgende Verhältnisse feststellen: 1. Gleichmässige Eindrückung und Abplattung der vorderen Wand, starke Verkleinerung des Querdurchmessers; 2. ungenügende Entwicklung der vorderen Wand mit allgemeiner Lumenverengerung; 3. Eindrückung der vorderen Wand im oberen Theile, Ausbauchung im unteren Theile, S-Form des äusseren Randes.

Die Lücken und Formveränderungen im Os tympanicum an den deformirten Schädeln müssen erklärt werden durch den beim Zusammenpressen des Schädels zwischen Brettern oder Binden

Digitized by Google

auf den Annulus tympanicus ausgeübten Druck, welcher die Entwicklung hindert.

10. Herr Schubert-Nürnberg: *Demonstration pathologischer Präparate.*

a) 8jähriger Knabe mit chronischer Otorrhoe, seit 24 Stunden retroauriculäre Schwellung; Incision mit Entleerung von fötidem Eiter; 11 Tage nachher Knochenoperation von einer dicht hinter dem Gehörgange gelegenen Fistel aus, welche in eine grosse, nach oben von der Dura begrenzte Höhle führt. Hammer und Amboss fehlen. Schaffung einer grossen einheitlichen Operationswunde, Abkratzung der Dura. Wenige Stunden nach der Operation stellten sich Symptome von Hirnabscess ein, dessen Blosslegung nicht gestattet wurde. 14 Stunden nach der Operation Tod (Lungenödem). Section: An der Basis spärliches, gegen den Cervicalkanal zunehmendes, leptomeningitisches Exsudat; am linken Temporallappen, der Stelle der von der Dura abgekratzten Granulationen entsprechend, ein schmutziggrauer Herd, welcher in eine leere Abscesshöhle führt. (Durchbruch des Hirnabscesses nach aussen).

b) 28jähriger Mann erkrankte nach Pneumonie an Schmerzen in der linken Schläfengegend. Links bestand chronische Otorrhoe bei total zerstörtem Trommelfelle, normalem Warzenfortsatze. Da mehrere Erscheinungen auf einen intracraniellen Process hindeuteten, führte Redner die Eröffnung des Proc. mastoideus aus, ohne dass eine Knocheneiterung gefunden wurde. 2 Tage nachher starb Patient unter Lungenödem. Section: Leptomeningitis, rechts an der Convexität, beiderseits an der Basis. Die Dura im Bereiche des Felsenbeines, ebenso das letztere selbst, normal. Im Occipitallappen nussgrosser, nicht abgekapselter Abscess (wahrscheinlich metastatisch, ob vom Ohre aus fraglich).

c) 18jähriges Mädchen, Gehörgang fast völlig durch Granulationen ausgefüllt; Facialparese, Druckempfindlichkeit auf dem Warzenfortsatze, Nackensteifigkeit. Nach Abtragung der elfenbeinharten Corticalis zeigt sich ein Cholesteatom; im hinteren Abschnitte der Höhle liegt der Sinus frei. Eintretende Asphyxie zwang zum Abbrechen der Operation, die im Wesentlichen als beendigt angesehen werden durfte, obwohl die Höhle noch nicht nach allen Seiten zu übersehen war. Nachdem Patientin aus der Narkose erwacht, sich verhältnissmässig wohl gefühlt hatte, trat 4 Stunden nach Beendigung der Operation unvermittelt Agonie ein. Section: Rechtsseitige Leptomeningitis basilaris der hinteren

Digitized by Google

Schädelgrube, ausgeprägt vom Porus acusticus internus ausgehend, dessen Nerven von Eiter durchsetzt sind. Die Cholesteatomhöhle reicht bis zum hinteren vertikalen Bogengange, der vollkommen zerstört ist.

Ausserdem legte Redner noch mehrere andere Präparate vor, welche zu bereits früher von ihm veröffentlichten Krankengeschichten gehörten.

Discussion: Herr Kümmel-Breslau wirft die Frage auf, ob es sich in dem ersten von Schubert beschriebenen Falle nicht um einen erst bei der Operation durch die Erschütterung beim Meisseln bewirkten Durchbruch des Eiters nach den Meningen gehandelt haben könne. Das komme wohl öfter vor, als man gewöhnlich annimmt. Eine Antwort von Schubert stellte jedoch klar, dass die Meningitis schon vor der Operation bestanden haben muss.

11. Herr Kuhn-Strassburg i. E.: *Ueber 2 Fälle von Sarkom des Mittelohres.*

Der erste vom Redner beschriebene Fall war folgender: 33jähriger Mann war 2—3 Jahre vor seiner Ohrerkrankung wegen einer schmerzhaften Anschwellung in der Leistengegend operirt worden, wobei sich jedoch kein Eiter, nur Blut entleert haben soll; kurze Zeit nach der langsam erfolgten Heilung, etwa 6 Monate vor seiner Aufnahme ins Krankenhaus, trat eine profuse Eiterung beider Ohren mit rasch zunehmender Taubheit ein, kurze Zeit darauf auch eine schmerzhafte Erkrankung der Mundschleimhaut mit Verlust der sonst nicht kranken Zähne. Bei der am 16. Mai 1894 erfolgten ersten Untersuchung durch den Redner erwies sich die Taubheit so hochgradig, dass nur schriftlicher Verkehr möglich war; Stimmgabeltöne wurden aber durch craniotympanale Leitung percipirt. Die hintere Wand der knöchernen Gehörgänge war stark herabgesunken, so dass die Tiefe nicht sichtbar war; die Sonde liess in der Paukenhöhle weiche Gewebsmassen erkennen, von denen ein Theil im linken Ohre sichtbar wurde. Auf beiden Warzenfortsätzen teigige Anschwellungen ohne Fluctuation, in denen stellenweise scharfkantige Knochenränder fühlbar sind. Die Mundschleimhaut ist mit einer dicken Epithelschicht bedeckt, jedoch nirgends geschwürig; alle Zähne bis auf zwei lockere Backzähne fehlen, der harte Gaumen ist stark gesenkt; in der linken Seite eine gänseeigrosse, schmerzlose Drüsengeschwulst. In beiden Augen ausgesprochene Stauungspapille. Die mikroskopische Untersuchung kleiner Tumortheile

Digitized by Google

ergiebt, dass es sich um eine sarkomatöse Neubildung handelt (multiple Knochensarkome).

Auf Drängen des Patienten versuchte Redner die Exstirpation der Warzentheilgeschwülste, welche sich als grauweisse, weiche, wenig blutende Tumormassen erwiesen, die aus der Warzenhöhle nach Zerstörung der Corticalis herausgewachsen waren. Nach vorn war die Neubildung bis in die Paukenhöhle gedrungen, deren einzelne Theile vollkommen zerstört waren, nach innen und hinten bis in die hintere Schädelgrube. Nach der Operation war, obwohl der Krankheitsprocess weiter um sich griff, das Allgemeinbefinden gebessert; nach einigen Monaten brach Patient sich beim leichten Niedersetzen auf einen Stuhl den linken Oberschenkel, es zeigte sich Polyurie, Polydipsie und Diabetes phosphat.; der Oberschenkel heilt nicht, einige Zeit später bricht auch der rechte, und unter zunehmender Schwäche geht Patient allmählich zu Grunde (Ende 1895).

Die mikroskopische Untersuchung des Tumors ergab, dass es sich um ein myelogenes Sarkom handelte.

Der zweite Fall des Redners betraf eine 43jährige Frau, welche am 2. Januar 1896 in die Klinik aufgenommen wurde, nachdem sie 2 Jahre lang an heftigem Ohrgeräusche gelitten, und ihr Ehemann etwa vor ebenso langer Zeit eine erbsengrosse, bläuliche Geschwulst in ihrem linken Gehörgange bemerkt hatte, die sich ziemlich rasch vergrösserte; seit etwa 1 Jahre bestand Ausfluss, seit einigen Wochen entwickelten sich unter Schmerzen Anschwellungen hinter dem Ohre. Die Untersuchung ergab eine längliche, blauröthliche Geschwulst, die, aus der Tiefe kommend den Meatus fast ausfüllte und ziemlich hart zu sein schien; mit der vorderen Wand des knöchernen Gehörganges war dieselbe verwachsen. Vor dem Ohre lag eine mit normaler Haut überzogene, leicht verschiebbare, harte Geschwulstmasse, auf der Mitte des Warzenfortsatzes befand sich eine gleichgrosse Anschwellung mit geröthetem Hautüberzuge und deutlicher Fluctuation; einen kleineren, ganz leicht beweglichen Tumor fühlte man an der Spitze des Warzenfortsatzes, unterhalb welcher mehrere kleinere Drüsenschwellungen nachweisbar waren. Flüstersprache wird noch auf 1 Meter gehört, Perceptionsdauer vom Knochen verlängert.

Die mikroskopische Untersuchung eines kleinen Geschwulsttheilchens aus dem Gehörgange, sowie auch einer kleinen exstirpirten Drüse ergab die Diagnose Melanosarkom. Da die Frau einen grösseren Eingriff ablehnte, konnte nur noch ein grösseres

Digitized by Google

Stück des Tumors entfernt werden, wobei auch der feste und ausgedehnte Zusammenhang der Neubildung mit der vorderen Gehörgangswand getrennt werden konnte; es zeigte sich auch, dass die Tumormassen tief in die Paukenhöhle gewachsen waren, und die Entfernung aller krankhaften Theile fast unmöglich gewesen wäre.

Kurze Zeit nach der Operation wurde die Kranke entlassen; der Zustand hat sich seitdem wenig verändert, doch soll die Schwäche und Abmagerung zugenommen haben.

Discussion. Herr Joél-Gotha legt zwei Photographien eines im Gothaer Krankenhause beobachteten, etwa 2jährigen Kindes vor. Dasselbe war einige Wochen vorher mit einer starken Schwellung des rechten Warzenfortsatzes erkrankt, welche von dem behandelnden Arzte für einen Abscess gehalten und gespalten wurde. Ein weiterer Eingriff wurde, da Geschwulstmassen hervorquollen, aufgegeben. Zur Zeit der Aufnahme wies das Kind eine reichlich faustgrosse Geschwulst des Warzenfortsatzes auf, welche die Ohrmuschel sehr weit nach vorn verdrängt und den Gehörgang so stark nach vorn comprimirt hatte, dass das Trommelfell nicht zu sehen war. Auch die Carotis war von der Neubildung ergriffen; der Facialis war gelähmt, Otorrhoe bestand nicht. Wahrscheinlich handelte es sich um primäres Sarkom des Warzenfortsatzes.

Herr Kümmel-Breslau erinnert daran, dass die Diagnose eines Tumors in der Gegend des Ohres leicht dadurch schwierig werden kann, dass die Geschwulst vereitert, und dann eine Mittelohr- oder Warzenfortsatzeiterung vortäuscht, wie ihm dieser Irrthum auch in einem Falle begegnet ist.

Herr Berthold-Königsberg bemerkt in Bezug auf die Hyperämie der Papilla optica, welche sich in dem ersten der vom Collegen Kuhn erwähnten Fälle zeigte, dass dieses Symptom nur dann von diagnostischer Bedeutung ist, wenn es dauernd bestehen bleibt.

Herr Kuhn erwidert, dass es sich in dem betreffenden Falle um eine ausgesprochene Stauungspapille in beiden Augen handelte mit stark verschwommenen Grenzen und deutlicher Niveaudifferenz. Im speciellen Falle hält er diese Papillenveränderung für durch den vermehrten inneren Hirndruck verursacht, der aber vielmehr auf die an der Schädelbasis gelegene sarkomatöse Neubildung zurückzuführen war, als auf die Ohrtumoren.

Herr Schubert-Nürnberg bemerkt, dass die einfache ca-

Digitized by Google

pilläre und venöse Injection der Sehnervenpapille ohne Netzhautödem von der Stauungspapille mit Verschleierung der Grenzen und starker Vorwölbung in den Glaskörperraum streng getrennt werden muss. Erstere Form erlaubt keine scharfen Schlüsse auf die Art des intracraniellen Processes und kommt bei Otitis nicht selten transitorisch in spontan heilenden Fällen vor. Die eigentliche Stauungspapille aber begleitet fast immer einen raumbeschränkenden Process im Schädel.

Herr Denker-Hagen berichtet über den weiteren Verlauf eines Falles von Epithelialcarcinom, den er vor 2 Jahren der otologischen Gesellschaft in Bonn vorgestellt hatte. Es hatten sich in dieser Zeit zwei Recidive eingestellt, das erste von der Grösse einer Haselnuss vor 1½ Jahren, das zweite, noch grössere, vor ¼ Jahre. Die Tumoren befanden sich nach vorn oben von dem knöchernen Gehörgange; ein Fortschreiten des Processes auf diesen und das Trommelfell wurde nicht beobachtet.

12. Herr Kümmel-Breslau: *Ohrerkrankung bei Pseudoleukämie (multiple Lymphosarkomatose).*

Der Patient, ein 48jähriger Handlungsreisender, bemerkte im Mai 1894 zufällig, dass die linke Halsseite angeschwollen sei. Die Untersuchung ergab leichten Exophthalmus, hinter und vor dem linken Sternocleidomastoideus einen faustgrossen, harten, nicht schmerzhaften Drüsentumor, Umwandlung der linken Tonsille in einen lebhaft rothen, empfindlichen Tumor mit theilweise ulcerirter Oberfläche. Die Diagnose wurde auf Tonsillensarkom gestellt und eine Operation als aussichtslos aufgegeben; Behandlung mit Sol. Fowleri innerlich und durch Injectionen ins Parenchym. Drüsen- und Mandelschwellung ging innerhalb einiger Wochen zurück, im August war der Zustand absolut normal, war es auch noch im April 1895. Im Juni 1895 wieder Schwellung der Halsgegend, diesmal beiderseits, worauf bald Mattigkeit und Schlingbeschwerden auftraten. Ferner zeigten sich zahlreiche blaue Flecke auf der Haut, Conjunctivalblutungen, zunehmende Verstopfung der Nasenhöhlen, rasch entstehende Schwerhörigkeit, Exophthalmus. Die Inspection ergab, dass beide Tonsillen mächtig vergrössert waren, dass die Trommelfelle tiefblau aussahen, theilweise verkalkt, theilweise atrophisch waren. Flüstersprache rechts 2 Cm., links 25—35 Cm., Stimmgabel vom Scheitel nach links, tiefere Töne werden besser als höhere wahrgenommen. Diagnose: Haematotympanum duplex. Im Uebrigen fanden sich fast alle Lymphdrüsen geschwollen, Milztumor, die Leukocythen im Blute colossal

Digitized by Google

vermehrt. Am 30. October starb Patient in einem asphyktischen Anfalle.

Section: Kolossale leukämische Infiltration der Lymphdrüsen; markig-speckige Beschaffenheit der Halsorgane. Keilbeinhöhle von einem blaurothen Tumor ausgefüllt, Kuppelraum und Warzenzellen zum grossen Theile mit Blutgerinnseln angefüllt. Die mikroskopische Untersuchung zeigte, dass die Schleimhaut der Keilbeinhöhle in ein 5 Mm. dickes Polster umgewandelt war, das fast nur aus einkernigen Rundzellen und dazwischen verstreuten Anhäufungen rother Blutkörperchen bestand. Der übrige Inhalt der Höhle bestand ebenfalls aus Rundzellen mit reichlicherer Beimengung von rothen Blutkörperchen. Ebenso war die Rachentonsille und die Paukenhöhle mit den Adnexen mit Rundzellen durchtränkt. Im Labyrinthe fanden sich keine wesentlichen Veränderungen vor.

Discussion. Herr Schwabach-Berlin möchte mit Rücksicht auf die Seltenheit der Beobachtungen hier ganz kurz auf einige Fälle von Affection des Ohres bei Leukämie eingehen, welche er in den letzten 2 Jahren im städtischen Krankenhause am Urban in Berlin gesehen hat, und bei welchen er Gelegenheit hatte, sowohl die Untersuchung der Ohren vorzunehmen, als auch die mikroskopischen Befunde an den Felsenbeinen zu studiren.

Der eine dieser Fälle zeigte dieselben Veränderungen, wie sie Herr Kümmel geschildert hat. Es zeigten sich in sämmtlichen Markräumen von der Spitze des Felsenbeins bis zum Warzenfortsatze massenhafte Anhäufungen von mononucleären Lymphocythen; ebensolche Anhäufungen fanden sich auch im Sinus caroticus. Auch die Paukenhöhlenschleimhaut enthielt ausgedehnte Lymphocyteninfiltrate und in denselben an verschiedenen Stellen Blutextravasate. Im Labyrinthe zeigten sich, hauptsächlich in den perilymphatischen Räumen, den halbzirkelförmigen Kanälen und Ampullen, bedeutende Blutextravasate.

Es ist nicht möglich, hier auf Einzelnheiten einzugehen, weshalb Redner sich vorbehält, über diese, sowie über zwei andere Fälle, bei denen die mikroskopische Untersuchung ein anderes Bild ergab, später in extenso zu berichten.

Herr Nager-Luzern berichtet über einen von ihm beobachteten, mit dem beschriebenen fast identischen Falle von Lymphom der Gaumentonsille mit starker Vergrösserung der Parotis. Dieselbe wurde, nachdem auf Grundlage des mikroskopischen Schnittbefundes auch von Prof. Siebenmann die Dia-

Digitized by Google

gnose auf Sarkom gestellt und daher eine Radicaloperation von chirurgischer Seite vorgeschlagen worden war, in ganz kurzer Zeit durch eine Arsenikbehandlung zum vollständigen Verschwinden gebracht und ist seither, d. h. seit 1½ Jahren, geheilt geblieben.

Herr Kümmel-Breslau fügt noch hinzu, dass zwar eine Anzahl definitiver Heilungen durch Arsen mitgetheilt sind unter anderem ein Fall, bei dem auch das Ohr schwer erkrankt war, von J. Israel, mehrere von Winiwarter u. A., dass aber noch nach sehr langer Zeit Recidive vorkommen können: im vorliegenden Falle nach einem ganzen Jahre absoluter Gesundheit.

13. Herr Koerner-Rostock: *Zur Operation erworbener Gehörgangsverschlüsse.*

Der Vortragende hat bei einem jungen Manne, welcher durch einen Hufschlag eine Stenose des Gehörganges davongetragen hatte, die Muschel mit dem knorpeligen Gehörgange abgelöst, nach vorn gedrängt, den knöchernen Gehörgang mit dem Meissel nach hinten erweitert und aus der hinteren Gehörgangswand durch zwei parallele Schnitte einen an der Muschel sitzenden Lappen gebildet, welchen er nach Wiederanfrischung der Muschel gegen die Knochenwunde antamponirt. Die Heilung war in 3 Wochen vollendet und ein gutes Gehörgangslumen erzielt.

Discussion. Herr Leutert-Halle bemerkt, dass er in der Hallenser Klinik im Laufe der letzten Jahre mehrfach Gehörgangsstenosen operiren sah. Da in den meisten Fällen chronische Eiterung vorlag, wegen welcher bereits von anderer Seite ohne Erfolg operirt war, so wurde zumeist radical operirt und am Schlusse der Gehörgang gespalten. In einem Falle war ebenfalls Hufschlag die Ursache der Stenose. Hinter derselben lagen grosse Mengen von in Reincultur gezüchteten Stäbchen, die, mit Haaren vermischt, einen dicken Brei bildeten, welcher durch Druck Schmerzen verursacht hatte. Der Fall heilte schnell nach Excision der Narbe und Spaltung des äusseren Gehörganges. Eine einfache Längsspaltung erscheine für solche Fälle genügend.

Herr Noltenius-Bremen bemerkt, dass er in allen Fällen von Radicaloperation den Hautlappen auf die Knochenwunde tamponirt und die Schnittwunde hinter dem Ohre vernäht. Er hat dabei stets gesehen, dass sich der Lappen gut anlegt und anheilt, ohne dass es unter 50 Fällen je zur Strictur oder Nekrose gekommen wäre.

Digitized by Google

14. Herr Scheibe-München: *Aufmeisselung des Warzentheiles unter Localanästhesie.*

Da man von Halbnarkosen her weiss, dass bei der Aufmeisselung des Warzenfortsatzes bei Weitem am meisten Schmerzen durch den Hautschnitt und das Zurückschieben des Periostes erzeugt werden, während die Operation am Knochen selbst auffallend wenig schmerzhaft ist, hat Redner versucht, mit Aethylchlorid zu operiren. Von sieben unter Localanästhesie begonnenen Aufmeisselungen konnten sechs ohne allgemeine Narkose zu Ende geführt werden; nur einmal musste nach dem Hautschnitte doch noch Chloroform zu Hülfe genommen werden. Vorbedingung für die Localanästhesie ist, dass der Patient mit diesem Verfahren einverstanden, und dass die Druckempfindlichkeit am Warzenfortsatze nicht zu stark ist. Das Hauptcontingent werden die acuten Mittelohreiterungen stellen, weil bei diesen die sehr empfindliche hintere Gehörgangswand stehen bleibt, und der Knochen weniger hart ist. Empfehlenswerth ist es, bei aufgeregten Patienten vor der Operation eine Morphiuminjection zu machen.

Bei Verwendung von Aethylchlorid wird durch einen und denselben Strahl Haut und Periost unempfindlich gemacht; doch muss der Hautschnitt und das Zurückschieben des Periostes schnell vor sich gehen. Wer langsam operirt, wird besser die etwas unbequemen Schleich'schen Injectionen verwenden, deren Wirkung, wie der Vortragende sich bei einer Nasenoperation überzeugt hat, eine halbe Stunde anhält.

Discussion. Herr Kümmel-Breslau fragt, ob bei der Anwendung von Aethylchlorid keine nachträglichen Schmerzen aufgetreten sind? Er hat bei anderweitigen Operationen zwar für den Eingriff selbst Schmerzlosigkeit erzielt, aber nachher oft recht heftige und anhaltende Schmerzen beobachtet.

Herr Hoffmann-Dresden hat die Localanästhesie nach Schleich in einigen Fällen von Aufmeisselung des Warzenfortsatzes angewandt, hat aber die Methode wieder aufgegeben, weil in seinen Fällen das Arbeiten mit Meissel und Knochenzange sehr unangenehm empfunden wurde. Mehrere Tage anhaltende Kopfschmerzen und, bei einer allerdings nervös veranlagten Patientin, Schwindelanfälle wurden danach beobachtet.

Herr Bezold-München weist darauf hin, dass zum Wenigsten während der bei Radicaloperationen oft sehr lange dauernden Knochenmeisselung Halbnarkose vollständig genügend ist und für

Digitized by Google

eine einstündige und längere Operation eine Verwendung von 20 Grm. im Durchschnitte genügt.

Herr Wagenhäuser-Tübingen fragt an, welche Erfahrungen mit Anwendung des Chloräthyls zur Localanästhesie des Trommelfelles gemacht worden seien.

Herr Bloch-Freiburg hat mit Chloräthylanästhesie am Trommelfelle keine günstigen Erfahrungen gemacht.

Herr Thies-Leipzig hat bei einem 8jährigen Mädchen, welches bereits von anderer Seite wiederholt unter Chloroformnarkose am Warzenfortsatze operirt und bei der letzten Narkose schwer asphyktisch geworden war, auf den dringenden Wunsch der Eltern ohne Chloroform operirt. Er injicirte vorher eine 1proc. Cocainlösung in die Weichtheile des Warzenfortsatzes. Die Durchschneidung der Haut und des Periostes war etwas schmerzhaft, die Eröffnung und Ausräumung des Knochens mit Entfernung von erheblichen Granulations- und Eitermassen wurde ohne wesentliche Beschwerden zu Ende geführt. Offene Behandlung der Knochenwunde; nach 12 Wochen Heilung.

Herr Hartmann-Berlin warnt vor stärkeren Cocainlösungen wegen der Vergiftungsgefahr.

Herr Rudolf Panse-Dresden bemerkt, dass Eingriffe am Knochen und Unterbindung von Arterien viel schmerzhafter sind, als Schnitte und Nähte in der Haut.

15. Herr Scheibe-München: *Neuerung an Paracentesennadeln.*

Herr Scheibe demonstrirt ferner eine Paracentesennadel mit beweglicher Sonde, welche — besonders dem Anfänger — das Durchschneiden des Trommelfelles erleichtern soll. Der Vortragende geht von der Erfahrungsthatsache aus, dass die Paracentese sich am besten machen lässt, resp. am wenigsten Schmerzen verursacht, wenn man die Nadel direct bis vor das Trommelfell bringt und dann schnell mit einem Stosse hindurchsticht. Beim Erweitern der Oeffnung nach abwärts, halten die Patienten meistens gut still.

Da bei der otoskopischen Untersuchung mit einem Auge die Distanz zwischen Messer und Trommelfell sich schwer abschätzen lässt, soll die Bewegung am Trommelfelle, welche durch die Sonde verursacht wird, den Moment anzeigen, in welchem sich die Nadel direkt vor demselben befindet.

Die Sonde verläuft parallel zum Messer direct neben demselben in zwei Oesen, ist leicht beweglich und wird bei der

Digitized by Google

Operation einige Millimeter über die Spitze hinausgeschoben. Beim Durchschneiden des Trommelfelles geht die Sonde nicht mit und ist auch beim Schneiden nach abwärts nicht hinderlich.

Dem Vortragenden hat sich die Vorrichtung bewährt.

16. Herr Hartmann-Berlin: *Ein Fall von Dysbasia hysterica mit Otalgia hysterica.*

Der von Hartmann geschilderte Fall betrifft einen 13jährigen Knaben, der eine rechtsseitige acute Mittelohrentzündung durchgemacht hatte, welche nach ausgeführter Paracentese rasch geheilt war. Etwa 8 Monate später stellten sich Schmerzen im rechten Warzenfortsatze ein, weswegen Redner aufmeisselte, obwohl entzündliche Erscheinungen nicht bestanden. Es wurde kein Eiter gefunden, die Heilung vollzog sich rasch, die Schmerzen hörten auf. Nach Verlauf von 10 Monaten bekam Patient wieder ähnliche Schmerzen, die sich besonders nach einer Landpartie steigerten und mit 2tägigem Fieber (39,8) verbunden waren. 8 Tage später heftiger Schwindel. Nachdem die Paracentese noch einmal ausgeführt worden war, ohne indessen Secret zu entleeren, wurde Patient dem Vortragenden wieder vorgestellt. Die Schmerzen im Ohre wurden als sehr heftig geschildert; die Bewegungen der Beine gingen im Bette ganz leicht und kräftig vor sich, ohne dass Schwindel eingetreten wäre; verliess aber der Kranke das Bett, so war er nicht im Stande, zu stehen, und taumelte nach allen Richtungen. Nachdem die Diagnose auf Dysbasie gestellt war, wurde Patient elektrisch behandelt und konnte schon nach vier Sitzungen geheilt nach Hause entlassen werden.

17. Derselbe: *Die Mittelohrentzündung der Säuglinge durch Gonokokkeninfection.*

Gegenüber den vom Redner auf der vorjährigen Versammlung der Deutschen otologischen Gesellschaft gemachten Mittheilungen, wonach im Institute für Infectionskrankheiten Gonokokken bei der Otitis media neonatorum nicht gefunden worden seien, hatte Herr Haug im Archiv für Ohrenheilkunde behauptet, dass Kossel in seiner Veröffentlichung aus eben jenem Institute zum Theile eine blennorrhoische Infection angenommen habe. Der Vortragende legt die Arbeit von Kossel vor und stellt fest, dass sich unter den von diesem Autor aufgezählten Mikroorganismen der Gonococcus nicht findet. Ausserdem macht Redner Mittheilung von einem Schreiben Kossel's, in welchem dieser ausdrücklich bestätigt, trotz darauf gerichteter Aufmerksamkeit niemals Gono-

Digitized by Google

kokken im Obreiter von Kindern mit Augenblennorrhoe gefunden zu haben.

18. Herr Schmiedt-Leipzig-Plagwitz: *Beitrag zur Behandlung der chronischen Schwellungen der Nasenschleimhaut.*

Der Vortragende zählt die durch die Anwendung des Galvanokauters in der Nase zuweilen hervorgerufenen Uebelstände auf, unter denen er aus eigener Beobachtung starke Verstopfung der Nase durch fibrinöse Auflagerungen, Mattigkeit, Fieber, Otitis media suppurativa, Gaumenentzündung, Abstossung eines Knochenstückchens vom freien Rande der unteren Muschel, Verwachsungen hervorhebt, und welche ihn veranlasst haben, bei der Nasenbehandlung ganz auf die Galvanokaustik zu verzichten. Er verwendet jetzt in geeigneten Fällen die chemische Aetzung mit Trichloressigsäure, indem er eine starke Lösung mit einem Wattepinsel aufträgt, oder mit Chromsäure, von welcher er eine Perle an die Sonde anschmilzt. Für die Fälle von stärkerer Verengerung der Nase infolge ihres engen Baues und gleichzeitiger Schleimhauthypertrophie empfiehlt Redner, das herabhängende Stück der unteren Muschel mit einer feingezahnten Stichsäge abzutragen. Die Blutung und der Schmerz sind gering. Nach der Operation wird Dermatol eingestäubt oder eine gesättigte Lösung von Trichloressigsäure auf die Wundfläche gepinselt. Unter den in der letzten Zeit vom Vortragenden so behandelten 29 Fällen sind ausser einer Angina niemals üble Folgen vorgekommen.

Discussion. Herr Hoffmann-Dresden übt seit längerer Zeit die theilweise Entfernung der unteren Nasenmuschel. Zuerst wurde derselbe auf die Methode hingeführt bei der Behandlung von Adhäsivprocessen in der Nase, die den üblichen Methoden grossen Widerstand entgegensetzen. Später wurde das Verfahren nach Winkler's Empfehlung, der wohl zuerst unter diesen Indicationen operirt hat, auch auf gewisse Formen des Nasenkatarrhs ausgedehnt, die dadurch charakterisirt sind, dass nach wiederholter Application des Galvanokauters die stark geschwollene und an das Septum reichende untere Nasenmuschel hochroth ist, Secretion mehr oder weniger fehlt, und Cocain keine Abschwellung erzeugt.

Bezüglich der Ausdehnung der Resection müssen stets auch die räumlichen Verhältnisse der Nase im einzelnen Falle berücksichtigt werden, damit das Lumen nicht zu weit wird. Unter dieser Voraussetzung sind bis jetzt niemals üble Nachwirkungen gesehen worden.

Digitized by Google

Zur Resection wurde eine besonders construirte scharfe Knochenschere benutzt.

Herr Hartmann-Berlin hat gelegentlich der Naturforscherversammlung in Wien die Entfernung der unteren Muscheln mit Säge und Schere besprochen. Die Säge muss eine kürzere sägende Fläche haben, als die vom Vortragenden benutzte, da sonst der Naseneingang verletzt wird. Wenn der Knochen durchsägt ist, ist es zweckmässig, die Schleimhaut vollends mit der Schere zu durchschneiden.

In manchen Fällen erweist sich bei Deviatio septi die theilweise Abtragung der unteren Muschel als zweckmässig, ohne dass man zu befürchten braucht, der Athmung des Patienten zu schaden.

Herr Bloch-Freiburg i. B. wendet sich gegen verschiedene Bemerkungen des Vortragenden und warnt vor der allzu leichten Absägung der unteren Muschel.

Herr Schmiedt hebt hervor, dass er den operativen Eingriff nur für die Fälle besonders empfehlen will, wo wegen Deviatio sonst durch Operationen am Septum meist nur schlechte oder ungenügende Erfolge zu erzielen sind. Pharyngitis hat er nicht danach beobachtet.

Herr Kuhn-Strassburg stellt anheim, ob es für den Patienten mit einem deviirten Septum und hypertrophischer unterer Muschel nicht vortheilhafter sei, die Deviation abzutragen, selbst auf die Gefahr, ein Loch in die Nasenscheidewand zu verursachen, als die Resection des vorderen unteren Muschelendes, dessen Fehlen für die physiologische Nasenathmung nicht gleichgültig ist.

Herr Kümmel-Breslau erwähnt, dass er ein ähnliches Verfahren wie Gleitsmann ohne Kenntniss von dessen Methode öfters verwendet habe: Einkerbung des Septums an den beiden concavsten Partien der Knickung, Infraction mit der Kornzange an beiden Stellen, darauf Tamponade mit Jodoformgaze und lange Nachbehandlung mit Einführung von Gummidrains in beide Nasengänge. Die Methode ist besonders bei Kindern und vorliegender starker Knickung zu empfehlen.

19. Herr Walb-Bonn: *Demonstration einer selbstthätigen Drucksonde.*

Der Vortragende demonstrirt eine nach seiner Angabe construirte, selbstthätige, durch Elektricität getriebene Drucksonde zur Massage des Trommelfelles und der Gehörknöchelchen; der Apparat, welcher vom Vortragenden bereits auf der Naturforscherversammlung zu Lübeck angekündigt worden war, hat den Vorzug,

Digitized by Google

dass er leicht zu handhaben ist und völlig geräuschlos arbeitet. Dabei sind die einzelnen Stösse sehr sanft und nicht schmerzhaft. Das Instrument ermöglicht es, in kurzer Zeit viele Stösse zu machen, was mit der Hand nicht gelingt.

Discussion. Herr Berthold-Königsberg äussert seinen Zweifel, ob die Selbstthätigkeit der Drucksonde besondere praktische Vortheile biete.

Herr Stimmel-Leipzig möchte darauf bemerken, dass es in manchen Fällen sehr erwünscht sei und zur Erzielung eines Erfolges erforderlich zu sein scheine, die Drucksonde in rascher Aufeinanderfolge, rascher, als es durch Bewegungen mit der Hand möglich sei, wirken zu lassen.

20. Herr Kümmel-Breslau: *Demonstration* von Gummistempeln zum Einzeichnen von Befunden in Schemata des Ohres, der Nase, des Kehlkopfes. (Zu beziehen von H. Haertel-Breslau.)

21. Herr Siebenmann-Basel: *Demonstration* von vier Sätzen von Paukenröhrchen mit Verschiedenheit in der Weite des Lumens, sowie in der Krümmung und Länge des Schnabels. (Fabrikant: Instrumentenmacher Knöbel-Basel.)

Discussion. Herr Bezold-München benutzt in der letzten Zeit halbbogenförmige Paukenröhrchen, welche gestatten, den Strahl direct in der Richtung gegen das Antrum zu dirigiren.

22. Herr Hartmann-Berlin: *Demonstration von Apparaten.*

a) Stroboskop von Gutzmann. Gutzmann will bestimmte Lauttypen herausfinden, aus welchen die Sprache sich zusammensetzt, so dass je nach der Zusammenstellung der Typen jedes Wort beliebig gebildet werden kann. Es genügten zu diesem Zwecke 18 Typen. Im Stroboskop kommen die Mundbewegungen so deutlich zum Ausdrucke, dass von im Ablesen Geübten die Worte leicht erkannt werden. Das Gutzmann'sche Stroboskop ist für den Absehunterricht Schwerhöriger als Hülfsmittel zu empfehlen.

b) Apparat zur Verbesserung des Gehörs, welcher aus durchsichtigem, farblosem Celluloid hergestellt ist und an die Ohrmuschel angehängt werden kann, so dass er eine nach hinten gerichtete Vergrösserung derselben bildet.

c) Ein Glas zum Auffangen des Wassers beim Ausspritzen. Dasselbe hat Becherform, ist schief abgeschnitten und an beiden Seiten mit einem Einschnitte versehen, welcher beim Gebrauche in den Unterkieferwinkel zu liegen kommt.

Digitized by Google

23. Herr Eulenstein-Frankfurt a. M.: *Demonstration eines pathologischen Präparates.*

Der Vortragende zeigt ein Stück der Jugularis interna, welches er bei einem an schwerer Pyämie leidenden 25jährigen Patienten, bei welchem er einige Tage vorher wegen Cholesteatom die Mittelohrräume freigelegt hatte, excidiren musste, weil die zwischen den an üblicher Stelle vorgenommenen Ligaturen eröffnete Stelle der Vene mit erweichten, schmierigen Thrombusmassen angefüllt war. Die untere Ligatur wurde nach Verlängerung des Hautschnittes 3 Cm. über der Clavicula angelegt, nachdem an einer zweiten höher gelegenen Stelle gleichfalls erweichte Thrombenmassen gefunden worden waren. —

Nachdem hiermit die Tagesordnung erschöpft ist, schliesst der Vorsitzende die Versammlung.

Präsenzliste.

1. Walb-Bonn. 2. Bürkner-Göttingen. 3. Siebenmann-Basel. 4. Kessel-Jena. 5. Kuhn-Strassburg. 6. Bloch-Freiburg. 7. Sachs-Hamburg. 8. Zarniko-Hamburg. 9. Heydenreich-München. 10. Mann-Dresden. 11. Dreyfuss-Strassburg. 12. Dennert-Berlin. 13. Berthold-Königsberg. 14. Scheibe-München. 15. Weil-Stuttgart. 16. Vohsen-Frankfurt. 17. Denker-Hagen. 18. Schwabach-Berlin. 19. Hartmann-Berlin. 20. Bezold-München. 21. Kümmel-Breslau. 22. Jens-Hannover. 23. Thies-Leipzig. 24. Joél-Gotha. 25. Körner-Rostock. 26. Kantorowicz-Charkow. 27. Nager-Luzern. 28. Schubert-Nürnberg. 29. Laubi-Zürich. 30. Noltenius-Bremen. 31. v. Wild-Frankfurt. 32. Friedrich-Leipzig. 33. Leutert-Halle. 34. Panse-Dresden. 35. Rudloff-Wiesbaden. 36. Stimmel-Leipzig. 37. Hoffmann-Dresden. 38. Schantz-Freiburg. 39. Sonnenkalb-Chemnitz. 40. Anton-Prag. 41. Breitung-Coburg. 42. Passow-Heidelberg. 43. Mayer-Nürnberg. 44. Müller-Altenburg. 45. Meier-Magdeburg. 46. Lindemann-Berlin. 47. Manasse-Strassburg. 48. Buss-Darmstadt. 49. Rohden-Halberstadt. 50. Hecke-Breslau. 51. Bauer-Nürnberg. 52. Tornwaldt-Danzig. 53. Helbing-Nürnberg. 54. Merkel-Nürnberg. 55. Butters-Nürnberg. 56. Welle. 57. Aldinger-Fürth. 58. Eulenstein-Frankfurt. 59. Zaufal-Prag. 60. Wagenhäuser-Tübingen. 61. Kleinschmidt-Mainz. 62. v. Riedl-München. 63. Schmiedt-Leipzig-Plagwitz.

Digitized by Google

VI.

Wissenschaftliche Rundschau.

1.

Eitelberg, Ueber Ohrerkrankungen bei Verwandten. Wiener med. Wochenschr. 1895. Nr. 20. 21.

Verfasser hatte Gelegenheit, bei 262 Individuen die Beziehungen zwischen Ohraffectionen und Consanguinität zu prüfen. Er konnte hierbei constatiren, dass in einer Reihe von Fällen bei dem Vater, bezw. der Mutter und den Kindern dieselbe Ursache und dieselbe Wirkung vorhanden waren: z. B. chronischer Nasenrachenkatarrh begleitet von chronischem Mittelohrkatarrh, oder dass bei jungen Kindern von mit chronischem Nasenrachenkatarrh behafteten Eltern acuter Trommelhöhlenkatarrh, der hartnäckig oft wiederkehrt, nachdem er durch Localbehandlung gebessert oder geheilt war. Insbesondere gefährdet scheinen Individuen mit ererbter schmaler Nase und Disposition zu Schnupfen; sie acquiriren ausserordentlich leicht chronischen Mittelohrkatarrh. Der weiblichen Descendenz scheint, wie das Valtolini schon betont hatte, in einem Theile der Fälle eine stärkere procentuale Belastung zuzufallen. Es macht sich das auch bei Acusticusaffectionen bemerkbar. Bei gleichartiger Erkrankung des Gehörorgans unter Geschwistern spielen ausser der Heredität noch andere Ursachen mit.

Auch für die chronischen Mittelohreiterungen sind die hereditären Processe, speciell die rhino-katarrhalischen, entschieden von Bedeutung in ätiologischer Beziehung. — Bei Kindern, deren Eltern an diffuser Gehörgangsentzündung gelitten haben, hat Verfasser nicht selten eitrige Mittelohrprocesse wahrgenommen, und ist daher geneigt, auch hier die Heredität als Causalmoment aufzufassen; ebenso glaubt er, die bei Kindern von Eltern, die an Ekzem des Meatus gelitten hatten, auftretende Epidermisanhäufung im Gehörgange auf die Heredität schreiben zu müssen. Haug.

2.

Derselbe, Beiträge zur Influenzaotitis zumal ihrer nervösen Form und Complication mit Facialparalyse.

Verfasser berichtet zunächst über 2 Fälle von acuter Influenzaohreiterung, deren einer — hier war die Erkrankung complicirt durch

Digitized by Google

eine Pleurapneumonie — unter starken meningealen Reizerscheinungen bei gleichzeitigen sehr geringen Symptomen von Seite des Processus mastoideus zu Grunde ging. Ein operativer Eingriff war nach des Verfassers Ansicht bei dem hohen Alter und desolaten Zustande des Patienten nicht zu wagen. In dem anderen Falle schloss sich an eine acute eitrige Influenzaotitis, während deren erster Verlaufszeit aus Versehen ein Wattetampon mit unverdünntem Creolin eingeführt und infolge hiervon eine starke Gehörgangsentzündung hervorgerufen worden war, ein Erysipel an, das in Heilung ausging. — Hieran knüpft Verfasser seine Beobachtungen aus jüngerer Zeit über die nervöse Form der Influenzaotitis, in welchen, wie ja von vielen früheren Untersuchern auch schon festgestellt werden konnte, die rasenden Schmerzen in keiner Weise den geringen objectiven Erscheinungen am Ohre entsprachen.

In einem solchen Falle äusserte sich der Schmerz paroxysmenartig, indem er von der Tuba durch das Ohr, die correspondirende Kopfhälfte, gleichseitigen Ober- und Vorderarm zuckte und in der gleichnamigen Hand ein 1½ Stunden anhaltendes Kriebeln hinterliess. Die Schmerzen schienen nach Verfasser von einer kleinen excoriirten Stelle am Ostium pharyngeum herzurühren.

Hierauf folgen noch zwei Beobachtungen über Facialparalyse bei Influenzaotitis. Im ersten Falle liessen sich, als Patient (früher luetisch) sich vorstellte (8 Tage nach Beginn der Erscheinungen), keine Entzündungssymptome des Trommelfells oder der Pauke feststellen. 4 Tage nach Beginn der Ohrenschmerzen waren die Facialsymptome bemerkbar geworden. Die Hörstörung verschwand nach Luftdouche. Im zweiten Falle lag eine acute Tympanitis ex influenza vor, wegen deren die Paracentese gemacht wurde; eine Woche nach Vornahme dieses Eingriffes zeigten sich die Facialissymptome. Verfasser glaubt, die Parese auf die Allgemeininfection schieben zu müssen.

Haug.

3.

Derselbe, Ueber die vom Gehörorgane ausgelösten allgemeinen und localen Reflexerscheinungen. Klinische Vorträge aus dem Gebiete der Otologie und Pharyngo-Rhinologie, herausgegeben von Haug. Heft 2 Jena 1895.

Verfasser hat in der vorliegenden Monographie eine sorgfältige Zusammenstellung der in der Literatur bisher niedergelegten diesbezüglichen Fälle gegeben und hierbei noch eine Reihe eigener Beobachtungen eingeflochten, die grossentheils ebenfalls schon früher veröffentlicht worden waren.

Haug.

4.

Schmaltz, Die Beziehungen der acuten Mittelohrentzündung zum Gesammtorganismus. Sammlung zwangloser Abhandlungen, herausgegeben von Bresgen. Heft 3.

Verfasser beleuchtet zunächst die Momente allgemeiner und localer Natur, die im Stande sind, eine acute Entzündung des Mittel-

Digitized by Google

ohrapparates hervorzurufen. Bei der Schilderung der Wege, auf welchen das Mittelohr erkranken kann, wird die Leitung durch den äusseren Gehörgang auf die Pauke sehr eingehend dargestellt und neben den anderen hinlänglich bekannten und erörterten Momenten auf eine vom Verfasser mehrfach beobachtete eigenthümliche Weise der Entstehung aufmerksam gemacht, in dem die in dem Gehörgange der Neugeborenen angesammelten Epidermisproducte, eventuell unter dem Einflusse eingedrungenen Badewassers, einer putriden Zersetzung anheimfallen, aus der sich in der Folge eine acute eitrige Otitis media entwickeln kann. Auch die Paracentese wird bei den von aussen wirkenden Schädlichkeiten erörtert und wird hierbei zu einer gewissen Reserve bei Vornahme dieses Eingriffes gemahnt. Ebenso wurden die inneren Eingangspforten (der tubare Weg) exact gegeben: die Veränderungen und Obturationen der Nase und des Nasenrachenraumes geben am häufigsten die Vermittelung ab, weniger häufig, aber doch noch oft genug, Affectionen des Kehlkopfes, der Trachea, Bronchien und Lungen. In der Folge kommen dann zur Schilderung die Beziehungen zwischen Zähnen und Ohr, kurz die endocarditischen, nephritischen Otitiden. Weiter die bei den allgemeinen Ernährungsstörungen auftretenden Mittelohrprocesse, sowie die im Gefolge der acuten Infectionen sich zeigenden. Bei den chronischen Infectionen wird der Tuberculose, Lues und Malaria kurz gedacht. Den Schluss der Arbeit bildet eine fragmentarische Uebersicht über die vom Ohre aus inducirten Processe des Schädelinneren (Hirnabscesse u. s. w.).

Auf einen Punkt möchte Referent, da er ihn persönlich betrifft, kurz eingehen: auf die Pertussis-Otitis. Wohl habe ich angenommen, dass der Brandpilz (Oidium maidis) unter Umständen vom Halse aus in das Ohr gelangen könnte durch die Hustenstösse, doch möchte ich sie, da ich sie insbesondere auch nie in dem Mittelohrsecrete direct nachweisen konnte, nicht für diese acute Media allein verantwortlich machen; wahrscheinlicher ist wohl ein einfaches, gleichzeitiges Eingeschlepptwerden rein oto-pathogener Organismen auf die durch die Hustenstöse hyperämisirte Mucosa. Haug.

5.

Camillo Poli, L'influenza della fatica sulla funzione auditiva. Archivio italiano di otologia. II. 4. 1894. Separatabdruck.

Ausgehend von der Erfahrung, dass locale Ueberanstrengung nicht nur locale Ermüdung verursacht, sondern den ganzen Körper, besonders auch das Nervensystem durch vasomotorische oder Intoxicationseinflüsse beeinträchtigt, und anknüpfend an die Beobachtung der Sehschwäche bei überanstrengten Wandervögeln, welche nach Mosso durch Hirnanämie entsteht, suchte Verfasser, den Einfluss der Ermüdung auf das Hörvermögen zu erforschen.

Es standen ihm 20 Radfahrer und 4 Radfahrerinnen zur Verfügung, welche er kurz nach einem Wettfahren von 50, resp. 24 Kilometern und nach der Erholung untersuchte. Zwei klagten über sub-

Digitized by Google

jective Beschwerden, einer über leichtes Sausen, was bald verschwand, einer, mit einer früheren, wahrscheinlich Labyrinthaffection infolge Schusses, über Geräusche von nie empfundener Stärke und Schwindel, der ihn zum Sitzen zwang. Die Ruhe brachte die Geräusche nicht ganz zum Schwinden. Das Gehör für die Taschenuhr in Luftleitung war bei Allen mehr oder weniger herabgesetzt; Rinne's Versuch fiel in einigen Fällen negativ aus, ohne dass der Schallleitungsapparat einen Grund dafür hätte erkennen lassen. Bei positivem Ausfalle schien die Luftleitung für Stimmgabel DO (= C) etwas vermindert. In einigen Fällen, wo Stimmgabelserien geprüft wurden, bemerkte Verfasser eine gewisse Herabsetzung der hohen Töne. Objectiv war bei sonst normalen Gehörorganen Injection der peripheren und Hammergefässe des Trommelfells zu bemerken.

Nach Ruhe von 2—7 Stunden stieg bei 16 das Hörvermögen, blieb bei 6 gleich, sank bei 2. Der vorher negative Rinne wurde positiv bei den 16, welche weniger geübt und deshalb mehr ermüdet gewesen waren. Rudolf Panse.

6.

Derselbe, L'udito dei neonati. Ibidem. I. 4. October 1893. Separatabdruck.

Verfasser untersuchte 12 Neugeborene, darunter ein 6 Monatskind. Im ruhigen Wachen war die Reaction, der Palpebralreflex (Preyer), am deutlichsten, am schlechtesten während des Trinkens. Bei dem 6 Monatskinde war die Reaction auf alle Tonquellen = 0. Bei einem Kinde sofort post partum 0, nach 10 Minuten unregelmässig auf Tam-tam, nach 15 Minuten regelmässige Reaction auf Tam-tam, sonst nur auf hohe Pfeife La. Nach 3 Stunden auch Reaction im Schlafe, nach 5 Stunden leichte Palpebralcontraction bei Do^4, beim Tam-tam Contraction der Orbicularis oris und Zusammenzucken.

In einem Falle Reaction auf hohe Pfeifentöne erst nach 48 Stunden, mit 73 Stunden auch beim Anschlage von Do^4 dicht am Ohre.

Bei einem 1 Stunde post partum plötzlich Reaction auf hohe Pfeife und Stimmgabel C^4, 1 mal nach 10 Minuten, 1 mal nach $1\frac{1}{2}$ Stunden post partum Reaction auf Tam-tam und hohe Pfeife, keine auf C^4. Einmal Reaction auf alle Reize $1\frac{1}{2}$ Stunden post partum ausser C^4. Auf Tam-tam reagirten alle Kinder vor der 5. Stunde. Die anderen Proben waren auch bei 41, resp. 52 Stunden noch unsicher.

Rudolf Panse.

7.

Derselbe, Etiologia e profilassi delle malattie d'orecchio. Genua 1895. Gaetano Sheume.

Verfasser giebt eine Statistik der 1891—95 in der Poliklinik behandelten 840 Ohrenkranken: 40—41 Proc. Männer, 58—59 Proc. Weiber. Vom 1. Decennium allmähliche Abnahme der Ohrenleiden;

Digitized by Google

159 äussere, 38 innere, 632 Mittelohraffectionen, 8 Proc. adenoide. 24 Fälle von Ohrenleiden infolge Seebad, 10 Myringitis, 6 Otitis ext., 8 Mittelohrleiden. Verfasser empfiehlt die entsprechende Therapie.

Rudolf Panse.

8.

Derselbe, Le vie corticali del linguaggio in una semisorda. Gazetta degli ospedali. 1895. No. 63.

Verfasser beobachtete eine 9½ Jährige, welche im 3. Jahre nach Typhus mit Cerebralsymptomen Gehör und Sprache verloren hatte. Nach 2 Jahren Aufenthalt in einer Taubstummenanstalt entdeckte man Reste von Hörvermögen. Objectiv, geringe Einziehung des Trommelfells und leichter Nasenrachenkatarrh.

Hörvermögen in Luftleitung links 0, rechts erhalten für Do, IIo, DoII, in Knochenleitung für Do, IIo, DoII beiderseits. Vom Scheitel nach rechts gehört, Rinne's Versuch rechts +, links —.

Laute Sprache vor ihr gesprochen wird nachgesprochen und begriffen, in's rechte Ohr gesprochen wiederholt, aber nicht begriffen.

Das normal als gültig angenommene Schema, in dem Gehör-, Begriffs- und Articulationscentrum verbunden sind, muss bei der Patientin insofern modificirt werden, als sich durch den Taubstummenunterricht ein Gesichts- und tactiles Centrum ausgebildet und mit dem Begriffs- und Articulationscentrum verbunden haben, während das mit dem wiederkehrenden Gehöre (und bis zum 3. Jahre!) ausgebildete Hörcentrum nur mit dem Articulations-, nicht mit dem Begriffscentrum verbunden wurde.

Eine ähnliche Beobachtung aber mit falscher Erklärung fand Verfasser bei Padre Marchio di Siena.

Rudolf Panse.

9.

Derselbe, Ricerche anatomo-patologiche sul processo mastoideo. Atti della R. accademia medica di Geneva. Geneva 1892.

Verfasser hat von 20 Individuen die frischen Gehörorgane untersucht, fand

I. bei 14 beiderseits entwickelte pneumatische Zellen. Oft waren Pseudomembranen vorhanden, die er nur dann für pathologisch hält, wenn sie an Trommelfell und unterer Hammerhälfte entspringen, wo das embryonale Schleimpolster nicht anliegt. Bei zwei Knochen mit solchen pathologischen Membranen waren die Zellen nur bis zur Basis der Apophyse entwickelt, 2mal bestanden Pseudomembranen im Aditus.

II. In 4 Fällen von einseitigem Mangel der Zellen, deutlicher Einfluss chronischer Processe: 1. Caries des Tegmen mit Tod infolge Sphenoidallappenabscess. 2. Residuen chronischer Eiterung. 3. Otitis med. hyperplastica beiderseits, die stärkere Seite zellenlos.

III. In zwei zellenlosen Individuen von 49 und 65 Jahren war

Digitized by Google

keine Spur eines chronischen Processes in der Pauke vorhanden (der sich aber nach Verfasser zurückgebildet haben kann).

Zum Schlusse erkennt Verfasser die Gefahr der Sklerose des Proc. mast. an, glaubt, dass diese sich auch nach hinten entwickle, und der Eiter eher nach der mittleren Schädelgrube durchbreche. Das widerspricht den Thatsachen. Ref. Rudolf Panse.

10.

Herzog, Verticillium Graphii als Ursache einer hartnäckigen Otitis externa diffusa. Zeitschr. f. Ohrenheilk. XXVII. 3 u. 4. S. 279.

Das Verticillium Graphii, von Bezold und Siebenmann in 99,44 Proc. ihrer Fälle gefunden, ist in den Vereinigten Staaten noch nicht als Ursache einer Otitis externa diffusa parasitica beschrieben worden. Der mitgetheilte Fall bietet nichts Neues, weder in Bezug auf die Symptome, noch auf den botanischen Charakter des Parasiten, welcher übrigens am besten in Kartoffelculturen, dagegen nicht gut auf Gelatine gedieh. Unter Behandlung mit 4 proc. Salicylalkohol heilte die Otitis schnell und dauernd. Blau.

11.

Knapp, Ueber die Indicationen der Warzenfortsatzoperationen bei acuter eitriger Mittelohrentzündung, mit vier erläuternden Fällen. Ebenda. S. 282.

Die Beobachtungen, welche der Verfasser seiner Arbeit zu Grunde legt, sind, mit wenigen Worten aufgeführt, die folgenden: a) Acute eitrige Mittelohrentzündung mit Ausdehnung auf den oberen Paukenhöhlenraum und den Warzenfortsatz. Vollkommene Genesung unter localer Antiphlogose, Dilatation der in der Membrana flaccida Shrapnelli gelegenen Perforationsöffnung, aber ohne operativen Eingriff am Warzenfortsatze. b) Acute eitrige Otitis media mit Betheiligung des oberen Paukenhöhlenraumes und des Processus mastoideus. Besserung unter antiphlogistischer Behandlung, dann am 22. Tage der Erkrankung erneute Verschlimmerung. Hyperämie des Nervus opticus. Bei der Aufmeisselung den Tag darauf wurde der ganze Binnenraum des Warzenfortsatzes mit Eiter, Granulationsgewebe und morschem Knochen erfüllt gefunden. Heilung. c) Acute eitrige Mittelohrentzündung, 2 Monate lang leichteren Grades. Plötzliche Anschwellung der oberen Mastoid- und der Supraauriculargegend, heftiges Kopfweh, Erbrechen. Aufmeisselung; im Antrum sehr wenig Eiter, dagegen die unterhalb desselben gelegenen Zellen bis zur Spitze mit Eiter erfüllt. Schnelle Heilung. d) Acute eitrige Mittelohrentzündung nach Influenza. Unter Behandlung mit Paracentese und örtlichen Mitteln rasche Besserung, so dass der Patient seinem Berufe als Clavierlehrer wieder nachgehen konnte. Dann Rückfall mit schweren Gehirnerscheinungen. Keine Operation. Exitus letalis am 51. Tage der Krankheit. Sectionsbefund: Meningitis purulenta baseos et convexitatis, extradurale Eiteransamm-

Digitized by Google

lung in der mittleren und hinteren Schädelgrube, Empyem des Warzenfortsatzes mit Durchbruch in die hintere Schädelgrube und in die Fossa digastrica. — Epikritisch zu diesen Beobachtungen bemerkt Verfasser, dass es, wie schon Schwartze hervorgehoben hat, bei der acuten eitrigen Mittelohrentzündung kein einziges Symptom giebt, welches für sich allein eine Indication zur Aufmeisselung des Warzenfortsatzes liefert, während andererseits auch kein einziges Symptom, vielleicht mit Ausnahme tiefen Comas, vorhanden ist, welches für sich allein die Operation verbietet. Die Indication für den operativen Eingriff wird durch die Summe der Erscheinungen und den Verlauf der Krankheit festgestellt. [Nach Schwartze ist dieselbe bei der acuten Mastoiditis gegeben, wenn unter der Anwendung antiphlogistischer Mittel (besonders durch Eisapplication) Schmerz, Oedem und Fieber nicht innerhalb weniger Tage (längstens in 8 Tagen) nachlassen.] Selbst wenn der Patient sich wohl befindet und geheilt erscheint, ist noch durch Wochen und Monate eine sorgfältige Nachbeobachtung geboten, da innerhalb des Processus mastoideus latente Herde zurückgeblieben sein können, welche zu einem Recidiv oder zu intracraniellen Complicationen Veranlassung geben. Die Operation hat, welches auch die Symptome sein mögen, im Allgemeinen mit der Eröffnung des Antrum zu beginnen und dann je nach den sich vorfindenden Verhältnissen ihren weiteren Fortgang zu nehmen. Zu beanstanden ist, dass Verfasser auch in Fällen von acuter Otitis media purulenta und sogar bei bereits vorhandener Affection des Processus mastoideus Borsäureeinblasungen in den Gehörgang anwendet. Blau.

12.

Goldstein, Ueber die Möglichkeit einer deutlichen Besserung bei der Behandlung der Taubheit und der vermutheten Taubstummheit durch akustische Uebungen — ein System von Tonbehandlung des Gehörnerven, wie es Professor Urbantschitsch in Wien angegeben hat. Ebenda. S. 296.

Verfasser giebt einen Auszug aus den verschiedenen Arbeiten Urbantschitsch's über obigen Gegenstand und schildert nach seinen eigenen, unter dessen Anleitung gesammelten Erfahrungen die Methode der Behandlung und die durch dieselbe erzielten überraschend günstigen Resultate. Blau.

13.

Moos, Zwei Fälle von otitischer Hirnerkrankung (Sinusthrombose und Abscess). Ebenda. S. 302.

1. Acute rechtsseitige Mittelohreiterung nach Masern. Empyem des Warzenfortsatzes mit Durchbruch an dessen Innenseite und ausgedehnter, tiefer Abscessbildung am Halse. Aufmeisselung des Processus mastoideus, Spaltung des Halsabscesses. Danach Anfangs völliges Wohlbefinden, am 5. Tage nach der Operation kam Patientin in die Sprechstunde (!). Den Tag darauf Fieber, Kopfschmerzen und Frost-

Digitized by Google

gefühl, dann deutliche Phlebitis an der Vena jugularis interna, septischer Infarct der rechten Lunge. Blosslegung und Ausräumung des fest thrombosirten Sinus sigmoideus, Eröffnung der Jugularvene zwischen zwei Ligaturen. Guter Heilungsverlauf bis auf einen mit geringem Fieber verbundenen zweiten Infarct des rechten Oberlappens. Desgleichen Heilung der Ohraffection mit fast normalem Hörvermögen.

2. Acute Mastoiditis vor 1 Jahre, in deren Gefolge (?) sich starker Ausfluss aus dem äusseren Gehörgange eingestellt hatte. Seitdem wiederholte Anfälle mit constant tiefsitzendem Schmerze am Processus mastoideus und am Hinterhaupte. Trommelfell trübe, im hinteren oberen Quadranten leicht vorgewölbt, Warzengegend nicht geschwollen, aber bei Percussion stark empfindlich. Opticuspapillen verschwommen. Paracentese des Trommelfells mit Entleerung einer geringen Menge seröser Flüssigkeit, in dem eröffneten Antrum wurden wenige Tropfen Flüssigkeit, etwas käsige Massen und im Uebrigen der Knochen deutlich sklerotisch gefunden. Keine Besserung nach der Operation, im Gegentheil dauerten die Kopf- und Ohrenschmerzen fort, und dazu traten Dilatation der Pupillen, ausgesprochene Neuritis optica, leichte Anschwellung des Gesichts und der Augenlider, Lichtscheu, beiderseitige Netzhautblutungen, Erbrechen. Trepanation über der hinteren und mittleren Schädelgrube, ersterenorts mit negativem Befunde an Sinus, Dura und Kleinhirn, desgleichen am Schläfenlappen ohne Eiterentleerung, obgleich hier die Sonde in einen Hohlraum eingedrungen zu sein schien. Das Befinden besserte sich jetzt zu Anfang, besonders nachdem eine reichliche Eiterentleerung entlang dem in die Gehirnsubstanz selbst eingelegten Gazestreifen stattgehabt hatte; mit der biegsamen Sonde konnte in 1½ Zoll Tiefe eine Höhle nachgewiesen werden, deren Oeffnung erweitert, und welche durch einen Gazestreifen drainirt wurde. Dann aber stellten sich aufs Neue heftige Kopfschmerzen ein, die bisher durchweg subnormale Temperatur wurde fieberhaft (bis zu 41°), aphasische Störungen machten sich bemerkbar, die Patientin delirirte und ging etwa 1 Monat nach der Hirnoperation zu Grunde. Keine Section. Verfasser ist der Ansicht, dass der Tod entweder als Folge des ursprünglichen Abscesses durch septische Meningitis oder infolge eines zweiten Abscesses eingetreten sei. Die Berichterstattung über beide Beobachtungen lässt zum Theil an Genauigkeit recht vieles zu wünschen übrig. Blau.

14.

Werhovsky, Prüfungen der Hördauer im Verlaufe der Tonscala bei Erkrankungen des mittleren und inneren Ohres. Zeitschr. f. Ohrenheilk. XXVIII. 1. S. 1.

Die Arbeit ist aus dem otiatrischen Ambulatorium des medicinisch-klinischen Institutes zu München hervorgegangen. Untersucht wurden 27, mit einer einzigen Ausnahme typische Fälle, d. h. solche, welche nur eine Erkrankungsform darboten, und zwar handelte es sich 11 mal um Sklerose des Schallleitungsapparates, 14 mal um Affectionen

Digitized by Google

des percipirenden Apparates, 1 mal um traumatische Trommelfellruptur, 1 mal um doppelseitige Labyrinthaffection combinirt auf dem einen Ohre mit einer geheilten Trommelfellperforation. Die gefundenen Resultate stehen mit den Angaben Bezold's gut im Einklange. Bei der Mittelohrsklerose zeigte sich stets eine mehr oder weniger ausgedehnte Verkürzung für die Tonscala an ihrer unteren Grenze in Luftleitung, eine Verlängerung der Knochenleitung über die Norm, wenigstens für Töne im unteren Bereiche der Scala, und entweder eine starke Verkürzung oder ein negatives Ausfallen des Rinne'schen Versuches. Bei der nervösen Schwerhörigkeit andererseits war eine Verkürzung für die Knochenleitung vorhanden, ferner eine sichere Perception für die tieferen Töne bis nahezu oder vollständig an die normale untere Tongrenze in Luftleitung, sowie ein unverkürzter oder wenig verkürzter positiver Ausfall des Rinne'schen Versuches. Die Prüfung der Hördauer im Verlaufe der Tonscala für die Luftleitung ergab, dass bei der Sklerose die Hörschärfe des Kranken innerhalb des seinem Ohre überhaupt zugänglichen Scalaabschnittes durchgängig mit dem Steigen der Tonhöhe wächst, und zwar in ziemlich regelmässiger Weise, derart, dass nur der ausfallende Tonbezirk am unteren Scalaende und die Hörschärfe für die restirenden Töne sich verschieden darstellt, im Uebrigen aber jeder höhere Ton besser als alle sonstigen tieferen percipirt wird. Anders verhält es sich bei der nervösen Schwerhörigkeit, wo zwar im Allgemeinen die Hörschärfe des Kranken von dem oberen nach dem unteren Theile der Tonscala zu wächst, indessen gar nicht selten einer oder mehrere höhere Töne besser als die tieferen gehört werden, und ferner die eine oder die andere Tonstrecke an irgend einer Stelle der Scala, auch an ihrem unteren Ende, gänzlich ausfallen kann. Die Erklärung hierfür liegt darin, dass bei Affectionen des schallleitenden Apparates letzterer immer als Ganzes leidet, während es sich im inneren Ohre um functionell bis zu einer gewissen Grenze unabhängige Theile handelt, deren Alteration nicht nothwendig mit einander verknüpft ist. Dementsprechend wurden auch in dem Falle von Trommelfellruptur ganz dieselben Veränderungen, wenngleich geringeren Grades, durch die Hörprüfung nachgewiesen, wie bei der Paukenhöhlensklerose. Die Untersuchung der Kranken in Bezug auf die Knochenleitung bestätigte die bereits von früher her bekannten Thatsachen. Bei Sklerose wurde ausnahmslos eine Verlängerung der Knochenleitung beobachtet, entweder für alle drei geprüften Stimmgabeln (A, a und a^1) oder, bei bedeutender Beeinträchtigung des Hörvermögens, wenigstens für A, während die beiden anderen Gabeln nicht länger oder sogar kürzer als normal (a^1 eventuell gar nicht) zur Perception gelangten. Bei Vorhandensein einer Erkrankung des inneren Ohres war die Knochenleitung immer verkürzt, und zwar zunehmend mit der Höhe des untersuchten Tones. Zum Schluss wird der diagnostische Werth der geschilderten quantitativen Hörprüfung hervorgehoben, besonders in Fällen beginnender Sklerose und zur genaueren Feststellung des erkrankten Schneckengebietes. Blau.

Digitized by Google

15.

Zwaardemaker, Akustische Eisenbahnsignale und Gehörschärfe. Ebenda. S. 33.

Die Schwerhörigkeit der Locomotivführer und Heizer setzt sich ihrer Ursache nach zusammen aus der Einwirkung der wiederholten und zuletzt chronischen Mittelohrkatarrhe, aus der durch den ständigen Lärm erzeugten labyrinthären Erkrankung und drittens aus dem traumatischen Einflusse der Erschütterung. Der Effect aller dieser Momente ist, dass mit den Dienstjahren die Anzahl der nur noch mangelhaft hörenden Eisenbahnbeamten bedeutend zunimmt. Um festzustellen, inwiefern die Wahrnehmung der verschiedenen Eisenbahnsignale durch die eintretende Schwerhörigkeit beeinträchtigt wird, hat Verfasser deren Tonhöhe bestimmt. Die meisten Mundpfeifen geben beim gewöhnlichen Gebrauche Töne aus der fünf- bis siebengestrichenen Octave, mithin aus der oberen Grenzzone, deren Perception gerade verloren gegangen oder geschwächt ist. Gegen die Windrichtung wird das Signal schwerlich über einige Wagenlängen hörbar sein. Der Ton des Signalhorns entspricht dem a d'orchestre. In den mittleren Lagen der Tonscala gelegen, wird derselbe mit Ausnahme von Fällen schwerer Sklerose verhältnissmässig gut gehört werden, nur wenn die Maschine im Gange ist, und besonders bei starkem Winde dürften auch hier Schwierigkeiten entstehen. Die Dampfpfeife der Locomotive soll auf einen verhältnissmässig niedrigen Ton, z. B. a^2, gestimmt sein, indessen wird dieser, sobald der Dampf mit grösserer Kraft hineingelassen wird, durch die in bedeutender Höhe gelegenen Obertöne verdrängt. Sehr viele ältere Beamte werden die Dampfpfeife nur abgeschwächt und aus grösserer Entfernung gegen die Windrichtung nur mit Anstrengung wahrnehmen können. Das Knallsignal entspricht vollständig seinem Zwecke, indem dasselbe auch für ein krankes Ohr mit einem Defecte am oberen und unteren Ende der Tonscala vernehmbar sein wird. Verfasser stellt in praktischer Hinsicht die folgenden Anforderungen. Beim Indiensttreten soll für Locomotivführer und Heizer wenigstens auf einer Seite ein im grossen Ganzen normales Gehör gefordert oder jedenfalls nur eine leichte Herabsetzung zugelassen werden. Jedes zweite bis fünfte Jahr sollen die Beamten mit der continuirlichen Tonreihe untersucht und ihr Hörfeld bestimmt werden. Die Fähigkeit, die akustischen Signale noch in genügender Entfernung hören zu können, wird dann aus dem Hörfelde beurtheilt. Die Gehörschärfe für die Sprache soll für in Dienst sich befindende Beamte keinesfalls unter 1 Meter Flüstersprache (einfach abgewandte) heruntergehen. Blau.

16.

Hänel, Ein Fall von beginnendem Durchbruch der beiden Labyrinthfenster bei Caries tuberculosa des Mittelohres, mit mikroskopischer Untersuchung. Ebenda. S. 42.

Der im otiatrischen Ambulatorium des medicinisch-klinischen Institutes zu München beobachtete Fall betraf ein 3 Monate altes Mädchen,

Digitized by Google

welches während des Lebens eine rechtsseitige, höchst fötide Otorrhoe mit Facialislähmung und Ausstossung des von Schleimhaut entblössten Hammers und Amboss dargeboten hatte. Die pathologisch-anatomische Diagnose lautete: Acute Miliartuberculose der Lungen, Leber und Milz, von einer älteren käsigen Tuberculose der Halslymphdrüsen, sowie der intrathoracalen und mesaraischen Drüsen ausgehend; Caries des rechten Felsenbeins; allgemeine Furunculose und Atrophie; katarrhalische Enteritis. Bei der Section des Felsenbeins wurden zunächst an der Aussenfläche der sonst normalen Dura mater entsprechend der Fissura petrososquamosa einige gelbgraue, miliare Knötchen und der angrenzende Knochen dunkler und grünlich verfärbt gefunden. Gehörgang und Paukenhöhle mit missfarbigem fötidem, spärliche Tuberkelbacillen enthaltendem Eiter gefüllt, Trommelfell, Hammer und Amboss fehlten. Die Paukenhöhlenschleimhaut nirgends mehr normal; an vielen Stellen, so namentlich auf der Höhe des Promontorium, war dieselbe vollständig zerstört, an anderen standen zwischen rauhen, blossliegenden Knocheninseln noch Reste der oberflächlich gelbgrau verfärbten und zerfetzten Mucosa. Stapes in normaler Lage, grösstentheils ohne Weichtheilbedeckung; aus der Nische des runden Fensters ein kleiner Granulationspfropf hervorragend. Bei der mikroskopischen Untersuchung stellten sich die durchweg über Paukenhöhle und Antrum verbreiteten Schleimhautveränderungen, an welchen auch das Periost theilnahm, als darauf beruhend heraus, dass, abgesehen von einem Verluste des Epithels, zum Theil eine Entzündung mit Gefässerweiterung und kleinzelliger Infiltration, zum Theil, und zwar vornehmlich an der freien Oberfläche, eine streckenweise Verkäsung und Nekrose des Gewebes eingetreten war. Nur an wenigen Stellen, vor Allem in den Fensternischen, war es zu einer wirklichen Wucherung der Schleimhaut, eventuell zur Bildung von Granulationen gekommen, doch erreichten letztere keine grössere Ausdehnung, da sie schnell der Nekrobiose anheimfielen. (Nach Bezold sollen sonst bei Kindern häufiger neben dem destructiven Processe die Zeichen einer starken reactiven Thätigkeit des Organismus, üppige Gewebswucherung und Granulations- und Polypenbildung, angetroffen werden.) Der Knochen zeigte sich in weitem Umfange und unter dem Bilde allenthalben weit vorgeschrittenen Zerfalls an der Erkrankung betheiligt. Von der periostalen Fläche her waren durch mehr oder weniger tief nach innen sich erstreckende Howship'sche Lacunen die stark erweiterten Markräume und die Havers'schen Kanäle eröffnet worden, und in diesen spielten sich dann die nämlichen pathologischen Processe, wie in der Schleimhaut ab, Entzündung mit Infiltration, Verkäsung, seltener Gewebswucherung, mit gleichzeitiger Knochenresorption u. s. w. Die hochgradigsten Zerstörungen der geschilderten Art waren an der inneren Paukenhöhlenwand zu Stande gekommen, und zwar besonders tiefgreifend in deren vorderem, oberem Winkel, welcher die Schnecke deckt, und von hier übergreifend auf den Processus cochlearis, den Semicanalis pro tensore tympani und das Paukenhöhlendach. Von den Muskelfasern und der Sehne des Trommelfellspanners war nichts mehr erhalten geblieben. Ein ganz besonderes Interesse bieten ferner

Digitized by Google

die Veränderungen, welche sich an der Nische des runden und des ovalen Fensters vorfanden. In ersterer hatte sich zunächst eine lacunäre Arrosion der lateralen Knochenwand gebildet, zugleich mit Granulationswucherung auf den cariös erkrankten Stellen. Diese sehr gefäss- und zellenreiche Wucherung hatte sodann auf die Aussenfläche der Fenstermembran übergegriffen und war des Weiteren, als durch die fortschreitende Caries eine Ablösung der Faserschicht der Membran eintrat, in das Periost am Boden der Scala tympani gelangt, deren Anfangstheil sie einnahm, während nach oben bis in die zweite Windung nur noch eine strotzende Füllung der periostalen und angrenzenden Knochengefässe sich als pathologische Erscheinung kundgab. Auch auf den Aquaeductus cochleae hatte sich die Gewebswucherung fortgepflanzt, dagegen zeigten die übrigen Theile der Schnecke, Scala vestibuli und Ductus cochlearis, ein vollkommen normales Verhalten. Am ovalen Fenster war in ganz ähnlicher Weise einmal durch lacunäre Arrosion der hinteren oberen knöchernen Umgrenzung die Schleimhautwucherung bis dicht an den Vorhof vorgedrungen, von dessen verdickter periostaler Auskleidung nur noch durch eine sehr schmale Knochenspange getrennt, und ausserdem war an der vorderen unteren Peripherie der Fenestra ovalis das Ligamentum annulare durch Verkäsung zerstört worden, derart, dass den einzigen Schutz des Vestibulum nur noch dessen erhaltene, geschwollene periostale Schicht darstellte. Der Kanal des Nervus facialis stand durch mehrere cariöse Defecte seiner Wand mit der Paukenhöhle, dem Aditus und mit den erkrankten Markräumen des Knochens in Verbindung, der Nerv selbst war von seinem Knie abwärts degenerirt und theils von käsigem Eiter, theils von kernreichem Granulationsgewebe umgeben, in welchem letzterem sich auf einem der Schnitte zwei central verkäste miliare Tuberkel vorfanden. Der Musc. stapedius war zerstört, von seiner Sehne waren noch Reste nachzuweisen. Die Veränderungen im Aditus und im Antrum mastoideum endlich glichen vollständig denjenigen in der Paukenhöhle, der Schmelzungsprocess im Knochen hatte hier seine grösste Intensität an der äusseren und oberen Wand erreicht. Blau.

17.

Vulpius, Zur rhinologischen Casuistik. Ebenda. S. 55.

Patient 51 Jahre alt, mit rechtsseitiger Naseneiterung seit 6 bis 8 Wochen. Starke Schmerzen in der Supraorbitalgegend, Eingenommensein des Kopfes und Erschwerung der geistigen Thätigkeit, mangelhafte Athmung durch die Nase. Bei der Untersuchung zeigte sich das vordere geschwollene Ende der unteren Muschel von oben her bis zum Nasenboden durch eine blassrothe, zähteigige Geschwulst herabgedrückt, welche nach hinten auch in das Cavum retronasale hineinreichte. Auf ihrer nach vorn gewandten Oberfläche ein etwa bohnengrosses Geschwür mit gelblich-weissem Belag. Mangelhafte Durchleuchtbarkeit der rechten Gesichtshälfte. Die Diagnose schwankte

Digitized by Google

zwischen einer schnell wachsenden Neubildung und einem von acuten Entzündungs- und Schwellungserscheinungen begleiteten Empyem der Oberkieferhöhle. Therapeutisch wurde bis zur Entscheidung über den vorzunehmenden operativen Eingriff behufs Reinigung und Desinfection ein Spray von Wasserstoffsuperoxyd verordnet. Danach eine überraschende Besserung, Abgang mehrerer bis wallnussgrosser, käsiger Klumpen, in deren einem sich ein kleiner, scharfkantiger Knochensplitter befand, Rückbildung der Geschwulst, welche sich nur als das stark vergrösserte vordere und hintere Ende der mittleren Nasenmuschel herausstellte. Patient erinnerte sich jetzt, dass ihm 8 bis 10 Tage vor Beginn seines Leidens während des Essens ein Knochenstückchen in die Nase gerathen war; dieses hatte sich an irgend einer Stelle des mittleren Nasenganges festgebohrt und durch seinen Reiz die Entzündungs- und Schwellungserscheinungen hervorgerufen. Das Oberflächengeschwür verdankte einer vorhergegangenen Zangenoperation seine Entstehung. Blau.

18.

Max, Zur Pulverbehandlung des Ohres, Nasenrachenraumes und Kehlkopfes. Wiener med. Wochenschr. 1895. Nr. 36.

Als Bedingung für eine erfolgreiche Behandlung mit pulverförmigen Substanzen bezeichnet Verfasser, dass letztere nur in geringer Menge und in feinst vertheilter Form applicirt werden. An dem von ihm für diesen Zweck construirten Instrumente besteht der Pulverbehälter aus einer Hartgummihülse, welche mit einem kleinen Gummiballon verbunden ist. Um das Hineinfallen des Medicamentes in den Ballon zu verhüten und eine möglichst feine Zerstäubung hervorzubringen, findet sich am Uebergange des Ballons in den Pulverbehälter ein metallenes Rohr eingefügt, dessen unteres Ende frei in den Ballon mündet, während das obere vorn geschlossen und nur seitlich schräg durchbohrt ist. Durch dieses seitliche Austreten des Luftstromes wird das Pulver nicht direct von demselben getroffen, sondern aufgewirbelt und in Form von sehr fein vertheiltem Staube nach aussen befördert. Die verschiedenen Ansatzröhren (darunter auch eine für den Atticus tympanicus) sind an ihrem auf den Pulverbehälter passenden Ende rinnenförmig gestaltet, um ein Aufschaufeln des zu verwendenden Pulvers zu ermöglichen. Eine einmalige Füllung des Behälters genügt für eine grössere Anzahl von Insufflationen. Das Instrument ist käuflich bei Herrn Franz Hajek, Wien IX, Beethovengasse 4. Blau.

19.

Lichtwitz, Die Eiterungen der Nebenhöhlen der Nase und ihre Folgezustände in anderen Körpertheilen. Sammlung zwangloser Abhandlungen aus dem Gebiete der Nasen-, Ohren-, Mund- und Halskrankheiten, herausgegeben von Bresgen. Heft 7.

Die eigenen Erfahrungen des Verfassers erstrecken sich auf 149 Empyemfälle, und zwar: Kieferhöhleneiterungen 86 (doppelseitig

Digitized by Google

16, einseitig 70), Keilbeinhöhleneiterungen 30 (doppelseitig 19, einseitig 11), Stirnhöhleneiterungen 10 (doppelseitig 4, einseitig 6), Siebbeinhöhlenerkrankung 1 (doppelseitig), combinirte Empyeme 22. Von Complicationen wurden die folgenden beobachtet. Nasenhöhle: Atrophie der Schleimhaut der Nasenmuscheln bis zum vollständigen Bilde der Ozäna 13 mal, starke Hypertrophie der Schleimhaut 8 mal, Coryza caseosa 3 mal, kleine Polypen oder Wucherungen im Bereiche des Hiatus semilunaris 12 mal, grössere Schleimpolypen, auch bei einseitiger Sinusaffection meist doppelseitig, 18 mal, Kakosmie in fast einem Drittel der Fälle. Nasenrachenraum und Rachen: Thornwaldt'sche Krankheit, besonders häufig vorgetäuscht durch Stirn- und Keilbeinhöhleneiterungen; Schwellung und Abscessbildung in der Rachen- und den Gaumenmandeln. Augen: Dacryocystitis 3 mal, Exophthalmie 2 mal, Sehnervenatrophie 2 mal, hochgradige Injection der Netzhautvenen und Ungleichheit der Pupillen in je 1 Falle. Ohren: abgelaufene oder frische Otitis media suppurativa 15 mal, subacute Otitis media 7 mal, chronischer Mittelohrkatarrh 14 mal, nervöses Ohrensausen 9 mal, Schwindelerscheinungen 3 mal. Schädel und Gesicht: Kopfschmerz in seinen verschiedenen Formen 51 mal, Trigeminusneuralgie 4 mal, epileptiforme Anfälle mit Verlust des Bewusstseins, hervorgerufen durch Einspritzung in den rechten Sinus sphenoidalis, 1 mal. Gesichtshaut: recidivirendes Erysipelas faciei 5 mal, Ekzem des Naseneingangs, der Ober- und Unterlippe 5 mal, ölige Seborrhöe der Stirn 1 mal, Acne rosacea der Nase und Wangen 5 mal, Erythem mit fliegendem Oedem der Gesichtshaut, besonders nach Einspritzungen von stärkeren antiseptischen Lösungen, 2 mal. Athmungsorgane: acute oder subacute Laryngitis, begleitet eventuell von Verdickung der Stimmbänder oder Parese der Glottisschliesser; vorübergehende bronchopneumonische Vorgänge, den Verdacht der Tuberculose erweckend und wahrscheinlich durch Aspiration von eitrigen Massen aus den oberen Luftwegen hervorgerufen, 7 mal; asthmatische Anfälle 5 mal. Verdauungsorgane: Dyspepsie und Magenerweiterung 4 mal, abwechselnde Diarrhöen und Stuhlverstopfung 3 mal. Herz und Gefässsystem: Verlangsamung der Pulsschläge auf 28—32 in der Minute 1 mal, Phlebitis der unteren Gliedmaassen 2 mal. Nieren-Erkrankungen 2 mal, Gelenkentzündungen und Muskelrheumatismus, vielleicht auf metastatischem Wege hervorgerufen. Allgemeinerkrankungen und psychische Störungen: allgemeine Schwäche und Abmagerung 10 mal, anhaltendes Fieber oder Fieberanfälle 4 mal, Schlaflosigkeit und Schlafsucht je 3 mal, Unvermögen zum Festhalten der Gedanken 2 mal, Cebrasthenie häufig beobachtet, Melancholie 4 mal, Anfälle von plötzlichem Verluste des Bewusstseins mit nachfolgendem Hinterhauptkopfschmerz 1 mal. Die Behandlung bestand in Fällen von Empyem der Oberkieferhöhle meist in deren Eröffnung vom Zahnfortsatze aus, seltener, wenn die Zähne vollkommen gesund waren und keine Zahnlücke bestand, in der Eröffnung von der Fossa canina. Bei Empyem der Stirn- und Keilbeinhöhlen genügte immer die Ausspülung von der Nase aus, eventuell verbunden mit Entfernung eines Theiles oder der

Digitized by Google

ganzen mittleren Muschel oder der Erweiterung der Ausführungsgänge. Nur bei schwerem, mit Fieber und Gehirnerscheinungen einhergehendem Stirnhöhlenempyem sollte man die sofortige Eröffnung von aussen vornehmen. Verfasser bemerkt, dass, wenn es ihm auch nicht immer gelang, die Eiterung zum Stillstand zu bringen, doch die von der Sinuserkrankung abhängigen Complicationen ausnahmslos gebessert und in der überwiegenden Mehrzahl der Fälle gänzlich behoben wurden. Blau.

20.

Koch, Ueber die Einwirkung des Tauchens auf das Gehörorgan. Sonderabdruck aus der Festschrift zur 100jährigen Stiftungsfeier des medicinisch-chirurgischen Friedrich-Wilhelms-Institutes. Berlin 1895.

Nach einer Uebersicht der einschlägigen Literatur berichtet Verfasser über seine eigenen Beobachtungen, welche an 29 Tauchern des Tauchercursus in Wilhelmshaven angestellt worden sind. Es ergab sich hierbei vor Allem, dass die Einwirkung auf das normale Ohr in ihrer Intensität sehr verschieden ausfällt, und dass man hiernach ein tolerantes und ein empfindliches Ohr unterscheiden kann, Verhältnisse, welche bei dem betreffenden Individuum stets während des ganzen Cursus die gleichen bleiben. Ein typischer Fall jeder dieser Gruppen wird mitgetheilt. Die subjectiven Störungen beim Heruntergehen treten zuweilen schon in 2 Meter Tiefe, ausnahmslos aber in 4 Meter Tiefe auf, dieselben äussern sich in einem leichten dumpfen oder schmerzhaften Drucke oder in einem stechenden Schmerze in beiden Ohren, begleitet eventuell von Ohrensausen, sie lassen nach und verschwinden mit Fortsetzung der Uebungen, können aber auch später gelegentlich sich wieder einstellen. Letzterer Umstand spricht gegen die Annahme einer durch die fortgesetzte Einwirkung der comprimirten Luft zu Stande kommenden bleibenden Erweiterung der Tuba. Ist der Taucher auf dem Grunde angelangt, so hört jedes Druckgefühl in den Ohren mit einem Schlage auf. Beim Heraufkommen fehlen Beschwerden ganz oder sie beschränken sich höchstens auf einen leichten Druck, ein leichtes Stechen, etwas Sausen und Klingen; nach dem Tauchen können noch für mehrere Stunden, selten Tage lang, Dumpfheit und Taubsein in beiden oder einem Ohre vorhanden sein. Von objectiven Veränderungen werden nach dem Tauchen beobachtet: vorerst eine auf mechanischem Wege erfolgte Eindrückung, seltener eine Auswärtswölbung, des Trommelfells, begleitet und abhängig von einer Dehnung, welche in nahezu der Hälfte der Fälle bestehen bleibt und an der Shrapnell'schen Membran, wo sie sich am stärksten äussert, mitunter sogar zu der Bildung eines wirklichen Loches Veranlassung giebt; zweitens vasomotorische Störungen, beim toleranten Ohre eine bläulich-gelbe bis stahlblaue Verfarbung des Trommelfells, häufig mit einem leisen Stiche ins Rothe, beim empfindlichen Ohre eine mehr oder weniger starke Trommelfellcongestion und eine blutigseröse Transsudation in die Paukenhöhle mit Bildung rother Blasen hinter dem Trommelfelle; drittens Gehörs-

Digitized by Google

abnahme für die Uhr und Sprache, beim empfindlichen Ohre stärker, als bei dem toleranten hervortretend, besonders deutlich nach den ersten Uebungen, aber stets sich binnen kurzer Zeit in der Weise wieder ausgleichend, dass keine nennenswerthe Beeinträchtigung des Gehörs für die Sprache zurückbleibt. Was des Weiteren die pathologischen Zustände betrifft, welche man bei Tauchern zu beobachten Gelegenheit findet, so beschreibt Verfasser einen Fall von Trommelfellruptur (eine solche kommt wohl nur bei atrophischen Trommelfellen vor, sie kann sowohl infolge des Ueberdruckes von aussen, als von der Paukenhöhle her entstehen), ferner eine typische Form der Mittelohrentzündung, welche daher ihren Ursprung nimmt, dass durch den starken Druck im Nasenrachenraume in oder vor der Tubenmündung sitzender Schleim unter einem Knalle in das Mittelohr geschleudert wird und dann hier die acute Otitis media hervorruft. Dagegen ist die bei den Caissonarbeitern so häufige Erkältungsotitis bei Tauchern nur ausnahmsweise zu constatiren. Blutungen in das Labyrinth oder in die Acusticuscentren, wie sie von Pol bei den Caissonarbeitern beschrieben worden sind, hat Verfasser nicht gesehen, auch ist ihm kein hierher gehöriger Fall aus der Marine bekannt geworden. Wohl aber erwähnt er 4 Beobachtungen, wo die Taucher, nachdem sie schon einige Zeit auf dem Grunde verweilt hatten, plötzlich von heftigen Kopfschmerzen, erschwerter Respiration, Herzklopfen, völliger Energie- und Kraftlosigkeit befallen wurden, und er erklärt diesen Symptomencomplex als in der Mitte stehend zwischen den reinen Perturbationserscheinungen und den als Folge langdauernden Druckes eintretenden Gefässparalysen, wie sie seiner Meinung nach den von Pol geschilderten Hämorrhagien in das Labyrinth und in die Gehörnervencentren ursächlich zu Grunde liegen. Zum Schlusse seiner Arbeit führt Verfasser noch an, dass er bei 5 Individuen mit chronischer Rigidität des schallleitenden Apparates, aber offener Tuba, während der Tauchübungen eine Zunahme des Gehörs für Uhr und Sprache gesehen hat; er bringt diese Besserung in Zusammenhang mit dem starken Drucke und dessen nutritiven Reize und mit der nachher eintretenden serösen Durchfeuchtung. Als praktische Regeln für den Taucherdienst werden die folgenden aufgestellt: 1. Vom Taucherdienst sind auszuschliessen Leute mit organischem Tubenverschluss, sowie mit grossen zarten Narben und hochgradiger Atrophie des Trommelfells. 2. Die Uebungen sind zeitweilig zu unterbrechen bei acuter Tubenschwellung und bei jener Dumpfheit, welche im Verlaufe von Schnupfen und Angina in den Ohren auftritt. Es besteht hier nämlich die Gefahr, dass infectiöses Material in das Mittelohr gepresst wird und hier eine Entzündung hervorruft. 3. Die Uebungen sind ganz aufzugeben, sobald in einem Ohre nach dem Tauchen Sausen und Klingen auftritt, welches sich nach jeder Uebung wiederholt und nicht in einigen Stunden verschwunden ist. 4. Das beste Mittel gegen die Ohrenschmerzen beim Tauchen ist die Schluckbewegung. Ob der Taucher dabei im Sinken anhält oder wieder etwas steigt oder schneller zu sinken verlangt, ist ihm zu überlassen. 5. Verstopfen der Ohren ist vollkommen zwecklos. Blau.

Digitized by Google

21.

Trautmann und *Passow*, Bericht über die Ohrenabtheilung der Kgl. Charité vom 17. November 1893 bis 1. April 1895. Charité-Annalen. XX. Jahrgang. 1895. S. 313.

In dem obigen Zeitraume sind auf der neuerrichteten Abtheilung für Ohrenkranke in der Kgl. Charité 210 Kranke stationär und 148 Kranke ambulatorisch behandelt worden. Das Hauptcontingent der ersteren stellte die acute Otitis media mit 75 und die chronische Mittelohreiterung mit 99 Fällen. Eröffnungen des Antrum mastoideum (mit Blosslegung sämmtlicher Zellen, bezw. Entfernung der ganzen Spitze) wurden in 34 Fällen acuter eitriger Mittelohrentzündung vorgenommen, davon geheilt 22, noch in Behandlung stehend 10, wegen gleichzeitiger Caries des Hammers und Amboss nachträglich der Radicaloperation unterworfen 2. In den Fällen von chronischer Mittelohreiterung wurden 87 Radicaloperationen bei 78 Patienten ausgeführt; geheilt 35, noch in Behandlung 32, ungeheilt 3, aus der Behandlung fortgeblieben 3, gestorben 5. Die Radicaloperation wird jetzt in der Art gemacht, dass die Hautwunde hinter dem Ohre stets offen gelassen und überhaupt auf die Bildung einer persistenten epidermisirten Höhle gestrebt wird. Zu diesem Zwecke wird der membranöse Theil des äusseren Gehörgangs möglichst hoch oben in der Längsaxe bis nach vorn zur Concha und dann von hier aus nach unten gespalten, während derselbe von der vorderen Wand nicht abgelöst werden darf. Der so gebildete Lappen wird in den unteren Winkel der Hautwunde eingenäht, so dass die Epidermis der Haut des unteren Wundwinkels, und zwar nicht nur nach hinten, sondern auch nach vorn, an den untersten Theil der Haut der Ohrmuschel passt. Je tiefer man nach unten einnäht, um so weiter wird die Oeffnung. Der obere Lappen des äusseren Gehörgangs wird antamponirt und legt sich sehr gut an. 10 aus den Fällen von Radicaloperation ausgewählte Krankengeschichten bilden den Schluss der Arbeit. Blau.

22.

Simonin, Contribution à l'étude du lupus pseudo-polypeux des fosses nasales. Revue de laryngologie, d'otologie et de rhinologie. 1895. No. 17.

Unter Anführung einer eigenen Beobachtung beschreibt Verfasser die diagnostischen Merkmale der lupösen Pseudopolypen, welche fast regelmässig von dem Septum narium ausgehen, ein blumenkohlartiges Aussehen und eine sehr morsche Consistenz besitzen, bei Berührung unempfindlich sind, nur schwer bluten und sich auf Cocainapplication nicht zusammenziehen. Die Schleimhaut, auf welcher diese Geschwülste sitzen, bietet eine vollkommen normale Beschaffenheit; bei der mikroskopischen Untersuchung erhält man die charakteristischen Kennzeichen lupös infiltrirten Gewebes. Die Therapie ist eine rein chirurgische und hat in der Abtragung der Tumoren mit der kalten oder noch besser der galvanokaustischen Schlinge, gefolgt von einer energischen Kauterisation des Stielrestes, zu bestehen. Bei Recidiven

Digitized by Google

kann ein Versuch mit Injectionen von Thymol und Guajacol in das Geschwulstgewebe selbst gemacht werden (Thymol 2,0, Guajacol 50,0, Ol. Olivar. ster. 50,0. Einen Cubikcentimeter einzuspritzen).

Blau.

23.

Guichard, Observations sur quelques complications des empyèmes du sinus maxillaire. Ibidem. No. 17.

Die beobachteten Complicationen waren: a) Exophthalmus mit Schwellung des unteren Augenlides, Chemosis am unteren Abschnitte der Conjunctiva bulbi, fast vollständiger Aufhebung des Sehvermögens; das zwischen Bulbus und unterer Orbitalwand ungefähr 3 Cm. tief eingestossene Messer traf auf entblössten Knochen und entleerte einige Tropfen mit Blut gemischten Eiters. b) Starke Schwellung der entsprechenden Gesichtshälfte, besonders der Wangengegend, Röthung und Schwellung des unteren Augenlides, Hyperämie der Conjunctiva. c) Digestionsstörungen, Herzpalpitationen, Schmerzen in der Präcordial- und Lendengegend, grosse Schwäche, dann ein richtiger Anfall von Angina pectoris mit Bewusstlosigkeit, Cheyne-Stokes'schem Athmen und einer zuerst stark verlangsamten, später äusserst beschleunigten Herzthätigkeit. d) Trigeminusneuralgien, Digestionsbeschwerden, Schwindel, hochgradige Nervosität. Mit der Eröffnung des Sinus maxillaris und der Entleerung des in ihm angesammelten Eiters verschwanden bei sämmtlichen Kranken auch alle übrigen Störungen.

Blau.

24.

Claqué, Empyème du sinus maxillaire gauche, infection aigue secondaire des sinus sus-nasaux gauches, accidents meningitiques, mort. Ibidem. No. 17.

Empyem der linken Oberkieferhöhle mit schmerzhafter Schwellung des Knochens, Schmerzen in der Stirnschläfengegend und in der linken Kopfhälfte, Retention des Eiters im mittleren Nasengange wegen starker Schwellung der unteren Muschel. Temperatur 38°. Punktion des Sinus von der Alveole und dem unteren Nasengange, regelmässige Durchspülung. Danach anfängliche Besserung, obgleich die Abendtemperaturen von 38,5° fortdauerten. Dann 4 Tage später Oedem des oberen Augenlides, Dilatation der linken Pupille und schwache Reaction auf Licht, heftiger Schmerz bei Druck auf den inneren Augenwinkel oder beim Zurückdrängen des Bulbus nach hinten, leichter Exophthalmus, beträchtliche Einschränkung der Abductionsbewegungen des Auges, Temperatur 39°, Pulsfrequenz 100, leichte Delirien. In der Annahme, dass die oberen Nebenhöhlen der Nase secundär inficirt worden seien, wurden die Stirnhöhle, die Siebbeinzellen und die Keilbeinhöhle von aussen eröffnet, mit reichlicher Eiterentleerung aus den beiden letzteren. Tod 2 Tage später nach rapider Zunahme der meningitischen Erscheinungen. Keine Section.

Blau.

Digitized by Google

25.

Thomas, Streptococcie, infection générale, otite moyenne suppurée infectieuse, mort. Ibidem. No. 19.

Weibliches Kind von 17 Monaten, erkrankt mit allgemeinem Unwohlsein, Fieber, Halsbeschwerden (wahrscheinlich Tonsillitis sinistra), Anschwellung der Submaxillar- und Cervicaldrüsen auf beiden Seiten. Am 3. Tage linksseitige acute Otitis media purulenta. Fortdauern des hohen Fiebers trotz freien Eiterabflusses aus dem Ohre und trotz Besserung der localen Symptome. Dann Retropharyngealabscess rechterseits, allgemeine Pharyngitis, acute purulente Entzündung der Nasenhöhle und des Nasenrachenraumes, Ausbruch von polymorphen scharlachähnlichen Erythemen an den verschiedensten Körperpartien, Respirationsstörungen, Enteritis pseudomembranacea, zahlreiche metastatische Eiterungen, zum Theil mit Uebergang in Gangrän, pneumonische Infarcte. Der Tod erfolgte am 41. Krankheitstage an einer mit mehrfachen Remissionen verlaufenen Meningitis. Die bacteriologische Untersuchung des Ohreiters hatte vornehmlich Streptokokken, daneben auch den Staphylococcus pyogenes aureus, ergeben. Ver. fasser sieht die ganze Erkrankung von ihrem ersten Beginne als eine Streptokokkeninfection an. Blau.

26.

Fage, Diagnostic bactériologique de l'ozène. Ibidem. No. 19.

Dem von Löwenberg in dem Secrete der Ozaena nachgewiesenen Coccus (Coccobacillus, nach Verfasser Rhinobacillus) wird eine grosse diagnostische Bedeutung zugeschrieben, insofern besagter Mikroorganismus sich hier constant, dagegen bei keiner sonstigen Nasenaffection vorfindet. Derselbe stellt mikroskopisch einen grossen länglichen Coccus dar, von elliptischer Form, gewöhnlich als Diplococcus angeordnet und von einer hellen Kapsel umgeben. Als Färbungsmittel dienen die Anilinfarben, während die Gram'sche Methode versagt. Culturversuche werden am besten auf Gelatine angestellt, doch erscheint hierbei der Coccus kleiner, ohne Kapsel und überhaupt von etwas weniger typischem Aussehen. Bei der Stichcultur bildet er einen Nagel, dessen Kopf platt und von stärker milchiger Färbung ist, als das nach unten ziehende Band, an welchem noch ganz kleine gelbliche Körnchen hängen. Die Strichcultur fällt an ihren Rändern etwas gezackt aus, halbdurchscheinend, milchweiss. Der von den Culturen ausgehende Geruch ist höchst unangenehm und erinnert am ehesten an den von Ramatourkäse. Eine Verwechselung ist mit dem Friedländer'schen Diplococcus möglich, jedoch bildet dieser einen Nagel mit gewölbtem Kopfe, ferner ist die Einwirkung auf sterilisirte Milch verschieden und schützt die Impfung mit dem einen nicht gegen die Infection mit dem anderen Coccus. Eine künstliche Uebertragung der Ozaena auf Thiere vermittelst des Rhinobacillus ist noch nicht gelungen; in das Blut injicirt, erweist sich derselbe als im höchsten Grade giftig. Beiläufig wird der Rhinobacillus in Fällen von Ozaena

Digitized by Google

nicht nur in der Nase, sondern auch im Nasenrachenraume, im Conjunctivalsacke und in der Trachea angetroffen, und seine Toxine können möglicher Weise auch in die allgemeine Circulation übergehen.

Blau.

27.

Renaud, Deux cas de corps étrangers du nez. Ibidem. No. 20.

1. Der 9 Jahre alte Patient bot alle Symptome eines beginnenden Typhus: Epistaxis, Stuhlverstopfung, Abgeschlagenheit, Fieber (39°), Gargouillement in der Ileocöcalgegend. Nach Anwendung eines leichten Abführmittels geringe Besserung. Wegen fortdauernder Epistaxis wurde die Nasenhöhle untersucht und in ihr ein Fremdkörper gefunden, wie sich nach der Extraction herausstellte, ein Stiefelknopf. Unmittelbare Besserung, nach 2 Tagen vollständiges Wohlbefinden. — 2. Kirschkern in der Nasenhöhle eines 17jährigen Schülers, welcher seit 7 Jahren eine Ozaena vorgetäuscht hatte. Letztere war mit den verschiedensten Mitteln behandelt worden, doch hatte es keiner der Aerzte für nöthig gehalten, eine locale Untersuchung vorzunehmen.

Blau.

28.

Politzer, Des changements pathologiques du labyrinthe. Ibidem. No. 21.

Verfasser bespricht kurz die Hyperämie des Labyrinths, die Blutungen in dasselbe, die verschiedenen Formen der Entzündung (primäre Otitis interna, secundäre Entzündung bei Scharlach, Diphtherie, Masern, Meningitis cerebrospinalis, chronischen Paukenhöhleneiterungen, Compression der Gefässe im inneren Gehörgange, Leukämie, Syphilis, Tuberculose), ferner die primären Erkrankungen der knöchernen Labyrinthkapsel und die Depression der Membrana Reissneri bei erhöhtem intracraniellem Drucke. Neues wird in der Arbeit nicht beigebracht. Bemerkenswerth ist, dass trotz der Untersuchungen von Eichler Verfasser einen Zusammenhang der Labyrinthcirculation mit derjenigen in der Paukenhöhle durch Blut- und Lymphgefässe, welche das Promontorium perforiren, aufrecht erhält, und dass er daraus die von ihm beobachtete häufige Antheilnahme des Labyrinths an den Entzündungsprocessen in der Paukenhöhle, besonders den chronischen Eiterungen, sei es in Gestalt von Blutungen oder von direct entzündlichen Veränderungen, ableitet.

Blau.

29.

Mourc, Angiome caverneux de l'oreille. Ibidem. No. 23.

Die 47 Jahre alte Patientin hatte häufig an Kopfcongestionen gelitten mit Spannungsgefühl und Klopfen im rechten Ohre. Nach-

Digitized by Google

dem sie sich wegen Juckens mit einer Nadel hierselbst gekratzt hatte, geringer eitriger Ausfluss. Einige Monate später fing das Ohr tropfenweise zu bluten an, dann in der Folge 3mal eine stärkere Hämorrhagie. Die Untersuchung ergab einen über erbsengrossen rundlichen, glatten und rosa gefärbten, nicht pulsirenden Tumor, welcher mit einem ziemlich breiten Stiele von der hinteren unteren Paukenhöhlenwand zu entspringen schien. Entfernung mit der Wilde'schen Schlinge, ziemlich starke, indessen durch Warmwasserinjectionen zu stillende Blutung; die Geschwulst war nach ihrer Extraction wie zusammengefallen und zeigte im Innern eine Art von Hohlraum. Ungefähr 1 Jahr später Recidiv, wieder durch eine spontane Blutung angezeigt. Verfasser, welcher jetzt die Kranke zu sehen Gelegenheit hatte, constatirte am Eingange des Meatus einen dunkelrothen Tumor von der Gestalt eines Getreidekorns und darunter eine zweite kuglige, glatte, grauröthliche Geschwulst, deren Stiel nach innen in den Gehörgang gegen die obere oder hintere obere Wand der Paukenhöhle zog. Der Extraction folgte dieses Mal eine so profuse Hämorrhagie, dass Verfasser ein grosses Gefäss oder ein Aneurysma der Jugularvene eröffnet zu haben fürchtete. Tamponade des Gehörgangs durch 5 Tage; während dieser Zeit Empfindlichkeit des Ohres auf Druck, Schwellung und leichte Blaufärbung der Wange und besonders der Temporalgegend. Die Geschwulst, welche ihren Ansatz an der hinteren oberen Paukenhöhlenwand genommen hatte, charakterisirte sich histologisch als ein cavernöses Angiom mit fibrösen Partien. Dieselbe besass eine centrale Höhlung, in welche man ohne Schwierigkeit eine kleine Haselnuss hätte hineinlegen können. Nach aussen war sie von einem geschichteten Plattenepithel mit darunter befindlichem Rete Malpighi und stellenweise deutlich entwickelten Papillen bekleidet. Dann folgte eine dünne Bindegewebslage, und an diese schlossen sich zum Theil längliche und unregelmässig gelagerte Inseln von dichtem Bindegewebe, zum Theil ein ausgesprochen cavernöses Gewebe. Die innere grosse Höhlung besass keine eigene Grenzschicht, sondern ihre wie zerfetzten Wandungen wurden von den auch sonst die äussere Hülle der Geschwulst zusammensetzenden Gewebstheilen gebildet. An ihrer Ansatzstelle bestand die Geschwulst aus dichten, in der Längsaxe verlaufenden Bindegewebszügen. Blau.

30.

Roaldès, Note préliminaire sur quelques-unes des particularités du nègre en otologie. Ibidem. No. 24.

Die Ohrmuschel des Negers ist kleiner, fleischiger, in ihrer Formation weniger zierlich, sie liegt dem Schädel dichter an, das Ohrläppchen ist adhärent. Der äussere Gehörgang erscheint weiter und mehr gerade nach innen ziehend und gestattet infolgedessen einen leichteren Ueberblick über das Trommelfell, welches seinerseits ausser einer geringeren Deutlichkeit der Lichtreflexe und einer schwächeren Transparenz keine besonderen Abweichungen darbietet. Die Gehör-

Digitized by Google

gangswände können beim schwärzesten Neger fast frei von Pigment sein. In Bezug auf das Mittelohr des Negers wissen wir nur, dass der schwächer entwickelte Warzenfortsatz eine sehr harte compacte knöcherne Rinde, ein kleines Antrum und weniger entwickelte Zellen besitzt. Nase und Nasenrachenraum zeichnen sich durch ihre Geräumigkeit aus. In pathologischer Hinsicht wird für die Ohrmuschel die Häufigkeit der Keloidgeschwülste und deren leichtes Recidiviren nach der Exstirpation, dagegen das seltenere Vorkommen des Ekzems und des Epithelioms hervorgehoben. Die Gehörgangsaffectionen zeigen in ihrer Frequenz gegenüber dem Weissen keine wesentlichen Unterschiede. Wohl aber machen sich solche sehr wichtiger Art beim Mittelohre bemerkbar, insofern alle diejenigen Erkrankungen, welche auf Undurchgängigkeit der Nase, Rhinitis, Nasenrachen- und Tubenkatarrh zurückzuführen sind, bei der schwarzen Rasse bei Weitem weniger oft zur Beobachtung gelangen. Daher die relative Seltenheit der acuten und subacuten Otitis media, das seltene Vorkommen der Paukenhöhlensklerose (wenngleich Verfasser das von Murrell behauptete gänzliche Fehlen dieser Affection beim Neger nicht zugeben kann), überhaupt die geringe Zahl von Tauben (auch im höheren Lebensalter) unter der schwarzen Rasse. Desgleichen scheint die bei den Negerkindern sogar ziemlich häufige acute Otitis media purulenta weit weniger oft, als wir es zu sehen gewohnt sind, den chronischen Charakter anzunehmen; die Folgezustände der chronischen Paukenhöhleneiterungen, Granulationen, Polypen, Caries und Nekrose, Verkalkungen oder Adhärenzen des Trommelfells, Zerstörung desselben, persistente Perforationen, Perforation der Membrana flaccida Shrapnelli, Cholesteatom, sind dem Verfasser bei Negern nur ausnahmsweise oder gar nicht zur Beobachtung gekommen. Die Zahl der Taubstummen stellt sich unter der weissen Rasse als nahezu doppelt so gross heraus, wie unter der schwarzen Rasse. Aller Wahrscheinlichkeit nach, so resumirt Verfasser, sind die Besonderheiten, welche der Neger in Bezug auf die Erkrankungen des Gehörorgans aufweist, anatomischen Eigenthümlichkeiten zuzuschreiben, als welche in erster Linie die Geräumigkeit der Nasenhöhle, des Nasenrachenraumes und vermuthlich auch der Paukenhöhle zu nennen sind. Blau.

31.

Lermoyez, Helme et Barbier, Un cas d'amygdalite chronique colibacillaire. Annales des maladies de l'oreille, du larynx, du nez et du pharynx. 1894. No. 8.

Die Folgerungen, welche die Verfasser aus ihrer Beobachtung ziehen, sind: Es giebt eine Form von chronischer Amygdalitis, welche sich sowohl in klinischer, als bakteriologischer Hinsicht bestimmt von den sonst bekannten Mandelaffectionen unterscheidet. Klinisch charakterisirt sie sich: 1. Durch ihren chronischen Verlauf, allerdings mit einem sehr kurzen acuten Anfangsstadium. 2. Durch ihre grosse Hartnäckigkeit, indem sie sämmtlichen therapeutischen Maassnahmen,

Digitized by Google

welche bei der Angina gebräuchlich sind, widerstand und nur durch die Excision der Mandeln geheilt werden konnte. 3. Durch die geringe Intensität der localen Symptome, welche sich höchstens auf gelegentliche leichte Schlingbeschwerden beschränken. 4. Durch die im Gegensatze hierzu verhältnissmässig starke Beeinträchtigung des Allgemeinbefindens, besonders mit Rücksicht auf die Verdauungsorgane; die bezüglichen Störungen verschwinden sofort mit Reinigung der Krypten, um sich mit der Wiederansammlung des Exsudates von Neuem einzustellen. 5. Durch das charakteristische Aussehen: kleine, mattweisse Pünktchen von halbweicher Consistenz, welche aus den Krypten hervorragen, gewöhnlich die dazwischenliegende, nur leicht geröthete Mandelsubstanz intact lassen, jedoch auch confluiren können und dann eine dichte resistente, aber nur wenig festhaftende Pseudomembran bilden, bei deren Ablösung die Schleimhaut nicht blutet und überhaupt hiernach keine Veränderungen aufweist. 6. Durch die Integrität der Umgebung der Mandeln und des Pharynx. 7. Durch das Fehlen von Drüsenschwellungen. Bei der bacteriologischen Untersuchung findet man als einzige Mikroorganismen das Bacterium coli, und zwar nicht nur in den Culturen, sondern auch auf Schnitten des Mandelgewebes. Indessen unterscheidet sich dieses Bacterium coli von dem gewöhnlichen Typus dadurch, dass es nicht die Indolreaction giebt, und dass es die Lactose nicht in sehr lebhafte Gährung versetzt. Die beschriebene Affection ist vermuthlich angesichts der Ubiquität des Bacterium coli und seines häufigen Vorkommens in der Mundhöhle gesunder Individuen nicht so überaus selten, eine Verwechselung mit der durch den Leptothrix erzeugten Pharyngomykose ist leicht möglich und nur mit Hülfe der bacteriologischen Untersuchung zu vermeiden. Blau.

32.

Sokoławski, Eine ungewöhnliche Form von primärer Pharynxtuberculose. Gazeta lekarska. 1895. Nr. 5.

In der Sitzung vom 15. Januar 1895 der ärztlichen Gesellschaft in Warschau stellte Verfasser einen 40jährigen Mann vor, bei dem er Pemphigus der Schleimhaut des Pharynx und des Larynx in Verdacht hatte. Seit einigen Monaten empfand Patient ein unangenehmes Gefühl im Pharynx, später traten Schlingbeschwerden auf. Husten unbedeutend, schleimiges Sputum ohne Koch'sche Bacillen. Sonst allgemeines Wohlbefinden. In den Lungen keine deutlichen Veränderungen. Im Pharynx zahlreiche kleine, erbsen- bis bohnengrosse, an der Schleimhaut fest anhaftende, weisse Flecke. Epiglottis bedeutend infiltrirt, aufgelockert, ohne Belag, Stimmbänder unverändert. Bei der weiteren Beobachtung zeigte sich Zerfall dieser Beläge, Entstehung kleiner Geschwürchen, in deren Inhalt Tukerkelbacillen nachgewiesen werden konnten. So entpuppte sich also der dunkle Process als eine primäre Pharynxtuberculose mit atypischem Verlaufe, die auffiel durch die Entstehung weisser, durch 2 Monate in ihrer ursprünglichen Form verbleibender Beläge. Spira.

Digitized by Google

33.

R. Jasiński und *K. Orzeł* (Warschau), Eine neue Methode der Atticoantrotomie. Beitrag zur Schädelchirurgie. Ebenda. Nr. 4 u. 5.

Da die bisherigen Methoden der Operationen am Atticus tympanicus sich als „sehr schwer" erwiesen, beschlossen Verfasser auf Grund genauer topographischer Studien der betreffenden anatomischen Verhältnisse, eine von technischen Gefahren freie und einfachere Operationsmethode aufzusuchen. Die von ihnen an der Leiche erprobte Methode wurde nur für solche Fälle erdacht, bei denen der Krankheitsherd an und für sich den Zutritt zu sich nicht erleichtert, wie z. B. bei frühzeitig diagnosticirter Tuberculose des Mittelohres, wo eventuell hinter Polypen tiefe Caries oder Cholesteatome sich bergen.

Nach einer Beschreibung der anatomischen Verhältnisse nach der Darstellung von Chipault (chirurgie opératoire du système nerveux. Paris 1894) theilen Verfasser zunächst ihre Methode der Antrotomie mit: Hautschnitt hinter dem Muschelansatze nach Duplay und Poirier, Ablösung des Periostes und Blosslegung des Trigonum retromeaticum, welches zwischen Crista verticomastoidea, Crista supramastoidea und Spina suprameatica liegt. Hier folgt dann die Trepanation am besten mit dem Collin'schen Perforator.

Indicirt ist diese Operation besonders in Fällen, wo noch keine deutlichen Symptome einer Mastoidaffection vorliegen, jedoch Eiterretention im Ohre vorhanden ist, oder die Untersuchung mit dem Otoskope Erscheinungen zu Tage fördert, welche beweisen, dass der entzündliche Process sich nicht auf die Paukenhöhle beschränkt. Durch diese Methode wird eine unbeabsichtigte Verletzung des Sinus lat. oder der Canal. semicirculares verhütet.

Antro-atticotomie. Besprechung der Stacke'schen Operationsmethode und ihrer Nachtheile, besonders der Schwierigkeit, bei derselben Verletzungen zu vermeiden. Die von den Verfassern nach vielen Versuchen an der Leiche ausgearbeitete Methode besteht in:

1. Hautschnitt nach Duplay 1 Cm. hinter dem Muschelansatze.
2. Ablösung des Periostes am Proc. mast. und an der hinteren oberen Wand des äusseren Gehörgangs bis zur Membrana tympani.
3. Abziehung der Ohrmuschel sammt diesem Periost nach vorn unten.
4. Atticuseröffnung. Mit der 1 Cm. weiten Krone des in den Gehörgang eingeführten und senkrecht gegen die Sagittalebene aufgestellten Collin'schen Perforators wird die hintere obere Gehörgangswand 1 Cm. tief trepanirt.
5. Antrumeröffnung. Derselbe Perforator wird auf das Trigonum retromeaticum so gestellt, dass die Hälfte des Umfangs der Krone des Perforators in den bereits durch die erste Trepanation entstandenen Kreis fällt, d. h. dass das Centrum des zweiten zu erzeugenden Kreises $^1/_2$ Radius von der Peripherie des ersten Kreises entfernt sei, und damit mehr oder weniger 1 Cm. tief trepanirt. So erhält man eine den Atticus, Aditus ad antrum und Antrum umfassende, leicht zugängliche und übersichtliche Höhle. Hammer und Amboss können

Digitized by Google

jetzt leicht entfernt werden. Keine Gefahr der Verletzung des Steigbügels oder des Facialis. Die ganze Operation dauert einige Minuten. Bei Kindern wird eine um die Hälfte kleinere Krone verwendet, und dauert die Operation 2 Minuten. Diese Operation verursachte nie unwillkürliche Verletzungen und ergab immer eine reine, glatte, allen Anforderungen entsprechende Wunde. Zahlreiche Präparate verschafften überdies den Verfassern die Ueberzeugung, dass diese Methode leicht ist und stabile, gleichartige, immer befriedigende Resultate ergiebt.

Spira.

34.

Baurowicz, Ueber die Aetiologie des chronischen atrophischen Nasenkatarrhs. Przegląd lekarski. 1895. Nr. 46—49.

Nach ausführlicher Darlegung der in der Literatur über die Ursache dieser Krankheit, wie insbesondere über die Ursache des Fötor bei Ozaena niedergelegten differirenden Ansichten theilt Verfasser seine eigenen, zur Aufklärung dieser Frage ausgeführten Untersuchungen und deren Resultate mit. Untersucht wurde das normale Nasensecret von 10 Fällen, pathologisches Secret von 40 Fällen, darunter von 7 mit Rhinit. chronica atrophica foetida und von 8 mit Rhinit. chron. atrophica. In allen letzteren 15 Fällen fand Verfasser einen Kapselbacillus mit denselben Eigenschaften, wie der von Loewenberg beschriebene und von ihm „le microbe de l'ozène" benannte und wie Abel's Bacillus mucosus ozaenae, dessen morphologische und biologische Eigenschaften ausführlich beschrieben werden. Da sich dieser Bacillus in keinen der übrigen untersuchten 35 Fällen fand, so ist es klar, dass seine Anwesenheit im Nasensecrete in einem gewissen Causalnexus mit den atrophischen Veränderungen in der Nase stehen muss. Ausserdem fand Verfasser in seinen 7 Fällen mit Ozaena 6 mal fötide Bacterien in zwei Gattungen. Es ist demnach wahrscheinlich, dass diese Bacterien bei Ozaena eine gewisse Rolle spielen, und in ihnen vielleicht die Ursache des eigenartigen Fötor zu suchen ist. Doch konnte Verfasser keine bestimmte charakteristische, in allen Fällen von Ozaena anwesende Bacterie auffinden.

Weder morphologisch, noch auf dem Wege der Cultur und der Impfung konnte Verfasser ein wesentliches Unterscheidungsmerkmal zwischen dem Loewenberg'schen Kapselbacillus und dem bei Sklerom vorkommenden auffinden, so ausserordentlich ähnlich sind beide einander.

Mit Rücksicht auf das constante Vorkommen dieses Kapselbacillus bei dem chronischen atrophischen Nasenkatarrh schlägt Verfasser für ihn die Benennung: „Bacillus capseolatus rhinitidis atrophicae" vor.

Zum Schlusse theilt Verfasser 2 Versuche mit, die er durch Uebertragung dieses Bacillus auf Rhinosklerom vorgenommen hat, die aber derzeit noch zu keinem endgültigen Resultate geführt haben.

Spira.

Digitized by Google

35.

Leopold Haim (Krakau), Angina scarlatinosa. Ebenda. Nr. 38.

Im Verlaufe von Scharlach tritt Angina in zwei Formen auf, und zwar 1. als Angina catarrhalis (gewöhnliche katarrhalische Rachenentzündung) und 2. als Angina necrotica, früher fälschlich „Diphtheria scarlatinosa" genannt. Diese ist zwar der echten Diphtherie sehr ähnlich, unterscheidet sich jedoch von derselben sowohl in klinischer, als auch in bacteriologischer Beziehung. Denn die Angina necrotica tritt 1. auf am häufigsten an den Mandeln, ferner an den Seiten der Uvula und an den Gaumenbögen; in Larynx und Trachea sind dabei keine Veränderungen vorhanden; 2) hat nie Lähmungen oder diesen ähnliche Zustände zur Folge, und 3) was das Wichtigste, besitzt keine Löffler'schen Bacillen.

Es kommt auch vor, dass neben Scharlach echte Diphtherie besteht, und gehören solche Fälle zu den sehr schweren.

Die vom Verfasser im Institute des Prof. Bujwid ausgeführten bacteriologischen Untersuchungen ergaben, dass die Fälle von Angina catarrhalis eine mehr gleichförmige Infection darstellen, wo Staphylokokken (seltener Streptokokken) überwiegen, während die Fälle von Angina necrotica auf einer Mischinfection beruhen, da neben Staphylokokken auch reichlich Streptokokken vorhanden sind. Klinische Beobachtungen constatirten, dass Scharlach in Verbindung mit Angina necrotica viel schwerer verläuft, als in Verbindung mit Angina catarrhalis. Zum bösartigen Verlaufe der Krankheit tragen hauptsächlich Streptokokken bei. Spira.

36.

Z. Dmuchowski (Warschau), Beitrag zur Aetiologie und pathologischen Anatomie der entzündlichen Processe im Cavum Highmori. Pam. Tow. lek. 1894.

Im anatomischen Theile betrachtet Verfasser das Cav. Highmori nicht als eine Pyramide, nur als ein unregelmässiges Sechseck mit oberer, unterer, vorderer, äusserer und innerer Wand. Das submucöse Bindegewebe fand er im Gegensatze zu Anderen immer einfach; ebenso konnte er in den Drüsen desselben und in deren Zellen nicht zwei verschiedene Typen beobachten, sondern hält sie für gleichartig nur in verschiedenen Stadien der physiologischen Function. — Auf Grund von 150 secirten Fällen, von denen ein Theil auch bacteriologisch untersucht wurde, theilt Verfasser die sich dort abspielenden entzündlichen Processe ein in:

1. acute katarrhalische Entzündung;
2. in chronisch katarrhalische Entzündung und ihre Folgen: a) Cysten, b) Polypen, c) Osteome, d) Hydrops inflammatorius;
3. Eitrige Entzündung: a) acute, b) chronische;
4. diphtheritische Entzündung;
5. specifische Entzündungen: a) syphilitische, b) tuberculöse.

Alle diese Formen werden ausführlich beschrieben und besprochen.

Digitized by Google

Bezüglich der Aetiologie werden die katarrhalischen und eitrigen Entzündungen des Cav. Highmori eingetheilt in entstandene

1. durch unmittelbare Verletzung der Cavumwände;

2. durch pathologische Processe in der Nase: a) acute und chronisch-katarrhalische Entzündungen, b) Verschluss des Foramen maxillare, c) Nasenpolypen, d) eitrige und diphtheritische Entzündungen, e) Ozaena;

3. durch pathologische Processe in den Zähnen und im Processus alveolaris: a) Zahncaries, b) nicht eitrige und c) eitrige Periostitis, d) Zahncysten;

4. durch pathologische, im Oberkiefer sich entwickelnde Processe: a) Tuberculose, b) Syphilis, c) Neubildungen.

Von Parasiten wurden gefunden, 3 mal Staphyloc. pyog. aur., 10 mal Bac. pyogen. foet., 3 mal Streptoc. pyogen., 2 mal Pneumoc. Friedländer und 1 mal Bac. pyocyan.

Ein Fall des Verfassers liefert den Beweis, dass der Naseninhalt leicht in die Highmorshöhle gelangen kann, woraus folgt, dass, wenn er inficirt ist, auch hier einen Infectionsprocess hervorrufen kann.

Spira.

37.

Szumlanski, Missbildung beider Ohren. Gazeta lekarska. 1895. Nr. 1.

In der Sitzung vom 4. December 1894 der Gesellschaft der Aerzte in Warschau stellte Verfasser einen 7jährigen Knaben mit Deformirung beider Ohrmuscheln und Verwachsung der Gehörgänge vor. An der Stelle der Muscheln fanden sich unförmliche, in ihrer ganzen Länge angewachsene Hautwulste; im unteren Theile und nach vorn fanden sich auf jeder Seite eine kleine Vertiefung in der Haut, in welche eine sehr dünne Sonde 1—2 Mm. tief eingeführt werden konnte. Diese Abnormität mit der gleichzeitig vorhandenen queren Furche unterhalb der rechten Orbita legt den Gedanken nahe, dass die den Schädel umgebende und comprimirende Nabelschnur wahrscheinlich die Ursache der Missbildung war; doch fehlten in dieser Beziehung sichere Angaben. Nur so viel war sicher, dass das Kind so geboren wurde und niemals gehört hat. Dr. Jawurek machte eine Probeoperation, indem er die Stellen der Vertiefungen, welche den äusseren Ohröffnungen entsprachen, einschnitt, um eine künstliche Oeffnung zu erzeugen. Die Probe misslang, doch schien es, als ob Patient, während die Oeffnungen bestanden, etwas hörte und einige Ausdrücke lernte. Mit Rücksicht darauf wurde beschlossen, durch eine plastische Operation den Versuch zunächst an einer Seite zu wiederholen. Gegenwärtig ist Patient vollständig taub, spricht nichts, und auch bei Stimmgabelprüfungen wird durch nichts ein Gehörseindruck verrathen.

Spira.

Digitized by Google

38.

Baurowicz, Primäre Tuberculose der Nasenschleimhaut. Przegląd lekarski. 1895. Nr. 24 u. 25.

Diese Krankheit tritt in zwei Formen, richtiger Stadien, auf. Für beide ist charakteristisch die Beschränkung der pathologischen Veränderungen auf die knorplige Nasenscheidewand. Die erste Form wird dargestellt durch einen unebenen, späterhin leicht blutenden, von normaler Schleimhaut bedeckten Knoten von elastischer Consistenz, der lange bestehen kann, bis er durch Zerfall in die zweite Form übergeht, welche von Geschwüren mit infiltrirtem Grunde und wuchernden Rändern gebildet wird. Der Verlauf ist sehr langsam und führt nur selten zur Zerstörung der knöchernen Nasenscheidewand und Einknickung des Nasenrückens.

Die Differentialdiagnose kann sehr erschwert sein, da es nicht immer möglich ist, unter dem Mikroskope das typische Bild der tuberculösen Infiltration — Granulationsgewebe, Knötchen und Riesenzellen — zur Beobachtung zu bekommen, und der Nachweis der Tuberkelbacillen hier nur selten möglich ist. Man ist also oft nur auf die klinische Erfahrung angewiesen: Schleimpolypen, Fibrome und polypöse Hypertrophie der Nasenschleimhaut unterscheiden sich durch Localisation, Consistenz, schnelle Heilung nach der Excision u. s. w. von der in Rede stehenden Krankheit. Ebenso kann auch Perichondritis und Haematoma septi leicht ausgeschlossen werden. Syphilis unterscheidet sich durch ein flaches, breites, in die Umgebung greifendes Infiltrat, resp. durch ein rundes, scharfrandiges und tiefgreifendes Geschwür neben gleichzeitigen Veränderungen im Pharynx. Bei Lupus fehlten nie in der Umgebung Knötchen oder charakteristische Substanzverluste.

Die Behandlung muss radical sein. Mit Messer oder scharfem Löffel und nachträglich mit Milchsäure oder Galvanokauter kommt man oft dann auch erst nach mehrfachen Proceduren zum Ziele.

Liegt eine geheilte Perforation im Septum nasi vor, so lässt sich als Ursache künstlicher (chirurgischer) Durchbruch mit Hülfe der Anamnese Perichondritis idiopathica und Ulcus perforans septi wegen ihrer äussersten Seltenheit meist ausschliessen, während bei Syphilis der Defect gewöhnlich auf das knöcherne Septum übergeht, und sich überdies in der Umgebung strahlige Narben und auch an anderen Stellen der Schleimhaut in der Haut Narben vorfinden. Spira.

39.

Frankowski (Charkow), Ueber die Beziehungen zwischen Angina follicularis s. lacunaris epidemica acuta und Diphtherie-epidemie. Medycyna. 1895. Nr. 8.

Verfasser bestätigt die Behauptung Sędziak's, dass die sogenannte Angina follicularis, richtiger Tonsillitis lacunaris, klinisch und ätiologisch eine selbständige Krankheit sui generis bildet, welche mit der eigentlichen Diphtheritis nichts gemeinsam hat, und führt zur

Digitized by Google

Bekräftigung dieser Ansicht seine Beobachtungen über den klinischen Verlauf dieser Krankheiten an, die er schliesslich in folgender Weise resumirt:

1. Das successive Verschwinden der Peritonsillitis abscedens und der Angina faucium catarrhalis und das häufigere Auftreten der Angina foll. epid. darf als untrügliches Zeichen einer sich nähernden Diphtheritisepidemie gelten, und umgekehrt zeigt das Wiedererwachen der beiden ersteren Krankheiten das Erlöschen der letzteren an.

2. Kranke an Angina foll. ep. unterliegen nicht der Diphtherie, und umgekehrt bleiben Diphtheritiskranke von der Angina foll. epid. verschont. Diese beiden Krankheiten scheinen sich gegenseitig auszuschliessen.

3. Für Kranke an Angina foll. epid. ist jede antidiphtheritische Schutzimpfung überflüssig, da die Angina selbst quasi ein Schutzmittel gegen Diphtherie abgiebt.

4. Bei Angina foll. epid. besteht keine Mortalität, während diese bei Diphtheritis manchmal sehr bedeutend ist und hauptsächlich von der Natur der Epidemie und von anderen noch näher zu untersuchenden Bedingungen abhängt. Spira.

40.

Logucki (Warschau), Beitrag zur Aetiologie der Peritonsillitis acuta purulenta. Gazeta lekarska. 1895. Nr. 42.

Auf Grund von 11 mitgetheilten, bacteriologisch untersuchten und einer ganzen Reihe klinisch beobachteter Fälle von peritonsillitischem Abscess gelangt Verfasser zu folgenden Schlüssen:

1. Der peritonsillare Abscess ist gewöhnlich ein secundäres Leiden und wird meist bei Leuten beobachtet, die schon oft an Tonsillitis acuta erkrankt waren. Nach Tonsillitis bleiben nämlich oft Verwachsungen der Mandeloberfläche mit den Gaumenbögen zurück, infolgedessen bei der nächsten Entzündung das Secret aus den Krypten nicht austreten kann, das peritonsillitische Gewebe reizt und ihre Entzündung hervorruft.

2. Die nur im Eiter gefundene Anwesenheit der pyogenen Parasiten, Streptokokken und Staphylokokken erklärt sich sehr leicht daraus, dass selbst bei Gesunden sich oft in den Mandelkrypten zahlreiche Mikroorganismen vorfinden, unter welchen Strepto- und Staphylokokken bei Tonsillenerkrankungen eine wichtige Rolle spielen.

3. In den ersten Tagen der Erkrankung fanden sich im Eiter überwiegend Streptokokken, etwas später Strepto- und Staphylokokken und in länger dauernden Processen überwiegend Staphylokokken. Aus diesem Factum des Ueberwucherns der Strepto- durch die Staphylokokken kann man sich vielleicht den Umstand erklären, dass diese Krankheit, die in ihren ersten Stadien oft einen so schweren und drohenden Charakter annimmt, später nach Eröffnung des Abscesses in der grossen Mehrzahl der Fälle günstig abläuft ohne ernste Folgen. Spira.

Digitized by Google

41.

Lubliner (Warschau), Der blutende Polyp der Nasenscheidewand. Medycyna. 1895. Nr. 3.

Nach der Beschreibung und Besprechung des blutenden Nasenpolypen gelangt Verfasser zu dem Schlusse, dass derselbe eine Neubildung von dem Typus eines blutreichen Fibroms darstellt, welche mit Rücksicht auf die Stelle, an der sie sich gewöhnlich entwickelt — vorderer unterer Theil des Septum locus Kiesselbachi — und auf die ihn begleitenden klinischen Symptome von anderen in der Nase vorkommenden Neubildungsprocessen unterschieden zu werden verdient. Der fast plötzliche Beginn der Krankheit und ihr Verlauf, der mit dem Verlaufe hypertrophischer Processe an anderen Stellen der Nasenschleimhaut nichts Aehnliches hat, sprechen für diese Ansicht.

Spira.

Fach- und Personalnachrichten.

Dem Privatdocenten in der medicinischen Facultät der Universität zu Halle Dr. Hugo Hessler ist das Pradicat „Professor" beigelegt worden.

68. Versammlung deutscher Naturforscher und Aerzte in Frankfurt a. M. vom 21.—26. September 1896.

Die vereinigten Sectionen für Otologie, Laryngologie und Rhinologie beabsichtigen in gleicher Weise, wie eine Anzahl anderer Sectionen, eine fachwissenschaftliche Ausstellung während der Dauer der Naturforscherversammlung zu veranstalten. Dieselbe soll neuere Instrumente, Apparate, Präparate und elektrische Einrichtungen umfassen. Diejenigen Herren Collegen, welche beabsichtigen, diese Ausstellung zu beschicken, werden gebeten, ihre Anmeldungen mit näherer Bezeichnung der Ausstellungsgegenstände an Einen der Unterzeichneten bis spätestens den 15. August gelangen zu lassen. Weitere Mittheilungen werden den betr. Herren auf ihre Anmeldungen hin zugehen.

Frankfurt a. M., im Juni 1896.

Dr. H. Eulenstein, Bleichstrasse 31.

Dr. B. Lachmann, Neue Mainzerstrasse 76.

Digitized by Google

Einladung
zur
68. Versammlung deutscher Naturforscher und Aerzte in Frankfurt a. M.
21. bis 26. September 1896.

Nachdem im vorigen Jahre in Lübeck einstimmig Frankfurt a. M. als Ort für die diesjährige Versammlung gewählt worden ist, haben die Unterzeichneten auf Aufforderung des Herrn Oberbürgermeisters und des Vorstandes der Gesellschaft das ehrenvolle Amt der Geschäftsführer gern und freudig übernommen. Schien doch die Wahl Frankfurts mit seiner glücklichen, centralen Lage an den Hauptverkehrsstrassen unseres deutschen Vaterlandes, mit seinen reichen geschichtlichen Erinnerungen und seiner an der Entwicklung der Wissenschaften den regsten Antheil nehmenden Bürgerschaft eine sichere Gewähr für den würdigen Empfang und erfolgreichen Verlauf unserer Versammlung zu bieten.

Das wohlwollende Entgegenkommen der städtischen und staatlichen Behörden und die freudige Mitarbeit aller betheiligten Kreise Frankfurts haben uns während der bisherigen Vorbereitungen andauernd in der Hoffnung auf ein gutes Gelingen der Versammlung unterstützt, und mit Genugthuung weisen wir heute auf die ungewöhnlich grosse Anzahl von Vorträgen hin, die wir in dem nachstehenden Verzeichnisse der Abtheilungen zur Ankündigung bringen können.

So laden wir denn im Namen unserer hiesigen Fachgenossen und der gesammten Bürgerschaft Frankfurts alle deutschen Naturforscher und Aerzte und alle ausländischen Freunde der deutschen Forschung herzlichst ein, an der Versammlung theilzunehmen und mit ihr Einkehr zu halten in der alten Kaiserstadt am Main.

Allgemeine Tagesordnung.

Sonntag, den 20. September:

Morgens 10 Uhr: Sitzung des Vorstandes der Gesellschaft deutscher Naturforscher und Aerzte im grossen Conferenzzimmer des Hauptpersonenbahnhofs (Nordflügel).

Morgens 11 Uhr: Grundsteinlegung des Denkmals Samuel Thomas von Soemmerrings.

Mittags 12 Uhr: Sitzung des wissenschaftlichen Ausschusses im grossen Conferenzzimmer des Hauptpersonenbahnhofs (Nordflügel).

Abends 8 Uhr: Begrüssung im Saalbau (mit Damen):
Liedervorträge des Sängerchors des Frankfurter Lehrervereins.

Montag, den 21. September:

Morgens 9 Uhr: I. Allgemeine Sitzung im grossen Saale des Saalbaues.

1. Eröffnung durch den ersten Geschäftsführer der Versammlung, Herrn Geh. San.-Rath Prof. Dr. med. Moritz Schmidt.
2. Begrüssungsansprachen.
3. Mittheilungen des Vorsitzenden der Gesellschaft deutscher Naturforscher und Aerzte, Herrn Geh.-Rath Professor Dr. med. Hugo v. Ziemssen (München).

Digitized by Google

4. Vortrag des Herrn Professor Dr. med. Hans Buchner (München): Biologie und Gesundheitslehre.
5. Vortrag des Herrn Geh. Hofrath Professor Dr. phil. Richard Lepsius (Darmstadt): Cultur und Eiszeit.

Nachmittags 3 Uhr: Bildung und Eröffnung der Abtheilungen. Wahl der Wahlmänner für den wissenschaftlichen Ausschuss.

Abends 7 Uhr: Festvorstellung im Opernhause; Vorstellung im Schauspielhause. Nach denselben zwanglose gesellige Vereinigung.

Dienstag, den 22. September:

Morgens 9 Uhr: Sitzungen der Abtheilungen. Wahl der Wahlmänner für den wissenschaftlichen Ausschuss (sofern nicht am 21. September Nachmittags vollzogen).

Nachmittags: Sitzungen der Abtheilungen.

Abends 6½ Uhr: Festessen im Zoologischen Garten (mit Damen), nach demselben zwanglose gesellige Vereinigung daselbst.

Mittwoch, den 23. September:

Morgens 9 Uhr: Wahl des wissenschaftlichen Ausschusses durch die Wahlmänner im grossen Saale des Saalbaues.

Abtheilungssitzungen, bezw. gemeinsame Sitzungen verschiedener Abtheilungen.

Gemeinsame Sitzung der Abtheilungen der medicinischen Hauptgruppe im grossen Saale des Saalbaues, Morgens 9½ Uhr. Vorsitzender: Herr Geh. Medicinalrath Prof. Dr. med. Wilhelm His (Leipzig).

Zur Verhandlung kommen:

„Die Ergebnisse der neueren Gehirnforschung."

Es haben Referate übernommen:

Herr Geh. Medicinalrath Prof. Dr. med. Paul Flechsig (Leipzig): Die Localisation der geistigen Vorgänge.

Herr Prof. Dr. med. Ludwig Edinger (Frankfurt a. M.): Die Entwicklung der Gehirnbahnen in der Thierreihe.

Herr Geh.-Rath Prof. Dr. med. Ernst v. Bergmann (Berlin): Ueber Gehirngeschwülste.

Discussion. Die Uebertragung von Vorträgen, die für Abtheilungssitzungen angemeldet sind, auf diese gemeinsame Sitzung bleibt späterer Verständigung vorbehalten.

Nachmittags: Abtheilungssitzungen, bezw. gemeinsame Sitzungen verschiedener Abtheilungen.

Abends 8½ Uhr: Fest-Commers (mit Damen) in der Landwirthschaftlichen Halle, gegeben von der Stadt Frankfurt a. M.

Donnerstag, den 24. September:

Sitzungen der Abtheilungen.

Abends 8 Uhr: Festball im Palmengarten.

Freitag, den 25. September:

Morgens 9 Uhr: Geschäftssitzung der Gesellschaft im grossen Saale des Saalbaues.

Morgens 9½ Uhr: II. Allgemeine Sitzung daselbst.

1. Vortrag des Herrn Professor Dr. med. Max Verworn (Jena): Erregung und Lähmung.
2. Vortrag des Herrn Dr. med. Ernst Below (Berlin): Die praktischen Ziele der Tropenhygiene.
3. Vortrag des Herrn Geh. San.-Rath Professor Dr. med. Carl Weigert (Frankfurt a. M.): Neue Fragestellungen in der pathologischen Anatomie.

Nachmittags: Ausflüge

1. nach Darmstadt zum Besuche der Technischen Hochschule (Besichtigung der neuen Institute) und der Landwirthschaftlichen Versuchsstation.
2. nach der Lungenheilanstalt Falkenstein, der Volksheilstätte Rupertshain und Königstein i. T.
3. nach den Höchster Farbwerken zur Besichtigung der Serumabtheilung.

Digitized by Google

4. nach Bad Soden a. T.
5. nach Bad Nauheim.

Abends: 1. Zwanglose gesellige Vereinigung im Saalbau in Darmstadt.
2. Gesellige Vereinigung im Garten des Hôtel Pfaff in Königstein i. T.; Concert und Beleuchtung der Burgruine.
3. Gesellige Vereinigung auf der Kurhausterrasse in Bad Soden a. T., Concert und bengalische Beleuchtung des Kurparks.
4. Gesellige Vereinigung auf der Kurhausterrasse in Bad Nauheim, Concert und Beleuchtung des grossen Sprudels.
5. Festconcert der Museumsgesellschaft im grossen Saale des Saalbaues in Frankfurt a. M.

Sonnabend, den 26. September:

1. Tagesausflug nach Homburg v. d. H. Besichtigung des Quellengebietes, Badehauses und Saalburgmuseums. Gemeinsames Frühstück auf der Terrasse, gegeben von der Stadt Homburg. Fahrt nach der Saalburg, Besichtigung derselben unter fachmännischer Führung. Rückkehr nach Homburg. Mahl im Kurhause, Gartenfest und Brillantfeuerwerk im Kurpark.
2. Tagesausflug nach Marburg i. H. Führung zur Besichtigung der Institute der Universität und der Sehenswürdigkeiten der Stadt. Musikfrühschoppen auf Bopp-Lederer's Terrasse, gegeben von der Stadt Marburg. Gemeinschaftliches Mittagsessen im Local der Museumsgesellschaft, Garten- oder Waldfest. Abends eventuell Beleuchtung des Schlosses.
3. Vormittagsausflug nach Giessen (eventuell mit dem Ausfluge nach Marburg zu verbinden). Besichtigung der medicinischen Universitätsinstitute, sodann Frühstück in der Actienbrauerei, gegeben von der Stadt Giessen.

Erläuterungen zur Tagesordnung.

Anmeldungen zur Mitgliedschaft erfolgen schriftlich beim Schatzmeister der Gesellschaft, Herrn Dr. Carl Lampe-Vischer, Leipzig, an der I. Bürgerschule 2, vom 20. September an auch persönlich in der Geschäftsstelle der 68. Versammlung, in der Turnhalle des städtischen Gymnasiums zu Frankfurt a. M., Junghofstrasse 16 (§ 1 der Geschäftsordnung).

Theilnehmer an der Versammlung kann jeder werden, welcher sich für Naturwissenschaften und Medicin interessirt.

Die Theilnehmerkarte ist von jetzt ab gegen Einsendung von 15 Mark an den Cassirer der Geschäftsführung der 68. Versammlung deutscher Naturforscher und Aerzte, Herrn Hugo Metzler in Frankfurt a. M., am Salzhaus 3, zu erhalten. Sie berechtigt zum Bezug des Festabzeichens, des Tageblattes, der Festgabe und sonstiger für die Theilnehmer bestimmter Drucksachen, sowie zur Theilnahme an den Sitzungen und Festlichkeiten, und ferner zur Entnahme von Damenkarten zum Preise von 6 Mark.

Die später erscheinenden „Verhandlungen" werden den Mitgliedern der Gesellschaft deutscher Naturforscher und Aerzte, soweit sie auf dieselben abonnirt oder an der Versammlung Theil genommen haben, zugestellt. Für Mitglieder, welche den Betrag für Bezug der Verhandlungen bereits an den Schatzmeister eingezahlt haben, ermässigt sich der Preis der Theilnehmerkarte um 6 Mark. Bei Lösung derselben ist die Quittung des Schatzmeisters vorzulegen. Theilnehmer, welche nicht Mitglieder der Gesellschaft sind, erhalten die „Verhandlungen" zum Preise von 6 Mark, wenn sie sich in eine in der Geschäftsstelle aufliegende Liste einzeichnen.

Digitized by Google

Ein besonderer Damenausschuss hat es sich zur Aufgabe gemacht, für die Unterhaltung der Damen Sorge zu tragen, insbesondere ihnen die Sehenswürdigkeiten und Wohlthätigkeits-Anstalten Frankfurts zugänglich zu machen. Er beabsichtigt an einem Nachmittage der Versammlungswoche bei günstiger Witterung die Veranstaltung eines Gartenfestes.

Die Damen erhalten ebenfalls das Festabzeichen, nehmen an den allgemeinen Sitzungen, an allen, insbesondere an den vom Damenausschusse für sie veranstalteten Festlichkeiten Theil und empfangen die für sie bestimmte Festgabe.

Gegen Vorzeigen der Theilnehmer- bezw. Damenkarte und Vermerk auf derselben werden für einzelne Veranstaltungen besondere Karten ausgegeben.

Vorausbestellungen von Wohnungen in Hôtels, sowie in Privathäusern nimmt das Büreau des Wohnungsausschusses, Stiftstrasse 30, von jetzt ab entgegen. Man wolle sich der beiliegenden Karte bedienen und Anmeldungen thunlichst beschleunigen, da infolge des in Frankfurt erfahrungsgemäss sehr starken Fremdenverkehrs im September die angemessene Unterbringung unserer Gäste nicht ganz leicht sein dürfte. Auch in Homburg v. d. H. und Soden i. T. ist dem Wohnungsausschusse eine grössere Anzahl von Wohnungen für die Theilnehmer an der Versammlung theils unentgeltlich, die meisten gegen Entgelt (2 Mark einschl. Licht, Bedienung und erstes Frühstück), zur Verfügung gestellt worden. Mit beiden Orten besteht häufige Eisenbahnverbindung, so dass dort wohnende Theilnehmer bequem Morgens nach Frankfurt kommen und Abends zurückfahren können.

Jedenfalls kann der Wohnungsausschuss keine Gewähr dafür übernehmen, dass den nach dem 10. September eingehenden Wünschen noch wird Rechnung getragen werden können.

Es besteht aber bei den Einwohnern Frankfurt's der lebhafte Wunsch, Naturforscher und Aerzte in ihren Häusern gastlich aufzunehmen, und bitten wir unter den dargelegten Verhältnissen von dieser Einladung recht reichlich Gebrauch machen zu wollen.

Im Hauptpersonenbahnhofe wird von Sonnabend den 19. bis Mittwoch den 23. September ein Empfangs- und Auskunftsbureau während des ganzen Tages geöffnet sein. Ebendaselbst wird in dieser Zeit auch der Nachweis von Wohnungen ertheilt und die Besorgung von Handgepäck und grösseren Gepäckstücken vom Bahnhofe in die betr. Quartiere und die Aufbewahrung von Handgepäck übernommen werden.

Die Geschäftsstelle in der Turnhalle des städtischen Gymnasiums, Junghofstrasse 16, wird für die Dauer der Versammlung zur Einzeichnung in die Präsenzliste, zur Ausgabe der Festkarten, des Tageblattes u. s. w. am Sonnabend, den 19. September von 4—8 Uhr Nachmittags, am Sonntag, den 20. von Morgens 7 Uhr bis 12 Uhr Nachts, am Montag, den 21. von 8 Uhr Morgens bis 8 Uhr Abends und vom 22. bis 25. September von 8—12 Uhr Vormittags und von 3—6 Uhr Nachmittags geöffnet sein.

Frankfurt a. M., im Juli 1896.

Prof. **Moritz Schmidt**,
Geheimer Sanitätsrath,
I. Geschäftsführer.

Prof. **Walter König**,
Docent am Physikalischen Verein,
II. Geschäftsführer.

Digitized by Google

VII.

Zur Wahrnehmung der Geräusche.

Von

Dr. **Hermann Dennert**

in Berlin.

Bei Gelegenheit meines Referates über den gegenwärtigen Stand der Hörprüfungen, speciell des allgemeinen Theiles desselben, auf der letzten otologischen Versammlung in Nürnberg, habe ich bei Besprechung der Geräuschfrage auch meinen Standpunkt in dieser Frage zum Ausdruck gebracht, und möchte ich hier noch auf ein paar Punkte etwas näher eingehen, wie es in einem Referate möglich ist, und einen experimentellen Beitrag hinzufügen.

Die Frage nach der physikalischen Würdigung der Geräusche und dem Orte ihrer Analyse im Gehörorgane hat ein grosses physiologisches wie praktisches Interesse. Es handelt sich um die Entscheidung der Frage, ob Geräusche und Klänge physikalisch principiell verschiedene Schallarten seien, und ob es bei Individuen mit einer Schnecke ausserdem noch eines besonderen Nervenendapparates für die Wahrnehmung der Geräusche bedürfe. Die stricte Entscheidung dieser Frage nach der einen oder der anderen Seite hat darum ein so grosses praktisches Interesse, besonders auch für den Zweck der Hörprüfungen, weil sich der Modus der Hörprüfungen in einem Falle wesentlich vereinfacht, im anderen wesentlich complicirt, und es ist leicht einzusehen, dass auch die Sprache, über deren Zweckmässigkeit als Hörprüfungsmittel wohl alle Ohrenärzte einig sind, eine grössere Bedeutung als Hörprüfungsmittel gewinnt, wenn die physikalische Deutung der Consonanten, ob Töne, ob Geräusche, in einem oder dem anderen Sinne entschieden ist.

Eine ganz befriedigende Lösung der auf diesem Gebiete bestehenden Controversen ist weder von Seiten der Physiologen, noch der Ohrenärzte erzielt worden.

Digitized by Google

Hensen[1]) und Brown-Séquard[2]) sprechen sich ganz entschieden dagegen aus, den Vorhof-Bogenapparat nicht als akustisches Sinnesorgan zu deuten, und genügen nach Ersterem schon Bruchtheile einer Schallwelle, um eine Gehörswahrnehmung zu erregen, eine Anforderung, die an ein Organ, welches zur Wahrnehmung der Geräusche bestimmt sei, nicht gestellt werden könne. Auf der anderen Seite vertreten Exner[3]), Brücke[4]) denen sich zum Theil auch Helmholtz angeschlossen hat, und eine Reihe anderer namhafter Physiologen den Standpunkt, dass Geräusche und Klänge physikalisch nicht differente Schalle seien, und dass es ausser dem Nervenendapparate für die Klanganalyse nicht noch eines besonderen Nervenendapparates für die Auslösung der Geräusche bedürfe.

Von Ohrenärzten ist unter anderen Barth[5]) dieser Frage näher getreten, der dieselbe vom rein physikalischen Standpunkte aus, ohne Rücksicht auf die betreffenden Theile im Gehörorgane zu nehmen, zu lösen sucht. Er gelangt ebenfalls zu dem Schlusse, dass ein Unterschied in der Wellenbildung und Wellenbewegung zwischen Tönen und Geräuschen nicht bestehe, und dass zur Wahrnehmung sowohl der subjectiven wie der objectiven Geräusche ein besonderer Nervenendapparat nicht erforderlich sei. Entgegen der Ansicht von Töpler, Brücke und Exner, dass durch den elektrischen Funken, Verpuffen von mit Wasserstoff und atmosphärischer Luft gefüllten Seifenblasen und gut geführte Klatscher mit den Händen in der Regel nur eine Zacke, also der Effect nur einer Welle hervorgebracht werde, spricht sich Barth, besonders gestützt auf seinen Versuch mit einem in ruhiges Wasser fallenden Tropfen dahin aus, dass durch einen einmaligen Anstoss nicht eine, sondern mehrere Wellen entstehen.

Ich habe mich mit dieser Frage ebenfalls beschäftigt[6]) und dieselbe nach zwei Richtungen hin in Angriff genommen. Einmal studirte ich mit Hülfe des König'schen Apparates die Schallbewegungen der Geräusche am Flammenbilde eines rotirenden

1) Dieses Archiv. Bd. XXIII. 3 u. 4.

2) Archiv. de Physiol. normal. et pathol. 1892. XXIV. 2. p. 366.

3) Pflüger's Archiv f. d. gesammte Physiol. 1876. Bd. XIII.

4) Zur Wahrnehmung der Geräusche. Vorgelegt in d. Kaiserl. Akademie d. Wissensch. in d. Sitzung am 9. October 1889.

5) Zur Lehre von den Tönen und Geräuschen. Zeitschr. f. Ohrenheilk. Bd. XVII. Heft 1 u. 2.

6) Akustisch-physiologische Untersuchungen und Studien, verwerthet für die praktische Ohrenheilkunde. Dieses Archiv. Bd. XXIX.

Digitized by Google

Spiegels und war andererseits auch im Stande, eine Reihe von Schallbewegungen, die wir als Geräusche zu bezeichnen pflegen, durch periodische Bewegungen allein zu erzeugen, indem ich zu dem Behufe die periodischen Bewegungen verschiedener Schallquellen mit einander combinirte und zugleich auch die Interferenzerscheinungen des Schalles zu diesem Zwecke verwerthete. Schon diese Untersuchungen haben mich ebenfalls zu dem Schlussergebniss geführt, dass ein einmaliger Anstoss nicht eine, sondern mehrere Wellen erzeuge, dass vom streng physikalischen Standpunkte aus kein principieller Unterschied zwischen Klängen und Geräuschen bestehe, und dass es somit auch zur Wahrnehmung von Klängen und Geräuschen nicht verschiedener Nervenendapparate bedürfe.

Ich habe nun diese Frage noch von einem anderen Gesichtspunkte aus in Angriff genommen, indem ich an die häufig von Ohrenärzten beobachtete Thatsache anknüpfte, dass Personen mit stark herabgesetztem Hörvermögen bisweilen noch einzelne Geräusche, z. B. Ticken, Knipsen, Klopfen u. s. w., relativ gut hören, eine Beobachtung, die auch häufig für die Nothwendigkeit eines besonderen Geräuschapparates ins Feld geführt worden ist. Obgleich diese Thatsache sehr bekannt ist, so hat sie doch meiner Meinung nach noch nicht allgemein die physiologische wie praktische Würdigung gefunden, die sie verdient.

Ich habe nun auch diese Wahrnehmung häufig bei Ohrenkranken machen können und eine Erklärung hierfür einmal gefunden in dem relativ verschiedenen Ergriffensein der Theile des Gehörorgans, welche die Perception hoher und tiefer Töne vermitteln. Jenachdem hohe Töne relativ besser gehört werden als tiefe, oder umgekehrt, können auch hohe oder tiefe Geräusche noch relativ gut gehört werden, während das Hörvermögen in toto herabgesetzt ist. Man kann nun dieses auch für einen Schall, den wir als Geräusch zu bezeichnen pflegen, das Knipsen z. B., direct beweisen, wenn man die gleich zu erwähnende Tonquelle zur Erregung continuirlich an Höhe zunehmender Töne benutzt. Nimmt man nämlich ein dünnes, schmales Holzstäbchen mit dem einen Ende fest zwischen die Zähne und versetzt dasselbe durch einen am anderen Ende momentan ausgeübten Druck in Schwingung, so hört man einen kurzen Ton, dessen Höhe von der Länge des diesseits der Zähne befindlichen Theiles des Stäbchens abhängig ist. Wenn man nun continuirlich den letzteren in der

Digitized by Google

Weise verkürzt, dass man das Stäbchen immer tiefer in die Mundhöhle hineinschiebt und von Neuem in Schwingung versetzt, so nimmt der Ton continuirlich an Höhe zu. Im Laufe des Versuches bekommt der in dieser Weise erzeugte Schall grosse Aehnlichkeit mit dem Ticken einer Taschenuhr, und ist man auch leicht im Stande, die Höhe des Tickens der Uhr danach zu bestimmen. Zum Schlusse, wenn sich nur noch ein sehr kleiner Theil des Stäbchens diesseits der Zähne befindet, wird keine Zunahme der Tonhöhe wahrgenommen, und man hört statt dessen nur ein kurzes, knipsendes Geräusch, wie bei dem Knipsen mit den Fingernägeln. Von jetzt ab bleibt auch bei weiteren Verkürzungen die Schallwahrnehmung die gleiche, dasselbe kurze, knipsende Geräusch. Je nach der physiologischen Beschaffenheit des Gehörorgans, jenachdem pathologische Veränderungen desselben bestehen, kommt dieses letzte Verhalten bei dem einen früher, bei dem anderen später zur Beobachtung.

Man kann nun auch dieselbe Beobachtung in der Luftleitung allein machen, wenn man zu diesem Behufe das Stäbchen, anstatt zwischen die Zähne zu nehmen, in anderer Weise befestigt, z. B. in einen Schraubstock einklemmt, und das Ohr ganz in die Nähe des in Schwingung versetzten Stäbchens bringt. Aber sie ist in diesem Falle nicht entfernt so überzeugend und prägnant, wie bei der ersten Anordnung, bei welcher sich der Effect der Luft- und Knochenleitung zu einander summirt.

So einfach dieser Versuch ist, so lehrreich ist derselbe. Einmal sehen wir, dass Töne und Geräusche, hier das Knipsen, durch dieselbe Tonquelle und denselben Modus der Erzeugung entstehen und continuirlich in einander übergehen. Andererseits spricht einmal dieser Umstand und namentlich auch die Beobachtung, dass die Grenze des Ueberganges des Tones in das Geräusch und umgekehrt individuell variirt, sehr überzeugend dafür, dass für beide in diesem Falle der Ort ihrer Analyse im Gehörorgane derselbe ist. Dann ist aber auch meine oben gegebene Erklärung für das eigenthümliche Verhalten Schwerhöriger, Geräuschen, speciell dem Knipsen gegenüber, direct erwiesen, weil man vollkommen sprachtaub sein und doch noch das Knipsen hören kann, da nach Wolf[1]) die Grenzen der Sprache bis annähernd dem c^5 hinaufreichen, und die Tonhöhe des Knipsens weit über die 6gestrichene Octave hinaufreicht, wie sich dieses

1) Sprache und Ohr. Braunschweig 1871.

Digitized by Google

leicht mit Hülfe anderer Tonquellen während des Versuches feststellen lässt.

Beiläufig will ich bei dieser Gelegenheit noch erwähnen, dass dieser Versuch auch noch für andere Zwecke recht lehrreich ist, als man sich mit Hülfe desselben sehr leicht und instructiv über die Tonhöhe verschiedener Sprachlaute des Alphabets informiren kann, und Patienten ein Mittel besitzen, selbst den Umfang ihres Hörbereiches von der Tiefe nach der Höhe zu in halben und ganzen Tönen festzustellen, was namentlich für die Hörprüfung in der Knochenleitung wichtig ist, weil es jenseits der 5gestrichenen Octave schon schwierig ist, Tonquellen zu finden, welche sich für diesen Zweck eignen. Selbstverständlich wird man aus naheliegenden Gründen zur Prüfung der Wahrnehmung tiefer Töne längere Stäbchen, für die der mittleren und hohen Töne kurze Stäbchen wählen müssen.

Es kommen nun Fälle zur Beobachtung, in welchen die oben angegebene Erklärung für das eigenthümliche Verhalten Schwerhöriger Geräuschen gegenüber nicht ausreicht, und die weiteren Bestrebungen nach dieser Richtung führten mich dann zuerst dahin, die Wirkung kurzer Schallreize zu studiren, wodurch ich schliesslich auf den Standpunkt gelangte, ganz allgemein in der Berücksichtigung des Schallquantums überhaupt ein wesentliches Moment zur Lösung physiologischer, wie praktischer Fragen, speciell auch der Geräuschfrage, zu sehen.

Ich habe schon bei früheren Gelegenheiten [1]), z. B. zum Zwecke der objectiven Hörprüfung mit Stimmgabeln, betont, dass die Wirkungsfähigkeit einer einfachen Wellenbewegung auf das Gehörorgan nicht allein abhängig ist von ihrer objectiven Intensität oder ihrer lebendigen Kraft, die dem Quadrat der Amplitude und der Schwingungszahl proportional ist, sondern auch von der grösseren oder kleineren Anzahl von Wellen, die in einer bestimmten Zeiteinheit zur Wirkung kommen. Es wird dieses leicht ersichtlich, wenn wir eine Stimmgabel mit constanter Amplitude schwingen lassen, wie dieses annähernd bei elektrisch schwingenden Stimmgabeln der Fall ist. Da ist nun schon nach den Gesetzen des Mitschwingens leicht einzusehen, dass 3 oder 4 Schwingungen einer tönenden Stimmgabel eine andere Wirkung auf das Gehörorgan ausüben werden, als 10 oder 20 Schwingungen derselben. Man kann nun dieses auch im Groben objectiv direct

1) Verhandlungen der deutschen otologischen Gesellschaft. Jena 1895.

Digitized by Google

illustriren mit Hülfe von gleichgestimmten Stimmgabeln, die auf Resonanzkästen sich befinden. Versetzt man nämlich die eine der beiden Stimmgabeln durch Anschlagen derselben in Schwingung, so tönt die andere bekanntlich nach den Gesetzen des Mitschwingens mit. Jenachdem man nun die angeschlagene Stimmgabel unmittelbar nach dem Anschlagen dämpft oder längere Zeit nachschwingen lässt, schwingt die andere kaum hörbar oder sehr intensiv mit.

Dazu kommt nun noch ein anderes wichtiges Moment hinzu, dass nämlich das Schallquantum für verschieden hohe Töne in gleichen Zeiteinheiten ganz erheblich differirt. Während z. B. in einem Schalle in der Tonlage der kleinen Octave von beispielsweise $^1/_{20}$ Secunde Dauer ca. 6 oder höchsten 20 Schallwellen zur Wirkung kommen, beträgt die Anzahl derselben in der 4gestrichenen Octave schon 106 oder 198 Schwingungen in $^1/_{20}$ Secunde, und in den höheren Octaven noch erheblich mehr.

In diesen beiden Momenten, einmal in dem Schallquantum überhaupt, wie in dem Umstande, dass dasselbe für verschieden hohe Töne in gleichen Zeiteinheiten ein verschiedenes ist, haben wir eine weitere Erklärung dafür, dass Individuen noch einzelne Laute des Alphabets oder einzelne Geräusche relativ gut hören, während sie ein schlechtes Hörvermögen für die Sprache besitzen. Denn jedes gesprochene Wort braucht eine gewisse Zeit, um als Ganzes wahrgenommen zu werden. In der Zeit besitzen wir aber gerade bei dem Schalle, da wir die Schwingungszahl der einzelnen Töne in der Secunde kennen, ein Maass für das in einer bestimmten Zeiteinheit zur Wirkung kommende Schallquantum.

Nun vertheilt sich die zur Wahrnehmung eines gesprochenen Wortes erforderliche Zeitdauer, resp. das während dieser Zeit bei einem bestimmten Exspirationsdrucke erzeugte Schallquantum je nach der Qualität der Sprachlaute des betreffenden Wortes verschieden auf die einzelnen Laute und dementsprechend auch auf die schallanalysirenden und schallempfindenden Theile, und es wird eine gewisse Harmonie in dieser Beziehung bestehen müssen, wenn das Wort als Ganzes verstanden werden soll. Ist diese Harmonie durch pathologische Veränderungen gestört, so können wohl einzelne Sprachlaute oder auch einzelne Geräusche noch relativ gut gehört werden, während die Sprache selbst schlecht oder gar nicht verstanden wird.

Dass das Schallquantum beim Höracte eine Rolle spielt, kann

Digitized by Google

man schon einfach daraus ersehen, dass eine tönende Stimmgabel, c^1 z. B., bei schnellem Vorüberführen am Ohre nicht mehr gehört werden kann, während sie bei Einwirkungen von längerer Dauer auf das Ohr noch 15 und 20 Secunden lang gehört wird, und dass Schwerhörige, während sie langsam gesprochene Worte noch verstehen, dieselben Worte, mit derselben Intensität schnell gesprochen, wohl noch hören, aber nicht verstehen.

In diesen angeführten Thatsachen haben wir nun eine Reihe von Momenten, um auch die vorher erwähnte eigenthümliche Beobachtung Schwerhöriger Geräuschen gegenüber, die so häufig für die Nothwendigkeit eines besonderen Nervenendapparates zur Wahrnehmung der Geräusche ins Feld geführt worden ist, auch ohne die Annahme eines solchen zu erklären.

Berlin, den 6. Juni 1896.

Digitized by Google

VIII.

Aus Prof. Chiari's pathologisch-anatomischem Institute an der deutschen Universität in Prag.

Beitrag zur Casuistik der Acusticustumoren.[1])

(Zwei Fälle von Fibrosarkom des Nervus acusticus.)

Von

Dr. **Wilh. Anton**
in Prag.

(Mit 1 Abbildung im Text.)

Die in den inneren Theilen des Gehörorgans auftretenden Neubildungen sind gewöhnlich secundärer Natur und greifen entweder vom Mittelohre oder von der Schädelhöhle aus auf das Labyrinth oder den Acusticus über. Primäre Neubildungen kommen hier im Allgemeinen selten vor, und diese haben dann gewöhnlich ihren Sitz am Hörnervenstamme. Bei 3622 Sectionen, welche im Prager pathologisch-anatomischen Institute in der Zeit vom 1. October 1873 bis Ende Juni 1876 ausgeführt wurden, fanden sich nach der Zusammenstellung von Klebs[2]) 64 Fälle von Geschwulstbildung im nervösen Centralapparate (einschliesslich grösserer Tumoren der Dura mater), darunter aber nur 1 Fall von primärer Neubildung am Nervus acusticus (Neuroglioma acustici).

Die in der Literatur hinterlegten Fälle wurden meist als Sarkome (Foerster, Voltolini, Moos, Stevens, Mc. Bride)[3], Gomperz[4] oder als Fibrome (Sandifort, Lévêque, Lasource, Gruber, Habermann)[5], Fleischmann[6] beschrieben. Zwei

1) Besprochen in der V. Jahresversammlung der deutschen otologischen Gesellschaft in Nürnberg am 22. Mai 1896.

2) Beiträge zur Geschwulstlehre. Vierteljahrsschr. f. prakt. Heilk. 1877. XXXIV. Jahrg. S. 4.

3) Aus dem Handbuch der Ohrenheilkunde. 1893. Bd. I. S. 519.

4) Archiv f. Ohrenheilk. Bd. XXX. S. 216.

5) Aus dem Handbuch der Ohrenheilkunde. 1893. Bd. I. S. 519.

6) Hufeland's Journal d. prakt. Heilk. 1840. I. S. 114; citirt nach Prof. Habermann, Ueber Nervenatrophie im inneren Ohre. Prager Zeitschr. f. Heilk. 1891. X. S. 369.

Digitized by Google

Fälle von Fibropsammomen wurden von Fester[1]) mitgetheilt. Neurome, resp. Gliome wurden von Virchow[2]) und Klebs[3]) beschrieben. Einen Fall von Fibrosarkom publicirte Boettcher[4]) mit consecutiver Taubheit, Blindheit und Geschmacksstörungen. Der Tumor nahm die Fossa occipitalis ein und schloss den 7. und 8. Gehirnnerven ein; der Facialis sammt Ganglion geniculi war comprimirt, die Tabula cribrosa war gegen den Modiolus gedrückt, der aus sehr verdünntem Knochengewebe bestand; der Acusticus, die Nervenfasern im Labyrinth und die percipirenden Epithelzellen waren atrophirt. Mit Rücksicht auf diese relative Seltenheit des Auftretens von Acusticustumoren halte ich es deshalb nicht für ungerechtfertigt, zwei weitere solche Fälle mitzutheilen, welche im obgenannten Institute zur anatomischen Untersuchung gelangten.

I. Fall. S., Johann, 55 Jahre alt, Tagelöhner.

Krankengeschichte. Aus der mir freundlichst aus der Klinik des Herrn Prof. v. Jaksch zur Verfügung gestellten Krankengeschichte entnehme ich Folgendes: S. stammt aus gesunder Familie, auch seine Frau und Kinder waren stets gesund. Er selbst hat bis auf eine Pneumonie (vor 20 Jahren) keine weitere Erkrankung überstanden; auch war er nie geschlechtlich inficirt. Im Juli 1891 traten zum ersten Male Kopfschmerzen mit plötzlichem Trübwerden vor den Augen auf; diese Verdunkelung des Gesichtsfeldes schwand jedoch nach kurzem Bestande (weniger als 1 Stunde). Nach einigen Tagen trat ein ähnlicher Zustand von mehrstündiger Dauer auf; 3 Tage darauf Erblindung am rechten Auge, nach abermals 3 Tagen am linken Auge. Seither besteht der Kopfschmerz weiter, manchmal Erbrechen. Er hat das Gefühl, „als ob am Schädel oben ein starker Wind wehen würde", in den Ohren fühlt er ein „Sausen und Rauschen".

Status praesens. Patient kräftig gebaut, Muskeln und Haut schlaff. Die physikalische Untersuchung ergiebt Zeichen von Emphysem der Lungen; am Herzen dumpfe Töne.

Pupillen fast maximal erweitert, starr; beiderseitige Neuritis optica.

1) Zur Casuistik der Psammome am Centralnervenapparat. Berliner klin. Wochenschr. 1878. Nr. 8.

2) Aus dem Handbuch der Ohrenheilkunde. 1893. Bd. I. S. 519.

3) Beiträge zur Geschwulstlehre. Prager Vierteljahrsschr. 1877. S. 133.

4) Ueber die Veränderung der Netzhaut und des Labyrinths in einem Falle von Fibrosarkom des Acusticus. Z. f. A. u. O. 1872. II. Abth. 2. S. 87; citirt nach dem Handbuch der Ohrenheilkunde. 1893. S. 533.

Digitized by Google

Befund der Ohrenklinik des Herrn Prof. Zaufal vom 7. März 1892. Rechts: Das Trommelfell stark getrübt, eingezogen, der kurze Fortsatz vorspringend. Links: Ceruminalpfropf. Wegen der Benommenheit des Kranken war eine genauere Hörprüfung nicht möglich; es liess sich nur feststellen: Die Uhr wird beim Anlegen an den linken Warzenfortsatz gehört, rechts nicht. Die Stimmgabel wird vom Scheitel links gehört, rechts nicht (Cerumen!). Hirnnerven: Normaler Befund bis auf folgende Punkte: Thiophen wird als wohlriechend bezeichnet; die Zunge weicht vorgestreckt nach links ab; rechter unterer Facialis etwas paretisch. Am rechten Arme beim Fingerspitzenversuche leichte Ataxie. An den unteren Extremitäten grosse Schwäche, entsprechend den atrophischen Muskeln. Sehnenreflexe erhalten. Nirgends Sensibilitätsstörungen. Harn frei von Eiweiss und Zucker.

Decursus. Einige Male Singultus. Im Verlaufe der Beobachtung erfolgen (vom 12.—17. März) drei Anfälle von Bewusstlosigkeit ohne Zuckungen (½—3½ Stunden dauernd). Dabei Pulsverlangsamung, Athmung tief, schnarchend. Im Anfalle und danach Facialisparese rechts deutlicher. In der Zwischenzeit Klage über Kopfschmerzen; Sensorium theils völlig frei, theils besteht stärkere Apathie.

18. März. Fieber, Erscheinungen von Infiltration der Lungen links hinten unten.

19. März. Benommenheit. Rechter Bulbus wird nach aussen nicht bewegt, nach innen nur mangelhaft. Leichte Ptosis links. Nachmittag Coma. Puls nicht zählbar. Tod 10 Uhr Abends.

Klinische Diagnose: Raumbeschränkende Erkrankung des Gehirns (Tumor cerebri?).

Sectionsbefund des Kopfes: Weiche Schädeldecken blass, Schädeldach mesocephal, 52 Cm. im Horizontalumfange haltend, normal configurirt, dünnwandig mit tiefen Pacchionischen Impressionen versehen. Dura mater ziemlich gespannt, in ihren Sinus etwas dunkles, flüssiges Blut und postmortale Blutgerinnsel. Die inneren Meningen an der Convexität im geringen Grade verdickt, von mittlerem Blutgehalte, leicht abziehbar. An der Basis die Gefässe zart, desgleichen auch die Meningen nicht pathologisch verdickt. Auf der rechten unteren Seite des Gehirns findet sich zwischen Pons und Kleinhirn ein fast hühnereigrosser, im Durchschnitte 4 Cm. langer und 3 Cm. breiter, leicht höckriger Tumor eingelagert, der eine ziemlich weiche, etwas ungleichmässige Consistenz aufweist und zu einer Ver-

Digitized by Google

drängung der rechten Kleinhirnhemisphäre nach hinten und nach oben geführt hat. Die Medulla oblongata erscheint ein wenig nach links verschoben.

Der Abgang der Nerven der linken Seite ist vollständig normal, auf der rechten Seite ist hingegen der Verlauf der Gehirnnerven (s. Abbildung) in der Weise verändert, dass der V., VII. VIII. an der Unterfläche des Tumors über denselben hinwegziehen, und dabei zugleich der VII. und VIII. in die Aftermasse eingebettet sind, währen der V. nur unter dem Vorderende des Tumors verläuft. Der Abducens der rechten Seite erscheint stark

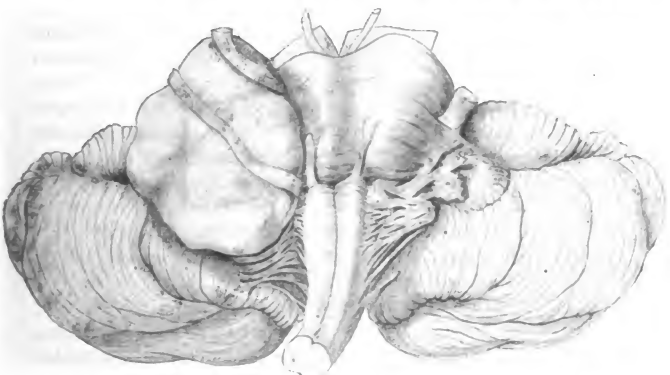

Ansicht des kleinen Gehirns, des Pons und der Medulla oblongata in der Ansicht von unten sammt dem Tumor am Acustico-facialis der rechten Seite.

nach einwärts gedrängt. Der IX., X. und XI. Gehirnnerv der rechten Seite entspringen in dem hinteren Winkel zwischen Tumor und Med. oblongata. Der XII. Nerv der rechten Seite entspringt an normaler Stelle und ist in seinem Verlaufe nicht verschoben. Der Facialis und Acusticus der rechten Seite werden bis zum Meatus auditorius internus von der Aftermasse begleitet und erscheinen dabei stark abgeplattet und grösstentheils destruirt. Auf dem Durchschnitte zeigt sich der Tumor von grauröthlicher Farbe und von einzelnen Blutungen durchsetzt.

Die pathologisch-anatomische Diagnose lautete: Tumor nervi acustici et facialis dextri. Hydrocephalus chron. internus. Bronchitis catarrhalis. Pneumonia lobularis lateris dextri. Tuberculosis obso-

Digitized by Google

leta apicis pulmonis dextri. Morbus Brightii chronicus. Peritonitis purulenta diffusa incipiens.

Die histologische Untersuchung des in Müller'scher Flüssigkeit gehärteten Tumors ergab, dass derselbe aus einem dichtgefaserten Bindegewebe bestand, das in unregelmässig verlaufenden Bündeln angeordnet erschien und gegen den Rand zu etwas verdichtet war; das Gewebe war ausserordentlich reich an runden und spindelförmigen Zellen. Gefässe, die sich durch die Dicke ihrer Wandungen als arterielle zu erkennen gaben, waren spärlich und meist nur in der peripheren Zone vorhanden, dagegen fanden sich, mehr im Centrum gelegen, zahlreiche, mit rothen Blutkörperchen prall gefüllte Hohlräume. Diese traten in dem rückwärtigen und unteren lateralen Theile des Tumors so zahlreich auf und lagen so dicht aneinander, nur durch dünne bindegewebige Scheidewände getrennt, dass sie ein haselnussgrosses, cavernöses Angiom in der Geschwulst bildeten. Die mit dem Tumor verwachsenen Nerven (Facialis und Acusticus) waren stark abgeplattet und atrophisch, insofern, als sie in nach Weigert gefärbten Präparaten nur mehr wenig markhaltige Fasern enthielten. Dabei war zu ersehen, wie die an den Tumor angrenzenden Fasern der beiden Nerven in die Tumormasse einstrahlten, daselbst ihr Mark verlierend, ein Befund, der für die Entstehung des Tumors aus dem Bindegewebe der genannten Nerven spricht. Diese Art des Zusammenhanges war nur im Bereiche des Nervus Acusticus und Facialis ausgeprägt, während der Trigeminus sich scharf gegen den Tumor abgrenzte, und nur vereinzelte Fasern in das Neoplasma eindrangen.

Bei der makroskopischen Untersuchung des rechten Schläfenbeins fand sich im knöchernen Antheil des äusseren Gehörgangs ein Ceruminalpfropf. Nach dessen Entfernung sah man das Trommelfell eingezogen, im vorderen Antheil bogenförmig getrübt, die Falten stark ausgeprägt. Der innere Gehörgang zeigte normale Verhältnisse. Nach dem Abtragen des Tegmen tympani zeigten sich in der Paukenhöhle keine pathologischen Veränderungen. Die Schleimhaut war zart, die Gehörknöchelchen leicht beweglich. Nach Trennung der Schuppe vom Felsentheile fand sich der Processus mastoideus stark sklerotisirt.

Mikroskopischer Befund des inneren Ohres der rechten Seite (Härtung in Müller'scher Flüssigkeit, Entkalkung in 5 proc. Salpetersäure, Einbettung in Celloidin): Der peripher von dem Tumor gelegene Theil des Acusticus und Facialis zeigte

Digitized by Google

deutliche Degeneration und Atrophie beider Nerven. Bei der Färbung nach der Weigert'schen Methode färbte sich die Mehrzahl der Nervenfasern gar nicht und andere nur streckenweise, wobei die ungefärbten den gefärbten gegenüber stark verschmächtigt erschienen.

Auch die Untersuchung der Schnecke ergab Degeneration und Atrophie sowohl im Canalis ganglionaris als auch in den in die Lamina spiralis eintretenden Nervenbündeln. Die Ganglienzellen im Canalis ganglionaris waren an Zahl vermindert, und in der Lamina spiralis fanden sich nur mehr spärliche Nervenfasern vor. Am markantesten trat dieser Befund in der basalen Windung auf, wo die Lamina spiralis ossea auffallend verschmälert erschien.

Die im Corti'schen Organ, das im Allgemeinen wohl erhalten war, zur Beobachtung kommende Veränderung der inneren und äusseren Corti'schen Zellen, die kuglig geformt waren, war wohl auf die lange Einwirkung der Chrom- und Salpetersäure zurückzuführen, wie ähnliche Befunde auch von Steinbrügge[1]) beobachtet und gedeutet wurden.

Die venösen Gefässe waren prall mit Blut gefüllt, auch enthielt die Schnecke reichliches Pigment, besonders im Modiolus.

Im Vorhofe und in den Bogengängen fanden sich keine pathologischen Veränderungen.

Schliesslich wurde noch der centralwärts von dem Tumor gelegene Antheil, ferner die Kerne und Wurzelfasern des rechten Acusticus untersucht und intact befunden.

II. Fall. N., Wenzel, 68jähriger Tagelöhner.

Was den zweiten Fall anbelangt, so handelte es sich hier um einen zufälligen Befund bei der Section, und war infolgedessen in der Krankengeschichte nichts von einer Gehörstörung verzeichnet. Auch beschränkte sich die Untersuchung nur auf den Tumor, da Medulla, Pons und auch das Schläfenbein nicht conservirt worden waren.

Die pathologisch-anatomische Diagnose dieses Falles lautete: Carcinoma exulceratum oesophagi duplex. Carcinoma metastaticum glandularum lymphaticarum colli. Pneumonia lobularis bilateralis. Morbus Brightii chronicus. Marasmus universalis. Tumor nervi acustici sinistri.

Der Tumor war nussgross, rundlich und an der Oberfläche

1) Handbuch der Ohrenheilkunde. 1892. Bd. I. S. 113.

Digitized by Google

nicht glatt, sondern leicht höckrig; derselbe reichte bis zum Porus acusticus internus, diesen selbst freilassend, und hing fest zusammen mit dem Nervus acusticus sinister.

Mikroskopisch liess sich erkennen: Der Tumor besteht aus unregelmässig sich durchflechtendem Bindegewebe mit einer grossen Anzahl von runden und langen, spindelförmigen Kernen. Das eng geflochtene Gewebe ist gegen das Centrum hin weniger dicht und lässt zahlreiche Spalten im Gewebe erkennen. Das Neoplasma ist gefässarm, und die Mehrzahl der Gefässe sind in der Randzone vorhanden. An der Peripherie des Tumors sieht man den zum grössten Theil degenerirten Acusticus und Facialis von einander gedrängt, jedoch durch eine dünne Brücke von zum Theil degenerirten markhaltigen Fasern verbunden, die auch die ganze übrige Peripherie des Neoplasmas umzieht, so dass es den Anschein hat, als ob der Tumor von der Innenseite der Nervenscheide zur Entwicklung gelangt, die Fasern desselben auseinander gedrängt hätte. Von dieser schmalen Randzone aus treten Nervenfasern in das Gewebe der Geschwulst ein, und auch im Innern derselben lassen sich vereinzelte Nervenfasern erkennen.

Nach dem histologischen Befunde handelt es sich demnach in beiden Fällen um zellenreiche Fibrome, sogenannte Fibrosarkome, deren Entwicklung von den Nervenscheiden des Acusticus und theilweise auch des Facialis ausging, wie dies aus der Art des Zusammenhanges mit der Nervenscheide, i. e. durch das directe Einstrahlen der Nervenfasern in die Geschwulst zu ersehen war, und die zur Atrophie der Nerven geführt hatten. Die im ersten Falle im peripheren Theile des Acusticus und in der Schnecke zur Beobachtung gekommene Atrophie des Nerven kann wohl nur durch den Druck des Tumors erklärt werden, da die Untersuchung des Gehörorgans keine anderen Anhaltspunkte dafür bot, und auch der durch das Neoplasma comprimirte Nervus facialis dieselben Degenerationserscheinungen darbot. Obgleich auch meine beiden Fälle, wie viele andere in der Literatur mitgetheilten ähnlichen Fälle, mehr pathologisch-anatomisches Interesse darbieten, da beim ersten Falle die fachmännische Untersuchung des Gehörorgans in zu spätem Stadium — erst 8 Monate nach Beginn des Leidens — vorgenommen werden konnte, und im zweiten Falle nur die histologische Untersuchung des Tumors möglich war, so hielt ich sie doch mit Rücksicht auf das nicht häufige Vorkommen für mittheilenswerth.

Digitized by Google

IX.

Ueber eine unter dem Bilde einer Trigeminusneuralgie latent verlaufende centrale Ostitis processus mastoidei.

(Nach einem Vortrage, gehalten in der österreichischen otologischen Gesellschaft am ersten österreichischen Otologentage in Wien in der Sitzung vom 29. Juni 1896.)

Von

Dr. R. Spira

in Krakau.

M. H.! Der Fall, für dessen Mittheilung ich mir Ihre Aufmerksamkeit in Anspruch zu nehmen erlaube, bietet in seinem Verlaufe manches Interessante und Merkwürdige, aber auch manches mir bis jetzt Unerklärliche dar, und gerade dieser letztere Umstand ist es besonders, der mich veranlasste, diesen Fall hier zur Sprache zu bringen.

Im Februar des Jahres 1895 stellte sich mir der Patient Fabian H., ein 73jähriger, aber noch recht rüstiger und sonst gesunder Mann, Steinmetz von Beruf, der angeblich niemals ernstlich krank gewesen ist, mit der Klage über Schwerhörigkeit und subjective Gehörsempfindungen am linken Ohre vor, an denen er seit längerer Zeit leide, und für die er keine Veranlassung anzugeben weiss. Die objective Untersuchung ergab solche Veränderungen am Trommelfelle, die wir gewöhnlich auf einen chronischen Mittelohrkatarrh zu beziehen pflegen. Damit stimmte das Resultat der Hörprüfung mittelst Stimmgabel u. s. w. überein, welche eine Affection des schallleitenden Apparates ergab. Etwa einen Monat später erkrankte der Patient an Influenza, während welcher die Beschwerden seitens des Gehörorgans sich verschlimmerten. Dies veranlasste ihn, als der Influenzaanfall kaum vorüber war, trotz der Abmahnungen des ordinirenden Arztes, des Herrn Collegen Dr. Jurowicz, und trotz des ungünstigen Wetters die Wohnung zu verlassen und mich behufs Fortsetzung der Behandlung wieder

Digitized by Google

aufzusuchen, welche in der Eintreibung von Aetherdämpfen mittelst Luftdouche in die Paukenhöhle bestand, und nach welcher Patient immer eine wenn auch nur vorübergehende Erleichterung zu verspüren pflegte. Diesmal jedoch traten schon auf dem Heimwege beim Patienten früher nie vorhanden gewesene unangenehme Empfindungen im Ohre auf, die sich weiterhin immer mehr und mehr steigerten: Dumpfes Gefühl, Völle und Schmerzen im Ohre und in der Umgebung desselben. Dazu kam eine leichte Erhöhung der Körpertemperatur. Am folgenden Tage konnte ich bereits eine beginnende acute Tympanitis sinistra constatiren. Dabei klagte Patient über Schmerzen nicht blos im Ohre, sondern auch im Kopfe und noch mehr im Halse. Merkwürdiger Weise waren die Schmerzen im Halse stärker, als im Ohre. Patient behauptete, er müsse eine Halsentzündung haben, wie er sie früher einmal hatte, und verlangte Jod zum Pinseln, das ihm damals gut gethan haben soll. In der ersten Zeit bezeichnete er sogar eine bestimmte Stelle an der Schleimhaut der linken Wange als die am meisten schmerzende. Objectiv liess sich aber weder im Munde, noch im Rachen, noch in der Nasenrachenhöhle etwas Abnormes nachweisen. Eisstückchen im Munde linderten zwar Anfangs diesen Schmerz, später jedoch nicht mehr. Als sich dann in einigen Tagen Eiter im Mittelohre nachweisen liess, machte ich die Paracentese des Trommelfells, worauf sich Eiter entleerte. Doch hatte dies weder auf die Intensität der Schmerzen, noch auf deren Localisation irgend einen Einfluss. Nur im Ohre selbst wurden die Schmerzen geringer und verschwanden schliesslich ganz. Die Otitis nahm ihren typischen Verlauf und heilte binnen kurzer Zeit mit Verschluss der Trommelfelllücke. Im Verlaufe der Mittelohrentzündung waren zwar durch einige Tage Reizerscheinungen in der Regio mastoidea aufgetreten, bildeten sich jedoch auf antiphlogistische Behandlung schnell zurück. Kurze Zeit nach dem Aufhören der Otorrhoe entwickelte sich eine Otitis ext. circumscripta, es kam zur Vereiterung eines kleinen Furunkels im äusseren Gehörgange. Beim Ausspritzen desselben passirte es mir, dass die hintere Einfassung der schwer ziehenden Spritze (sie war Eigenthum des Patienten) sich vom Cylinder plötzlich loslöste, und dieser mit seiner Spitze vom Stempel mit Kraft ins Ohr hineingestossen wurde. Die nächste Folge davon war ein rasender Schmerz und eine leichte Blutung. Beides ging bald vorüber, und die Untersuchung ergab eine Verletzung des eben geheilten Trommelfells und der Haut der unteren Wand

Digitized by Google

des äusseren Gehörgangs nicht weit von der Uebergangsstelle. Die weitere Folge war ein kurzes Recidiv der Ohreiterung. Obwohl nun das Ohr sich bald als von der Entzündung vollkommen geheilt erwies, dauerten dennoch die spontanen Schmerzen in der Umgebung des Ohres mit wechselnder Intensität an, während das Ohr selbst und die Mastoidealgegend von jeglichen pathologischen Erscheinungen und insbesondere von Schmerzen, sowohl spontan als auch auf Druck, vollkommen frei war. Um so mehr wurde Patient von Schmerzen im Kopfe und in der Halsgegend gequält. Die grösste Intensität derselben wechselte nur den Ort. Bald waren sie am stärksten am Halse, bald in der Schläfe, ein andermal im Hinterhaupte, wieder einmal schien der Warzenfortsatzunterkieferwinkel am meisten schmerzhaft. Weder die Rhinoscopia anterior und posterior, noch die Laryngoscopie konnten irgend eine objective Basis für diese Klagen ausfindig machen. Zumeist traten die Schmerzen mit Unterbrechungen auf, in denen sich Patient ziemlich wohl fühlte. Durch einige Zeit kehrten die Attacken in so regelmässigen Intervallen wieder, dass sie eine larvirte Malaria vortäuschten. Da nun aber weder Chinin, noch Nervina eine dauernde Linderung herbeiführten, und mir die Natur des Leidens nicht klar wurde, empfahl ich dem Patienten, sich nach der Residenz zu begeben, wo er die ersten Otiater und Internisten consultiren sollte.

Allein auch da konnte man keine objective anatomische Basis ausfindig machen, die zur Erklärung jener Schmerzen hätte herangezogen werden können. Es wurde eine Neuralgie des N. trigeminus neben leichten katarrhalischen Veränderungen im linken Mittelohre diagnosticirt und Galvanisation nebst Natrium jodat. innerlich empfohlen. Diese Diagnose „Neuralgie" schien um so mehr gerechtfertigt, als Patient vor Kurzem eine Influenza durchgemacht, und diese Krankheit, wie männiglich bekannt, nicht selten von den mannigfachsten nervösen Zuständen und besonders von Neuralgien gefolgt zu sein pflegt. Patient liess sich auch sofort galvanisiren. Aber gleich nach der zweiten Sitzung bemerkte er zu seiner grössten Bestürzung, dass er alles doppelt sehe, Schwindel habe, unsicher auftrete. Beim Gehen taumelte er wie ein Trunkener. Verdeckte er ein Auge, war der Gang wieder sicher, und das Doppeltsehen verschwand. Die Untersuchung der Augen ergab: Myopia beiderseits, grosses Staphyloma post. Spiegelbefund normal. Daneben Diplopie infolge linksseitiger Abducensparese nachweisbar. Dadurch abgeschreckt,

Digitized by Google

kehrte Patient nach Hause zurück, wo dieselbe Therapie (Galvanisation und Jodnatrium) ohne den geringsten Erfolg fortgesetzt wurde. Im Gegentheile wurden jetzt die Attacken der unsagbarsten Schmerzen immer häufiger, und kam es nun öfter vor, dass der Schmerz in der Gegend der linken Kopfhälfte, über Augen, Stirn, Scheitel, Schläfe und Hinterhaupt sich erstreckend, durch einige Tage und Nächte continuirlich fortdauerte. Die Haut an dieser Stelle erwies sich hyperästhetisch, so dass ein leichtes Streichen mit der Hand über das Kopfhaar vom Patienten unangenehm empfunden wurde, während Druck und Klopfen keine Schmerzen verursachten. Manchmal strahlte der Schmerz auch über die andere Kopfhälfte aus, war heftig, reissend, exacerbirend und zeitweise so rasend, dass der sonst keineswegs wehleidige Patient sich unter ihm wie ein kleines Kind wand und oft des Nachts lautjammernd stundenlang das Zimmer mit seinen Schritten durchmaass. So verbrachte er schlaflose Nächte, verlor den Appetit, bekam eine dick belegte Zunge, magerte erschreckend ab und kam so herunter, dass er kaum durch das Zimmer gehen konnte und meist zu Bette lag.

Im Juli oder August traten Erscheinungen von Reizung am Proc. mast. auf. Die Schmerzen concentrirten sich auch mehr auf diese Gegend. Der Warzenfortsatz wurde auf Druck empfindlich, die Haut darüber leicht geröthet. Diese Erscheinungen gingen aber bald auf antiphlogistische Behandlung gänzlich zurück, so dass keine Spur einer Affection an dieser Stelle zurückblieb. Aber schon nach einigen Wochen kehrten dieselben Symptome wieder. Dabei fiel mir schon auf, dass in der Zeit, als diese objectiven Veränderungen am Warzenfortsatze vorhanden waren, die cephalalgischen Erscheinungen an Intensität abnahmen, um sofort nach der Wiederkehr jener Reizsymptome wieder zu exacerbiren. Da reifte in mir immer mehr der Gedanke, dass jene neuralgischen Schmerzen doch mit einem Erkrankungsherde in der Tiefe des Warzenfortsatzes in einem Causalnexus stehen müssen, und als im weiteren Verlaufe die Erscheinungen einer Periostitis an dieser Stelle einige Male recidivirten, konnte das Vorhandensein einer centralen Ostitis wohl kaum noch einem Zweifel unterliegen, wenngleich in der Zwischenzeit zwischen den einzelnen Recidiven nichts auf eine Erkrankung in dieser Gegend hinwies, das Warzenbein spontan wie auch bei Druck und Beklopfen schmerzfrei und unempfindlich war, die Percussion des Knochens auf beiden Seiten keinen Unterschied im Schalle und

Digitized by Google

auch die Untersuchung des Ohres keinen Anhaltspunkt für die Annahme einer Affection im Warzenknochen ergab. Es wäre damals von Interesse gewesen, die Durchleuchtung des Proc. mast. nach der Methode des Prof. Urbantschitsch zu versuchen. Leider musste dies aus äusseren Gründen unterbleiben. Ob ausser dieser Stelle nicht auch noch eine tiefere Complication, etwa ein epiduraler oder ein Hirnabscess vorlag, konnte natürlich nicht mit Bestimmtheit ausgeschlossen werden. Ich rieth schon damals die Eröffnung des Knochens an; doch schreckten die Angehörigen des Patienten vor einem operativen Eingriffe zurück, einerseits mit Rücksicht auf das vorgeschrittene Alter des Patienten, andererseits auch, weil ich die Möglichkeit einer tieferen, intracraniellen Complication immer im Auge behaltend, ein Verschwinden der Schmerzen und eine vollkommene Heilung nach dieser Operation doch nicht in sichere Aussicht stellen konnte.

Als dann im September wieder, ich weiss nicht mehr, zum wievielten Male, die periostitischen Reizerscheinungen sich wieder manifestirten, und fleissig feuchtwarme Umschläge angewendet wurden, gingen die inflammatorischen Erscheinungen nicht mehr zurück, sondern entwickelten sich immer mehr und gediehen bis zur Fluctuation. Schon während dieser Zeit war eine leichte, aber deutliche Besserung in der Paralyse des Abducens zu bemerken, der Bulbus konnte schon etwas über die Mittellinie nach links bewegt werden, und am 8. September kam es endlich zur Operation durch Prof. Obalinski in Krakau.

Mit Rücksicht auf das hohe Alter des Patienten und auf seine Schwäche schien es geboten, möglichst schonend und conservativ vorzugehen. Es wurde also dem entsprechend zunächst in localer Anästhesie der subperiosteale Abscess eröffnet und dann der Knochen darunter untersucht. Als nun derselbe bloss lag, die Corticalis rauh und von einer Fistel durchbrochen sich zeigte, wurde der Patient narkotisirt und die Fistel mit Meissel und Hammer bis zu einer Tiefe von über 1 Cm. erweitert, wo Eiter zum Vorschein kam. Der Knochen zeigte sich hyperämisch, cariös arrodirt, der Fistelkanal mit Granulationen und Eiter erfüllt. Es wurde daher mit dem scharfen Löffel der Wundkanal ausgekratzt, wobei aus der Tiefe, vielleicht aus der hinteren Schädelgrube, immer wieder frischer Eiter nachsickerte. Wir begnügten uns jedoch damit, dem Eiter freien Abfluss verschafft zu haben, und ohne vorläufig tiefer einzugehen — um erst

Digitized by Google

den weiteren Verlauf abzuwarten —, wurde die Operation abgeschlossen und die Wunde antiseptisch verbunden.

Die Genügsamkeit und Vorsicht des gediegenen und erfahrenen Operateurs wurde glänzend belohnt. Der weitere Verlauf war ein ideeller. Kein einziges Mal war Temperaturerhöhung aufgetreten. Nach etwa 6 Wochen war Patient geheilt. Die Kopfschmerzen hatten von dem Momente der Operation vollständig aufgehört. Der Schlaf wurde sofort gut und erquickend. Die Zunge reinigte sich, der Appetit kam wieder, und Patient erholte sich ziemlich rasch. Die Besserung der Abducenslähmung, die schon vor der Operation begonnen hatte, machte nach derselben rasche Fortschritte. Eine gewisse Insufficienz des Rectus ext. sin. ist jedoch noch immer vorhanden, insofern, als bei der Blickrichtung stark nach links der Bulbus nicht lange in dieser Lage verharren kann und bald gegen die Mittellinie zurückspringt. Das Doppeltsehen und der Schwindel jedoch sind definitiv vergangen und treten nie mehr auf. —

Epikrise. Aus diesem Verlaufe geht, wie ich glaube, unzweideutig hervor, dass die cephalalgischen Erscheinungen mit der Erkrankung des Knochens im Zusammenhange standen. Und doch war merkwürdiger Weise lange Zeit absolut kein Zeichen vorhanden, welches auf eine Affection des Processus mast. hingewiesen hätte, wie überhaupt trotz gründlicher und wiederholter Untersuchung kein die Schmerzen und die Augenlähmung bedingendes anatomisches Substrat aufgefunden werden konnte. Es gehört zwar durchaus nicht zu den Seltenheiten, dass eine an eine acute Otitis sich anschliessende Mastoiditis kürzere oder längere Zeit latent verläuft. Doch ist mir kein Fall bekannt, in welchem diese Affection mit so hartnäckigen und vehementen neuralgischen Erscheinungen einhergegangen wäre, ohne jedwedes sonstiges Symptom seitens des Gehörorgans oder seitens des Schläfenbeins. Schon diese Complication allein bildet daher immerhin ein genug seltenes Phänomen, dass es registrirt zu werden verdient.

Wir können aus diesem Falle die Lehre ziehen, dass, wo solche hartnäckige Schmerzen nach einer Otitis media acuta auftreten, trotz Mangels anderweitiger darauf zu deutender Symptome immer an eine Ostitis des Warzenbeins gedacht werden muss, und dies um so mehr, wenn die Ohrerkrankung durch eine Infectionskrankheit — hier Influenza — eingeleitet worden war.

Dieser Fall lehrt uns ferner, dass die von Körner und

Digitized by Google

v. Wild[1]) empfohlene Percussion des Warzenfortsatzes zum Zwecke der Diagnose einer centralen Erkrankung desselben einen nur relativen Werth beanspruchen kann, insofern, als zwar ein positives Resultat der Percussion beweisende Kraft haben mag, nicht aber das negative, d. h. es kann bei mangelnder Dämpfung des Percussionsschalles dennoch eine Affection des Proc. mast. bestehen, wie es schon Moos[2]) hervorgehoben hat.

Wie wünschenswerth und nothwendig eine sichere Methode wäre, die uns in den Stand setzen würde, eine centrale Erkrankung des Warzenfortsatzes rechtzeitig mit Sicherheit zu erkennen, leuchtet in diesem Falle wieder besonders hervor. Welchen Complicationen und Gefahren unser Patient ausgesetzt war, denen er gewiss nicht entgangen wäre, wenn der cariöse Process, statt nach aussen durchzubrechen, sich einen Weg in die Tiefe gebahnt hätte, ist wohl auseinander zu setzen überflüssig und lehren zahlreiche Erfahrungen und Beispiele. So kommt es, dass der Arzt besonders in der Privatpraxis sich oft genug angesichts des unangenehmen Dilemmas befindet, entweder an dem Patienten einen immerhin nicht indifferenten, unter Umständen sogar kühnen Eingriff auf gut Glück und vielleicht ganz überflüssiger Weise auszuführen oder denselben durch weiteres Zuwarten unberechenbaren Gefahren preiszugeben. Es sind ja Fälle bekannt, wo trotz erhöhter Körpertemperatur, Infiltration der Weichtheile und localer Empfindlichkeit der Knochen bei der Trepanation völlig gesund vorgefunden wurde, während andererseits umgekehrt bei vollständigem Mangel jedweder allgemeiner oder localer Erscheinungen die Zerstörung des Knochens in der Tiefe sehr weit vorgeschritten sein kann.

Diese Unzulänglichkeit der uns bis jetzt zur Verfügung stehenden diagnostischen Hülfsmittel wurde hinlänglich erkannt, oft genug auch unangenehm empfunden, und sie gab zu dem Bestreben Anlass, durch verschiedene Versuche und Vorschläge diesem Uebel abzuhelfen. Hierher gehört die bereits erwähnte Percussionsmethode, ferner die von Caldwell[3]) und von Urbantschitsch angegebene und empfohlene Durchleuchtungsmethode. Danach sollen die Warzenzellen bei Durchleuchtung derselben vom Gehörgange, resp. vom Planum mast. aus mittelst einer elektrischen Miniaturlampe im normalen Zustande durchscheinend

1) Zeitschr. f. Ohrenheilk. Bd. XXIII.
2) Ebenda. Bd. XXIV.
3) The New-York Med. Journal. Vol. LVIII.

Digitized by Google

sein und im röthlichen Lichte erglühen. Ist Eiter in demselben enthalten, dann bleibt das Glühen aus, und die Zellen bleiben dunkel.

Eine andere demselben Zwecke dienende Methode, welche dem Erfinder in vielen Fällen gute Dienste geleistet hat, wurde von Okuneff[1]) in Petersburg angegeben. Sein ebenso einfaches als geistreiches Verfahren dient dazu, durch Modificationen in der Knochenschallleitung pathologische Veränderungen im Knochen selbst zu diagnosticiren.

Ueber diese Methoden liegen noch nicht genug Erfahrungen vor, die erst abgewartet werden müssen, bevor sie beurtheilt werden können.

Die Operation wurde hier wegen der sichtbaren objectiven Zeichen einer Mastoiditis ausgeführt. Da jedoch die Aufmeisselung des Warzenfortsatzes in unserem Falle unstreitig schon viel früher angezeigt war, so können wir auf Grund dieser Beobachtung die bis jetzt für diesen Eingriff geltenden Indicationen um eine vermehren und sagen: dass hartnäckige, anhaltende oder mit geringen Unterbrechungen verlaufende, keinem Mittel weichende heftige Schmerzen in der entsprechenden Kopfhälfte nach einer abgelaufenen acuten Media, wenn resp. trotzdem weder im Ohre, noch sonstwo irgend eine objective Veränderung sich auffinden lässt, der jene Schmerzen zugeschrieben werden könnten, eine secundäre, latent verlaufende Mastoiditis wahrscheinlich machen und — besonders wenn sie erschreckende, gefahrdrohende Dimensionen annehmen — die Trepanation des Warzenbeins indiciren. Diese Wahrscheinlichkeit ist um so grösser, und diese Indication um so dringender, wenn jene Schmerzen mit häufig recidivirenden periostitischen Erscheinungen an der Pars mastoidea einhergehen, mit deren periodischer manifester Markirung regelmässig eine Erleichterung der subjectiven Beschwerden coincidirt.

Nun hatten wir aber in unserem Falle noch eine zweite merkwürdige Erscheinung, welche unser Interesse in hohem Grade in Anspruch zu nehmen geeignet ist. Das Verhalten der Abducensparese im Verhältnisse zum Verlaufe der Knochenerkrankung war ein derartiges, dass man auch hier des Gedankens eines gewissen Zusammenhanges sich nicht erwehren kann. Die Lähmung, die trotz Massage und Elektricität sich hartnäckig behauptete, Anfangs sogar zunahm, von einer Parese in eine Paralyse

1) Dieses Archiv. Bd. XXXVIII.

Digitized by Google

überging, und für die absolut keine anatomisch-pathologische Basis gefunden werden konnte, zeigte zuerst eine Wendung zum Besseren, als kurz vor der Operation die inflammatorischen Erscheinungen am Warzenfortsatze prononcirter hervortraten, und schritt rasch der Heilung entgegen nach der Freilegung und Entleerung des Eiterherdes im Knochen. Wie ist das zu deuten? Unwillkürlich drängt sich hier der Gedanke auf, ob der pathologische Process wirklich nur auf den Knochen beschränkt war, ob hier nicht vielleicht doch eine tiefere versteckte Complication den Erscheinungen zu Grunde lag, z. B. eine Exsudatansammlung zwischen der inneren Fläche des Warzenbeins und dem Endocranium. Es liegt nahe, anzunehmen, dass vom Knochen aus per continuitatem oder auch per contiguitatem eine Entzündung des Endocranium an der lateralen Wand der hinteren Schädelgrube oder an der hinteren Fläche des Felsenbeins inducirt wurde, dass es hier in der Folge zu Exsudatbildung, zur Abhebung der Dura vom Knochen, zur Verdickung der ersteren und zur Ausübung einer Compression auf das Gehirn gekommen ist. Die Eröffnung des Knochens wurde allerdings nicht bis zur Dura fortgesetzt, nichtsdestoweniger kann durch die Operation eine wenn auch nicht nachgewiesene Communication des Knochenherdes mit einem extraduralen Abscesse hergestellt und dadurch demselben freier Abfluss verschafft und so der günstige Ausgang ermöglicht und weitere verhängnissvolle Folge verhütet worden sein. Es ist ja bekannt, dass solche Abscesse latent verlaufen können und sehr oft zufällig bei der Operation oder bei der Nekroskopie gefunden wurden. Der Mangel jeglicher darauf hinweisender Symptome macht diese Annahme zwar wenig wahrscheinlich, reicht aber nicht aus, ebensowenig wie der Befund bei der Operation, sie kategorisch auszuschliessen. Dieser Gedanke nimmt eine prägnantere Form an, wenn man sich die regelmässige Coincidenz des Nachlasses der cephalalgischen Schmerzen mit dem Manifesterwerden von Reizerscheinungen in der Regio mastoidea und vice versa vergegenwärtigt. Diese auffallende alternirende Regelmässigkeit erscheint vielleicht erklärlicher durch die Supposition eines auf das Gehirn drückenden subduralen Abscesses, als durch die blosse centrale Osteitis. Die Schmerzen wären dann als Reizerscheinungen der Meningen und der sensiblen Trigeminusfasern an der Hirnbasis aufzufassen, während ihre abwechselnde Remissionen und Exacerbationen durch die veränderlichen Spannungsverhältnisse eines solchen mit dem Eiterherde im Knochen

Digitized by Google

communicirenden Abscesses bedingt sein könnten. Nach den Beobachtungen des Prof. Politzer bildet das öfters wechselnde Auftreten und Verschwinden von gefahrdrohenden Symptomen ein diagnostisch wichtiges Symptom des extraduralen Abscesses. Könnte man hier nicht dasselbe auf das alternirende Verhalten der neuralgischen Schmerzen beziehen?

Wie dem auch sei, das Vorhandensein eines Extraduralabscesses mag in diesem Falle mehr oder weniger plausibel erscheinen, so bleibt mir doch selbst bei der sicheren Voraussetzung desselben noch immer die Ursache der Abducenslähmung unklar. Dieser Nerv verläuft doch viel zu weit entfernt von der lateralen Wand der hinteren Schädelgrube und von der hinteren Fläche des Felsenbeins, wo nach Hessler extradurale Abscesse am häufigsten anzutreffen sind, als dass man an einen directen anatomisch-pathologischen Zusammenhang denken könnte. Jedenfalls liegen einem solchen eventuellen Entzündungsherde der VII. und VIII. Nerv näher, deren Function während der ganzen Dauer der Krankheit nicht die geringste Alteration verrieth. Die topographischen Verhältnisse an der Gehirnbasis, verglichen mit den klinischen Symptomen dieses Falles, lassen hier demnach die Annahme eines solchen directen Zusammenhanges als absolut unzulässig erscheinen. Vielleicht liegt hier eine Art von Fernwirkung vor, vielleicht ist die Auslösung dieser Ausfallserscheinungen auf reflectorischem Wege zu erklären.

Fälle von reflectorischer Wechselwirkung zwischen Ohr und Auge sind zwar in der Literatur nicht selten verzeichnet.[1]) Doch gelang es mir, nur einen einzigen Fall aufzufinden, in welchem von einer Affection des Warzenfortsatzes aus reflectorische Erscheinungen am Sehorgane ausgelöst worden sind. Eitelberg[2]) citirt einen Fall von Gervais, in dem bei einem Abscesse der Warzenfortsatzdecke Strabismus internus und Pupillenverengerung aufgetreten war. Die Incision des Abscesses brachte die erwähnten Reflexerscheinungen zum Schwinden.

Ob nun auch in meinem Falle ein reflectorisches Phänomen den Erscheinungen zu Grunde lag, oder ob zur Erklärung ihres Zusammenhanges eine andere Deutung als plausibler heranzuziehen ist, wage ich mit Rücksicht auf die Seltenheit des Falles nicht

1) Urbantschitsch in Schwartze's Handbuch der Ohrenheilkunde. Bd. I.

2) Klinische Vorträge aus dem Gebiete der Otologie und Pharyngo-Rhinologie. Bd. I. Heft 2.

Digitized by Google

zu entscheiden. Dieser für mich nicht ganz klare Umstand ist es eben, der mich in erster Linie dazu bestimmte, Ihnen, meine Herren, einen Theil Ihrer so kostbaren Zeit zu rauben und diesen Fall Ihrer Beurtheilung zu unterbreiten.

(Nach der diesem Vortrage gefolgten Discussion neige ich mich mehr der von v. Frankl-Hochwart geäusserten Ansicht zu, dass es sich hier um eine Neuritis des Abducens gehandelt haben mag. Doch möchte ich dieselbe nicht mit der Ohrerkrankung, noch mit dem Knochenherde in Verbindung bringen, sie vielmehr der vorausgegangenen Influenza zuschreiben.)

Digitized by Google

X.

Besprechungen.

3.

Karl Brauckmann, Die im kindlichen Alter auftretende Schwerhörigkeit und ihre pädagogische Würdigung. 103 Seiten. Leipzig 1896.

Besprochen von

Dr. **F. Matte** in Jena.

Die vorliegende Schrift bewegt sich auf dem Gebiete der Heilpädagogik und bekämpft die Folgen frühzeitig erworbener Schwerhörigkeit. Der mangelhaft functionirende „Unterrichtssinn" stellt für das erkrankte Kind ein gefährliches Hemmniss seiner geistigen Entwicklung dar, deren Folgen nicht sowohl in einer mangelhaften, resp. fehlerhaften sinnlichen Wahrnehmung beruhen, sondern vor Allem durch Schädigung des Lautbestandes der Sprache die ernstesten Folgen für das Sprechen und Denken in sich schliesst.

Je nach dem Grade der nur auf Grund exacter functioneller Prüfungen genau festzustellenden Schwerhörigkeit, sowie nach der Zeit des Eintrittes der Gehörschädigung ist die möglichst frühzeitig eintretende pädagogische Behandlung dem bereits vorhandenen Sprach- und Begriffsvorrathe entsprechend zu gestalten. Während man früher bei rechtzeitig eintretender richtiger Behandlung den Besitz der Sprache vom 6. Lebensjahre an zu erhalten vermochte, hofft Verfasser zuversichtlich, dass dies günstige Resultat bereits vom 4. Lebensjahre an zu erreichen sein wird. Infolgedessen ist die bisher übliche Aufnahme der Schwerhörigen in die Taubstummenanstalten, wogegen sich schon v. Tröltsch ausgesprochen hatte, wegen der damit verbundenen Gefahren unzulässig.

Digitized by Google

Die auf Grund einer reichen praktischen Erfahrung unter Berücksichtigung der in das Fach schlagenden medicinischen Literatur klar und fesselnd geschriebene Arbeit reiht sich somit an die in jüngster Zeit erschienenen Schriften, in denen eine Reorganisation des ganzen Taubstummenwesens gefordert wird, an und ist daher allen sich für die überaus wichtige Taubstummenfrage Interessirenden bestens zu empfehlen.

4.

Politzer, Atlas der Beleuchtungsbilder des Trommelfells im gesunden und kranken Zustande für praktische Aerzte und Studirende. Mit 392 chromolithographirten Trommelfellbildern und 67 in den Text gedruckten Abbildungen. Wien und Leipzig 1896. Braumüller.

Besprochen von

Dr. Louis Blau.

Nachdem Verfassers im Jahre 1865 veröffentlichte Monographie: „Die Beleuchtungsbilder des Trommelfells im gesunden und kranken Zustande", seit langem vergriffen war, musste bei der günstigen Aufnahme, welche die betreffende Arbeit damals gefunden hatte, naturgemäss der Wunsch nach einer neuen Auflage entstehen. Diesem Wunsche wird durch das vorliegende Werk in dankenswerthester Weise entsprochen, obgleich dasselbe kaum als eine zweite Auflage, sondern als eine vollständige Neubearbeitung des gleichen Gegenstandes bezeichnet werden kann. Schon die Anordnung des Stoffes hat insofern eine Aenderung erfahren, als zum Eintheilungsprincip, welchem die Beschreibung und bildliche Darstellung folgt, nicht mehr wie früher die Trommelfellbefunde, die Anomalien der Durchsichtigkeit, der Farbe, der Wölbung und des Zusammenhanges, dienen, sondern vielmehr die einzelnen klinischen Krankheitsformen an deren Stelle getreten sind. Dazu kommt, dass die bahnbrechenden Fortschritte, welche in der Deutung der Trommelfellbefunde seit dem oben angegebenen Zeitpunkte gemacht worden sind, und an denen sich Verfasser durch seine anatomischen, pathologisch-anatomischen und klinischen Arbeiten wesentlich mitbetheiligt hat, nothwendig zu einer Erweiterung und Umgestaltung des textlichen und bildlichen Inhalts führen mussten. Und dem entspricht es denn auch,

Digitized by Google

dass wir in der neuen Auflage statt der früheren 2 Tafeln mit 24 chromolithographirten Trommelfellbildern 14 Tafeln mit 392 Abbildungen und statt der früheren 13 dem Texte beigegebenen Illustrationen solcher 67 vor uns haben. Ueber die Bedeutung des vorliegenden Werkes zu sprechen, dürfte überflüssig erscheinen; für dieselbe bürgt die wissenschaftliche Stellung und die reiche Erfahrung des Verfassers im vollsten Maasse. Um so eher mag es gestattet sein, auch einigen Ausstellungen Platz zu geben. Wenngleich die farbigen Bilder in der Naturähnlichkeit weit über den meisten ähnlichen Versuchen stehen, so hat Referent trotzdem den Eindruck empfangen, als ob sie von denjenigen der ersten Auflage hierin doch noch übertroffen würden. Typen der otoskopischen Bilder für Ambosscaries (vgl. die Beschreibung Grunert's in diesem Archiv Bd. XXXIII. S. 232) und auch für Tuberkel des Trommelfells fehlen, die eine Hindeutung letzterer Art auf Tafel VI, Abbildung 8 ist wohl kaum genügend. Ferner bedarf noch ein Punkt der Richtigstellung, nämlich die Bemerkungen des Verfassers auf Seite 79 über die Ursache der durchscheinenden Hyperämie der Labyrinthwand bei Stapesankylose. Schwartze hat in diesem Archiv Bd. V, S. 259 eine einschlägige Beobachtung mit Sectionsbefund mitgetheilt und gelegentlich des letzteren ausdrücklich erklärt, dass am Promontorium ein stark gefülltes Netz erweiterter Gefässe vorhanden war, also eine circumscripte Hyperämie der Schleimhaut. Unter 15 aus der Literatur zusammengestellten weiteren Fällen der gleichen Art (ebenda S. 267) fand sich 4 mal die nämliche umschriebene Hyperämie, 4 mal eine Hyperämie der gesammten Paukenhöhlenschleimhaut. Schwartze ist mithin nicht blos der „Ansicht", wie Verfasser schreibt, dass der röthliche Reflex hinter dem Manubrium mallei bei Steigbügelankylose von einer Hyperämie der Paukenhöhlenschleimhaut herrührt, sondern er stützt sich hierbei direct auf Sectionsbefunde. Ob daneben auch hyperämischer Knochen als Ursache des Reflexes vorkommen kann, lässt er unentschieden, er selbst hat neueren Mittheilungen nach Ankylose des Stapes niemals mit abnorm blutreichem Knochen in der Labyrinthwand und mit starker Hyperämie des Labyrinths gesehen. Im Gegentheil erschien der Knochen ganz weiss und überall sklerotisch.

Digitized by Google

5.

Schröder, Compendium der Ohrenheilkunde für Aerzte und Studirende. Breslau 1896. Preuss & Jünger.

Besprochen von

Dr. **Louis Blau.**

Das kleine Buch (150 Seiten) ist lediglich für die Bedürfnisse des praktischen Arztes, namentlich desjenigen in kleineren Städten und auf dem Lande, berechnet und kann, ungeachtet so mancher anfechtbarer Behauptungen, für diesen Zweck als ausreichend bezeichnet werden. Die einzelnen Krankheitsbilder werden trotz der gedrängten Kürze in ihren wesentlichen Zügen wiedergegeben, bei der Therapie finden besonders diejenigen Eingriffe ausführlichere Besprechung, welche, wie die Reinigung des Ohres, die Luftdouche, die Entfernung von Fremdkörpern, die Paracentese des Trommelfells, jedwedem Arzte geläufig sein müssen. Die dem Texte beigefügten 20 Abbildungen veranschaulichen theils anatomische Verhältnisse, theils ohrenärztliche Instrumente oder Beleuchtungsbilder des Trommelfells.

6.

Jankau, Vademecum und Taschenkalender für Ohren-, Nasen-, Rachen- und Halsärzte. 1896/97. Leipzig. E. H. Mayer.

Besprochen von

Dr. **Louis Blau.**

Ausser dem Kalendarium, dem täglichen Notizkalender und einer grossen Anzahl allgemein wichtiger ärztlicher Angaben enthält das Vademecum als für die genannten Specialfächer bestimmt: Anatomische und physiologische Daten aus den betreffenden Gebieten, die neuesten bezüglichen Arzneimittel, Störungen in Ohr, Nase und Hals und deren diagnostische Bedeutung bei Erkrankung des Nervensystems, die Heilung der Taubstummheit mittelst methodischer Hörübungen, Verzeichniss der Taubstummenanstalten Deutschlands und Oesterreichs, Verzeichniss der klinischen Institute, Docenten und Specialärzte, Verzeichniss der periodischen specialärztlichen Schriften. Beigegeben sind 12 Schemata zur Einzeichnung von Temperaturcurven. Das Bedürfniss

Digitized by Google

für ein derartiges Werk vorausgesetzt, kann dem Verfasser zugestanden werden, dass er aus der Fülle des zu Bietenden eine recht geschickte Auswahl getroffen hat. Unter den anatomischen Angaben vermisst Referent einige von grosser praktischer Wichtigkeit, nämlich die Grössenverhältnisse des Atticus tympanicus und die für die operative Freilegung der Mittelohrräume so bedeutsamen Entfernungen der Spina supra meatum bis zum Nervus facialis, dem äusseren Halbzirkelkanal, der Fussplatte des Steigbügels, dem kurzen Fortsatze des Amboss und dem hinteren oberen Trommelfellrande. In dem von den neuesten Arzneimitteln in der Therapie der Ohrenkrankheiten u. s. w. handelnden Kapitel wäre eine kritischere Auswahl und präcisere Fassung erwünscht; vielleicht möchte es sich empfehlen, die bewährten Behandlungsmethoden zu Grunde zu legen und diesen dann die neueren Vorschläge anzureihen. Ferner muss Referent den Wunsch nach einer grösseren Genauigkeit in den Adressen der Specialärzte aussprechen, seine eigene Wohnung ist falsch angegeben, ebenso diejenige verschiedener anderer Berliner Collegen. Verfasser hat in der Vorrede selbst gebeten, ihn auf die Mängel seines Werkes aufmerksam zu machen; im Grossen und Ganzen aber ist dasselbe als durchaus zweckentsprechend zu bezeichnen und ihm zu wünschen, dass es sich in den in Betracht kommenden Kreisen einbürgern möge.

Digitized by Google

XI.

Wissenschaftliche Rundschau.

42.

Srebrny, Rhinolaryngologische Beobachtungen: Hyperosmia et Parosmia. Medycyna. Nr. 45. 1895.

Hyperosmia darf nur dann als ein pathologischer Zustand angesehen werden, wenn sie Beschwerden verursacht und unangenehme Folgen nach sich zieht. Sie ist wahrscheinlich centraler Herkunft, wenn sie auch in manchen Fällen auf Reizung der peripheren Nervenendigungen infolge entzündlicher Processe der Nasenschleimhaut beruhen kann. Zumeist wird dieser Zustand angetroffen bei Hysterischen, Anämischen, Neurasthenikern, Graviden und bei Menstruationsstörungen. In einem Falle des Verfassers konnte die Ueberempfindlichkeit gegen Tabaksgeruch durch Kauterisirung der stark gerötheten und empfindlichen Nasenmucosa mit dem Galvanokauter beseitigt werden. Ausser allgemeiner, roborirender und auf die Nerven einwirkender Behandlung ist hier local Zerstäubung von Cocain und narcotischer Pulver auf die Nasenschleimhaut indicirt.

Parosmie ist ein viel lästigeres und ernsteres Uebel und besteht nicht in einer quantitativen, sondern in einer qualitativen Abnormität das Geruchssinnes. Die eine Form, welche sich darin äussert, dass Patient einen gewissen Geruch anders percipirt, als Gesunde, beruht wahrscheinlich, ähnlich wie der Daltonismus, auf mangelhafter Entwicklung gewisser Nervenfasern, während die andere Form, bei der Patient subjectiv Geruchsempfindungen wahrnimmt, ohne dass objectiv eine Geruchsquelle vorhanden wäre — Geruchshallucinationen —, sowohl centralen, als peripheren Ursprunges sein kann. Eine Patientin des Verfassers mit acutem Nasenkatarrh nach Influenza klagte durch 10 Tage über fortwährenden Geruch von gebranntem Kaffee. Ein Arzt wurde nach dem jedesmaligen Gebrauche von Antipyrin eine Stunde lang von Anisgeruch verfolgt. In einem vom Verfasser behandelten Falle fühlte Patient nach jedesmaliger Anwendung von Cocain in der Nase $^1/_2$ Stunde lang einen Fötor.

Beruht die abnorme Geruchsempfindung auf solchen Veränderungen in der Nase oder an anderen Stellen der Nachbarschaft (Caries dentis, Magenkrankheiten u. s. w.), die thatsächlich die vom Patienten wahrgenommene Empfindung hervorzurufen geeignet sind, dann gehört

Digitized by Google

dies nicht mehr zu eigentlichen, sondern zur scheinbaren Parosmie. Die Behandlung hat je nach der Ursache allgemein, local oder symptomatisch zu sein. Spira.

43.

Wróblewski, Nasenblutungen. Gazeta lekarska. 1895. Nr. 48—52.

Manchmal gehen den Blutungen aus der Nase gewisse Erscheinungen voraus, wie Gefühl von Pulsiren in der Nase, im Kopfe, in den Ohren, Schwindel, Röthung einer Wange, Niesen u. s. w., in vielen Fällen traten sie aber plötzlich, ohne Vorboten und scheinbar ohne Ursache auf. Die Häufigkeit des Nasenblutens erklärt sich aus dem Gefässreichthum der Nasenschleimhaut und daraus, dass die Nase mehr als andere Organe äusseren atmosphärischen und mechanischen Einflüssen exponirt ist. Die ausserordentlich zahlreichen und mannigfaltigen localen und allgemeinen Ursachen und Zustände, die zu Nasenblutungen Veranlassung geben können, werden erschöpfend auseinandergesetzt und 20 einschlägige Fälle mitgetheilt. Die Aufgabe der Diagnose ist es, die Stelle und die Ursache der Nasenblutung genauer zu bestimmen, und nach dieser hat sich auch die Therapie zu richten, deren Methoden ausführlich besprochen werden. Zur Aetzung der blutenden Stelle zieht Verfasser Chromsäure und Trichloressigsäure anderen Causticis vor, während Ferr. sesquichlorat. seiner Nachtheile wegen ganz verlassen werden sollte. Hintere Tamponade hat so viele Nachtheile, dass sie nur dort angewendet werde sollte, wo sie unvermeidlich ist. Bei constitutionellen Ursachen der Blutung entsprechende allgemeine interne Behandlung. Kritische Uebersicht der sonst empfohlenen Mittel. Spira.

44.

Koehler (Posen), Zur Aetiologie der Abscesse in den Gaumenmandeln und in dem sie umgebenden Bindegewebe. Nowiny lekarskie. 1895. Nr. 12.

Nach den Erfahrungen des Verfassers trägt der letzte Molarzahn, wenn er verdorben ist und einen Eiterherd besitzt, sehr oft zur Bildung eines Abscesses in den Mandeln bei. In solchen Fällen ist die Extraction des Zahnes nothwendig, nach welcher Verfasser nie ein Recidiv beobachtet hat. In einer anderen Reihe von Fällen müssen die in den Tonsillarcrypten bei desquamirendem Katarrh sich bildenden weisslich-gelben Pfröpfen als Ursache der Tonsillarabscesse angesehen werden. In einem Falle des Verfassers wurde die Behauptung von Schmidt, dass nach Operationen in der Nase Abscesse in den Mandeln oder im benachbarten Bindegewebe entstehen, bestätigt. Patient litt an häufiger Epistaxis infolge erweiterter Venen am Nasenseptum. Eine Woche nach dem Ausbrennen mit dem Galvanokauter trat eine Pharyngitis auf, welche in einem Abscesse der linken Tonsille, d. h. an der Seite, wo die Nase kauterisirt worden

Digitized by Google

war, auslief. Aber nicht nur von der Nase selbst, sondern auch von deren Nebenhöhlen können solche Abscesse ihren Ursprung nehmen. Unzweifelhaft erscheint es dem Verfasser, dass nach Diphtheritis solche Abscesse in den Tonsillen entstehen können. Worauf aber bis jetzt noch Niemand aufmerksam gemacht hat, ist der Zusammenhang häufig recidivirender Tonsillarabscesse mit der chronischen eitrigen Mittelohrentzündung, wie aus einem vom Verfasser beobachteten und mitgetheilten Falle, in welchem oft recidivirende Mandelabscesse als von einer chronischen Otorrhoe abhängig sich erwiesen, klar hervorgeht. Spira.

45.

Cozzolino, Nuovo metodo di mastoidotomia radicale. Firenze, Tipografia cooperativa. 1896.

Die „neue Methode" Verfassers besteht darin, den Meissel nicht auf den Warzenfortsatz in der Richtung von hinten nach vorn, sondern auf die hintere Gehörgangswand von vorn nach hinten gerichtet aufzusetzen. Eine neue Richtungslinie glaubt Verfasser in dem Proc. zygomaticus entdeckt zu haben. Er glaubt, so Facialis, Horizontalkanal, Stapes und Labyrinth-shok vermeiden zu können. Bei diesem directen Losmeisseln auf den Sinus ist ihm die Verletzung des Sinus kein seltener Zufall (incidente non affatto roro), den er bei aseptischem Vorgehen für unbedenklich hält. (Da stets wegen Eiterung operirt wird, ist dieses unmöglich. Ref.) Eine künstliche Construction vom Trommelfell und Hammer aus (die doch öfters zerstört sind), scheint ihm selbst nicht zu genügen, um den Atticus nach aussen zu projiciren. Schon Stacke empfahl in seiner ersten Arbeit, Alles wegzunehmen, was lateral von einer in den Aditus geschobenen winklig gebogenen Sonde liegt; das genügt.

Neun Abbildungen, von denen vier nur scharfe Haken in etwas Schwarzem zeigen, sollen die „metodo antero-laterale" veranschaulichen. Rudolf Panse.

46.

Derselbe, Ricerche anatomo-patologiche e batteriologiche sulle fosse nasali, cavo naso-faringeo e cavità medio auricolari di cadaverini di lattanti e di neonati. Ibidem.

Um festzustellen, ob die häufig in dem frühesten Lebensalter beobachteten Ohrenkrankheiten vom Nasenrachenraume ausgehen, untersuchte Verfasser 5 Köpfe von Neugeborenen und fand bei zweien Ohreiterungen und 2 mal Nasen- und Nasenracheneiterung, sowie unter 10 Köpfen von Säuglingen 8 mal eitrige Ohrenleiden, jedesmal mit Nasenracheneiterung complicirt. Das Antrum war jedesmal mitbetheiligt. Nur einmal, und da im Rivini'schen Ausschnitte bestand Trommelfellperforation. Einmal war der Stapes zerstört. Das Tegmen war meist arrodirt, einmal fand sich Kleinhirnabscess. Für nur dia-

Digitized by Google

gnostisch wichtig hält er die Luftdouche — Verbesserung des Gesichtsausdruckes. Therapeutisch ist Probeparacentese und Aufmeisselung indicirt. Als prophylaktisches Mittel schlägt Verfasser Respiratorien mit steriler Watte für die Nase und Insufflation antiseptischer Pulver vor. Rudolf Panse.

47.

Schaefer, Versuche über die Abnahme der Schallstärke mit der Entfernung. Annalen d. Physik u. Chemie. Neue Folge. Bd. LVII. S. 785 bis 792.

Entgegen den Angaben von Vierordt, dass der Schall im linearen Verhältniss mit der Entfernung abnehmen sollte, hatte Wien gefunden, dass die Schallintensität mit dem Quadrate der Entfernung abnehme. Verfasser stellte nun durch Versuche mittelst der physiologischen Methode zur Vergleichung von Intensitäten („Methode der Verdeckungsschwellen") fest, dass einerseits die Vierordt'sche Theorie unhaltbar, andererseits aber auch die Gültigkeit des quadratischen Gesetzes keine absolute sei, indem die Schallintensität in der Nähe der Schallquelle langsamer abnimmt, als das Quadrat der Entfernung, mit wachsender Entfernung wird das quadratische Verhältniss erreicht und von da an zunehmend überschritten. Als Schallquellen dienten zu den Versuchen eine ganz gleichmässig tickende Taschenuhr und ein von dem Inductionsstrome eines Du Bois'schen Schlittenapparates durchflossenes Bell'sches Telephon von bekannter Hörweite. Letzteres wurde der in gemessenem Abstande von dem Ohre tickenden Uhr so lange genähert, bis das Geräusch der Uhr durch das im Telephon fortgeleitete Summen des Schlittenapparates überdeckt war.

Einige Curven illustriren die Versuchsresultate. Matte.

48.

Buck, Special organs of the sense of equilibrium etc. N. Y. Eye and Ear Infirmary Reports. Jan. 1896.

Es handelt sich um 2 Fälle chronischer Mittelohreiterung mit weit vorgeschrittener Zerstörung der umliegenden Knochenpartien. Bei der Sondenuntersuchung der entstandenen Hohlräume treten bei Berührung der einen weichen, elastischen Widerstand leistenden hinteren oberen Wandungen Schwindel, Uebelkeit, Ohnmacht und Scheinbewegung der Gesichtsobjecte auf. Den Gedanken, dass diese Erscheinungen von der blossliegenden Dura allein ausgelöst werden könnten, verwirft Verfasser, und zwar hauptsächlich auf Grund der Erfahrungen von Prof. M. Allen Starr. Es soll sich vielmehr um eine indirecte Reizung durch Zerrung an den Durchtrittsstellen durch die Dura bedingte oder durch eine directe durch Sondenberührung der im Labyrinthe an specifischen Apparaten endigenden Ampullarnerven handeln, die bekanntlich vermöge ihrer anatomischen Beziehungen zum Kleinhirn derartige Störungen auszulösen vermögen.

Digitized by Google

Eine Steigbügelberührung sei bei den Manipulationen ausgeschlossen gewesen.

Ueber die Functionsprüfungen der erkrankten Gehörorgane fehlen die Angaben, einer Beurtheilung der Erregbarkeit der in Frage kommenden Gebilde fehlt damit eine der erforderlichen Grundlagen.

Matte.

49.

Jensen, Ueber den galvanischen Schwindel. Habilitationsschrift. Halle. Archiv f. d. ges. Physiol. Bd. LXIV. S. 1—41.

Im experimentellen Theile schildert Verfasser zunächst das Verhalten normaler Tauben bei galvanischer Querdurchströmung von 0,05—1,7 Milli-Ampères Stromstärke. Die hierbei auftretenden Kopfbewegungserscheinungen sind bereits von Breuer und vor Allem von Ewald eingehend beschrieben worden. Verfasser fügt diesen Beobachtungen noch die sowohl bei Schliessung, als bei Oeffnung des Stromes von 0,3—0,35 M.-A. an auftretenden „Zuckungsreactionen" hinzu, die den bekannten Reactions- und Nystagmusbewegungen vorausgehen und in einem ruckartigen Zucken des Kopfes bestehen, das sich in einer Beugung nach hinten, einer Drehung und (bei Schliessung) einer geringen Neigung nach der Anode zu erkennen giebt.

Die sogenannten „Dauerreactionen" bestehen in einer bei Schliessung eintretenden langsamen Bewegung von gleichförmiger Geschwindigkeit und endigen je nach der Stärke des Stromes mit einer Neigung des Kopfes nach der Anode von 15—180°, bei der Oeffnung tritt eine Kathodenneigung vom Maximum 45° ein.

Im Gegensatze zu normalen Thieren zeigen die Versuche an vollständig labyrinthlosen Tauben [1]) ein wesentlich anderes Verhalten. Zwar lassen sich auch an ihnen die Zuckungsreactionen feststellen, an diese schliessen sich aber nur bei Schliessung des Stromes pendelnder Kopfnystagmus und eine Dauerreaction mit Kopfneigung bis zu Maximum 15° bei den stärksten der angewendeten Ströme. Die Thiere lassen also die Erscheinungen des galvanischen Schwindels, wozu die bei Schliessung und Oeffnung auftretenden Kopfneigungen nebst dem typischen Kopfnystagmus und der Nachschwindel zu rechnen sind, vermissen, ihr Auftreten ist demnach an das Vorhandensein des intacten Labyrinthapparates gebunden.

Durch Beobachtungen an narkotisirten und an des Grosshirns beraubten Thieren wird weiterhin festgestellt, dass die galvanischen Reactionen der Tauben in keiner engeren Abhängigkeit vom Grosshirn stehen.

Den Schluss bilden theoretische Betrachtungen, wobei Verfasser das Verhalten wirbelloser Thiere zur Vergleichung heranzieht und dem Ohrlabyrinthe eine die Thätigkeit der Locomotionsorgane regulirende Function zuspricht.

Matte.

1) Zu den Versuchen haben drei vom Referenten im Januar 1895 im physiologischen Institute zu Halle operirte Thiere gedient.

Digitized by Google

50.

Studienbericht des Universitätsdocenten Dr. Kornel Lichtenberg über seine ausländische Reise und Vorschläge desselben im Interesse der Ohrenheilkunde. Pester Lloyd. 1895. Nr. 145.

Verfasser hat gleichsam in amtlicher Eigenschaft eine fast dreimonatliche Studienreise unternommen, während welcher er sich vorzugsweise in Halle (6 Wochen), Berlin und München aufgehalten hat, und deren Ergebnisse und Erlebnisse er in einem an den ungarischen Minister für Cultus und Unterricht erstatteten Berichte schildert. Es wird die Tragweite der Erkrankungen des Gehörorgans auseinandergesetzt, es werden die Fortschritte dargestellt, welche, vornehmlich angebahnt durch Schwartze, die Ohrenheilkunde besonders auf operativem Gebiete in den letzten Decennien gemacht hat, und sodann wird hervorgehoben, in welcher sorgsamen und ausgedehnten Weise die an den genannten Orten waltenden Otiatriker bemüht sind, die erzielten Fortschritte zum Nutzen ihrer Patienten zu verwerthen. Daran reihen sich die folgenden Wünsche, um deren Erfüllung für Ungarn Verfasser den Minister angeht: 1. Die Ohrenheilkunde möge für jeden Hörer der Medicin ein obligater Lehr- und Unterrichtsgegenstand sein. 2. Es möge eine Universitätsohrenklinik als Centrum des ohrenärztlichen Unterrichts errichtet werden. 3. Es möge ein ordentlicher öffentlicher Professor der Ohrenheilkunde ernannt werden.

Blau.

51.

Zwaardemaker, Ein Initialsymptom der Sklerose. Zeitschr. f. Ohrenheilkunde. XXVIII. 2. S. 119.

Bei denjenigen Formen der primären Paukenhöhlensklerose, welche ihr anatomisches Substrat in einer Verwachsung der Steigbügelschenkel mit den Wänden der Nische des ovalen Fensters, in ähnlichen Processen um den Hammer herum oder an der Membrana fenestrae rotundae, ferner in einer allgemeinen Sklerose der Mittelohrschleimhaut haben, findet sich nach den Untersuchungen des Verfassers ausnahmslos eine Verschiebung der oberen Tongrenze über die für das gleiche Alter geltende Norm hinaus, welche während der ersten Jahre der Erkrankung bestehen bleibt und dann allmählich durch die normale Grenze hindurch in eine Einschränkung übergeht. Oder mit anderen Worten, da schon frühzeitig ein Ausfall des Gehörs für Töne niederer Tonreihen vorhanden ist, so lässt sich von einer Verschiebung des ganzen Tonbereiches nach einer höheren Lage sprechen. Das betreffende Symptom wird vermisst bei dem chronischen Mittelohrkatarrh mit freier Exsudatbildung, Wölbungsanomalien des Trommelfells, Hypertrophie der Schleimhaut u. s. w. und desgleichen bei der von Politzer geschilderten primären Entzündung der Labyrinthkapsel. Zur Erklärung wird vorzugsweise der Umstand herangezogen, dass mit dem durch die Ankylose bewirkten Wegfall der Massenschwingungen der Gehörknöchelchenkette auch die Interferenz fortfällt, welche bei beweglicher Kette nothwendig zwischen den Massenschwingungen und

Digitized by Google

den Molecularschwingungen der Gehörknöchelchen einerseits und den in ihrer Phase zurückgebliebenen Luftschwingungen andererseits existiren muss, und die gerade für Schallwellen kürzerer Länge wesentlich in Betracht kommt. Therapeutisch liesse sich vielleicht ein Hörapparat verwerthen, welcher im Stande ist, Tonsätze aus den mittleren Octaven nach einer höheren Tonlage zu transponieren. Blau.

52.

Crull, Congenitaler Verschluss der linken Choane. Ebenda. S. 134.

Mädchen von $5\frac{3}{4}$ Jahren, mit einer kirschgrossen, von normaler Haut bedeckten runden Geschwulst am linken inneren Augenwinkel geboren, welche 4 Wochen später spontan unter einmaliger reichlicher Eiterentleerung aus der linken vorderen Nasenöffnung verschwand. Undurchgängigkeit der Nase, rechts nur durch die vergrösserte Rachenmandel bedingt, während links sich eine trichterförmig nach hinten zunehmende Enge der Nasengänge mit völligem Verschluss der Choane vorfand. Die Durchbohrung dieses Verschlusses mit dem Drillbohrer hatte nur ganz vorübergehenden Erfolg, ein zweiter Versuch scheiterte, ebenso ein Versuch, die hierfür zu dicke Knochenwand galvanokaustisch zu durchbrennen. Durch die Abtragung der Rachenmandel war übrigens eine genügende Durchgängigkeit auf der rechten Seite erreicht worden. Als Ursache der angeborenen Choanenverschlüsse können ausser Entwicklungsfehlern vielleicht auch intrauterine Entzündungen in Betracht kommen. Blau.

53.

Schmiegelow, Endocranielle Complication während des Verlaufes einer Mittelohrsuppuration. — Trepanation und Heilung. Ebenda. S. 135.

Patient 12 Jahre alt, mit linksseitiger eitriger Mittelohrentzündung seit seinem 2. Lebensjahre. Verschlimmerung des Leidens mit Auftreten von Ohrenschmerzen, Schwindel, Erbrechen und Fieber. Dann nach vorübergehender Besserung von Neuem Schwindel- und Uebelkeitsgefühl bei jeder Kopfbewegung, Schmerzen in der linken Schläfengegend, verlangsamter aussetzender Puls, allgemeine Trägheit. Keinerlei Lähmungserscheinungen. Warzengegend normal, Gehörgang verschwollen. Aufmeisselung des Processus mastoideus, wobei sich dessen Zellen mit Eiter und Granulationsgewebe, sowie Paukenhöhle und Gehörgang mit polypösen Massen angefüllt erwiesen. Eröffnung der mittleren Schädelgrube von unten durch Erweiterung der Warzenfortsatzwunde; hierdurch wurde ein epiduraler Abscess und ein grosses glänzendes Cholesteatom entleert. Die Punction des Schläfenlappens und des Kleinhirns ergab keinen Eiter, wohl aber einen ausserordentlich reichlichen Ausfluss cerebrospinaler Flüssigkeit. Nach der Operation verloren sich die Kopfschmerzen, die Uebelkeit und der

Digitized by Google

Schwindel und kamen nicht wieder, indessen ist die Nachbeobachtungszeit von wenigen Wochen viel zu gering, um hier von einer Heilung reden zu können, da Besserungen vorübergehender Natur zuweilen auch eintraten, ohne dass der eigentliche Krankheitsherd (Gehirnabscess) aufgedeckt worden ist, und zwar allein auf Grund der durch die Operation bewirkten Herabsetzung des intracraniellen Druckes. (Ref.) Verfasser nimmt als Ursache der cerebralen Symptome ein reflectorisches Oedem der Gehirnrinde an, hervorgerufen durch die Eiterretention im Mittelohre. Blau.

54.

Dunn, Spontane Dehiscenz am oberen halbzirkelförmigen Kanale. Ebenda. S. 139.

Bei der Section eines 35jährigen Negers wurden an den sonst normalen Schläfenbeinen die folgenden Lückenbildungen gefunden. Rechts ein grosses unregelmässiges Loch an der Vereinigung des Schuppen- und Felsentheiles, in einige weite, mit dem Antrum mastoideum communicirende lufthaltige Räume mündend; 20—25 kleine Dehiscenzen am Tegmen tympani und antri; eine schmale, 5 Mm. lange Dehiscenz, der ganzen Dicke des oberen Halbzirkelkanales entsprechend; eine grosse Lücke oberhalb der Gegend des Ganglion geniculi, jedoch nicht in Verbindung mit dem Fallopi'schen Kanale; ein grosser Spalt im knöchernen Dache des Canalis caroticus. Auf der linken Seite waren die gleichen Dehiscenzen wie rechts vorhanden, mit Ausnahme derjenigen am oberen Bogengange, dagegen fehlte hier die ganze obere Wand des carotischen Kanales bis fast zur Biegungsstelle. Zu beipen Seiten der Mittellinie führten endlich noch einige kleine Dehiscenzen in die Keilbeinhöhle. Blau.

55.

Courtade, De l'apoplexie des polypes de l'oreille. Annales des maladies de l'oreille, du larynx, du nez et du pharynx. 1894. No. 10.

Verfasser beschreibt 2 Fälle von interstitieller Blutung in Ohrpolypen, das eine Mal spontan aufgetreten, das andere Mal im Anschlusse an die verordneten Einträufelungen von Borsäure-Alkohol. Hier hatten sich sofort sehr lebhafte Schmerzen, sowie persistente subjective Geräusche eingestellt, ausserdem wenige Tage nachher eine Facialislähmung, während der Polyp selbst sich um das Doppelte vergrössert und eine schwärzliche Farbe angenommen hatte. Die Extraction führte zu schnellem Verschwinden sowohl der Otorrhoe als der sonstigen Störungen. Auf dem Durchschnitte boten die Geschwülste ganz das Aussehen eines hämorrhagischen Infarctes. Beide Patienten waren übrigens mit Albuminurie behaftet, woraus sich vielleicht die grössere Brüchigkeit der Gefässe erklären mochte.

Blau.

Digitized by Google

56.

Lannois, De l'étiologie otique de certains cas de paralysie faciale dite a frigore. Ibidem. No. 11.

Es ist bekannt, dass im Verlaufe einer acuten Otitis media mit oder ohne Perforation des Trommelfelles Facialisparalyse eintreten kann, sei es bei bestehender Dehiscenz der die Paukenhöhle von dem Nerven trennenden Knochenwand durch directen Druck der geschwollenen Schleimhaut oder des angesammelten Exsudates, oder in anderen Fällen durch eine Fortpflanzung der Entzündung auf das Neurilem vermittelst der den Knochen perforirenden Gefässe, oder endlich durch eine die Paukenhöhlenentzündung begleitende vermehrte Blutfülle im Bereiche der Arteria stylomastoidea mit consecutiver Compression des Nerven in seinem knöchernen Kanale. Indessen sind es, wie bereits mehrfach hervorgehoben worden ist, und wie desgleichen Verfasser durch seine eigenen Beobachtungen darlegt, nicht allein die Fälle von ausgesprochener Otitis media, welche das Symptom der begleitenden Facialislähmung zeigen, sondern letzteres kann auch jenen leichteren Formen zu eigen sein, in welchen die subjectiven Erscheinungen der Ohrentzündung mehr oder weniger zurücktreten, und nur eine sachgemässe locale Untersuchung über die Betheiligung des Gehörorganes Aufschluss giebt. Daher geschieht es, dass die Entstehung vom Ohre aus nicht selten verkannt wird und solche Facialisparalysen für rheumatische gehalten werden. Es ist demnach in jedem Falle von Facialislähmung angezeigt, auf das Ohr als mögliche Quelle des Leidens zu achten, um so mehr, als dieses ätiologische Verhältniss auch ein Moment von grosser prognostischer und therapeutischer Bedeutung bildet; denn die von einer acuten Otitis media abhängenden Formen pflegen bei einer auf das Ohr gerichteten Behandlung leicht in Heilung übergeführt werden zu können. Das Recidiviren der Facialislähmung bei manchen Patienten mag wohl auch in dem Ursprunge vom Ohre seine Ursache haben, nämlich in der Geneigtheit der betreffenden Individuen zu acuten Anginen oder Rhino-Pharyngitiden mit consecutiver acuter Mittelohrentzündung.

Blau.

57.

Heiman, Otite moyenne chronique purulente gauche. Abscès cérébelleux latent. Ibidem. No. 11.

Patient ein 24 Jahre alter Soldat mit linksseitiger Mittelohreiterung seit frühester Kindheit. Die Otorrhoe cessirte zeitweise, bestand jetzt wieder seit ungefähr 4 Wochen. Keinerlei Beschwerden, vollkommenes Wohlbefinden. Gehörgang verengert, Trommelfell mit einer kleinen Perforation in seinem unteren Theile, welche durch einen Schleimhautprolaps verlegt war, über dem Warzenfortsatz eine alte Narbe und ein Knochendefect. Hörfähigkeit nahezu total aufgehoben. Unter Ausspülungen mit Borsäurelösung und 2mal wöchentlicher Kauterisation der vorgefallenen Paukenhöhlenschleimhaut mit

Digitized by Google

Ferrum sesquichloratum solutum verschwand die Ohreiterung, und der Zustand des Kranken besserte sich derart, dass derselbe in den nächsten Tagen entlassen werden sollte. Dann eines Morgens 9 Uhr plötzlich heftige Schmerzen im linken Ohre und im ganzen Kopfe, zugleich stieg die Temperatur auf 39 °, und die Pulsfrequenz auf 102. Gehörgang stark verschwollen, keine Eiterung. Pupillen verengert, reagirten gut auf Licht. Bewusstsein erhalten, kein Schwindel, keine Uebelkeit oder Stuhlverstopfung. Trots mehrfacher Incision des Meatus und energischer Antiphlogose nahmen gegen Abend die Kopfschmerzen noch zu, ohne sich indessen an einer bestimmten Stelle zu localisiren und ohne, dass sich irgendwo eine Druckempfindlichkeit gezeigt hätte. Temperatur 38,3 °, Pulsfrequenz 100, im Laufe des Nachmittags mehrmaliges Erbrechen galliger Massen. Um 4 Uhr früh am nächsten Tage Exitus letalis; der Kranke hatte bis zuletzt über Kopfschmerzen geklagt und soll während der beiden letzten Stunden unaufhörlich die rechte obere Extremität bewegt haben. Sectionsbefund: Hirnhäute und Sinus normal. Kleinhirn links an der oberen Fläche des Felsenbeines adhärent, hier die Dura mater verdickt, in der Mitte perforirt und der Knochen des Tegmen tynyrani von grauer Farbe und erweicht. Taubeneigrosser Abscess in der linken Kleinhirnhemisphäre, den ganzen Processus vermicularis und die benachbarte Hälfte der linken Hemisphäre einnehmend, gegen die untere Fläche des Kleinhirnes aufgebrochen, so dass sich der grünliche, stinkende Eiter nach der Schädelbasis und bis in den oberen Theil des Rückenmarkskanales ergossen hatte. Wandung des Abscesses von einer dünnen, fibrösen Kapsel ausgekleidet, die benachbarte Substanz des Kleinhirnes ödematös und von zahlreichen rothen Punkten durchsetzt. Desgleichen Oedem der Grosshirnhemisphären; in den beiden Seitenventrikeln und im vierten Ventrikel eine ziemlich reichliche Menge seröser Flüssigkeit. Paukenhöhle und Labyrinth total in eine käsige Masse umgewandelt, so dass von den normalen Bestandtheilen nur noch geringe Reste übrig geblieben waren. Nervus acusticus von Eiter umgeben und eitrig infiltrirt. Warzenfortsatz sklerotisch. Blau.

58.

Broca, Opérations sur l'apophyse mastoïde. Annales des maladies de l'oreille, du larynx, du nez et du pharynx. No. 1. 1895.

Die Ansichten des Verfassers über den betreffenden Gegenstand sind ausführlicher und vollständiger in der von ihm und Lubet-Barbon herausgegebenen Monographie (Les suppurations de l'apophyse mastoïde et leur traitement. Paris 1895) mitgetheilt und auch zum Theil in diesem Archiv (Band XXXIX, Heft 2 u. 3, S. 159) der Besprechung unterzogen worden. Verfasser behandelt nacheinander die einfache Aufmeisselung des Warzenfortsatzes, die Eröffnung desselben mitsammt der Paukenhöhle und die Stacke'sche Operation der isolirten Freilegung der Paukenhöhle sowohl in ihrer Ausführung

Digitized by Google

als in ihren Indicationen. Die Aufmeisselung des Processus mastoïdeus allein wird besonders für die acuten Fälle von Eiteransammlung in dessen Innerem empfohlen, wenn nach Wegschaffung der sonstigen Hindernisse für den Eiterabfluss, energischer Antiphlogose u. s. w. die bedrohlichen Entzündungserscheinungen nicht zurückgehen, sowie ferner für die mit heftigen Schmerzen verbundene eburnisirende Ostitis des Warzenfortsatzes ohne Suppuration. Stets soll die Operation mit der Eröffnung des Antrum mastoideum beginnen und des Weiteren sich auf alle erreichbaren Zellen ausdehnen. Der einfache Wilde'sche Schnitt ist, wenn es sich nicht nur um einen oberflächlichen Abscess der Regio mastoidea handelt, zu verwerfen. Nach der Operation wird die Wunde mit Jodoformgaze tamponirt und der Verband 2 mal in der Woche erneuert, nur bei Neuralgie des Warzenfortsatzes kann man sofort die Naht ohne jede Drainage anlegen. Heilungsdauer gewöhnlich 4—6 Wochen. Was zweitens die operative Freilegung sämmtlicher Mittelohrräume betrifft, so kommt dieselbe für die acuten Fälle nur ausnahmsweise in Betracht, während sie für die chronischen Formen (mit Betheiligung der Gehörknöchelchen und der Wandungen der Paukenhöhle, Affection des Atticus tympanicus u. s. w.) die Regel darzustellen hat. Am meisten empfiehlt es sich, eine Heilung mit grosser persistenter Oeffnung hinter dem Ohre anzustreben, welche man später eventuell, wenn sich das Andauern der Heilung bestätigt hat, durch eine einfache plastische Operation wieder schliessen kann. (Ausgenommen sind hiervon natürlich die Fälle von Cholesteatom, wo der zu fürchtenden Recidive wegen von einem Verschluss der retroauriculären Oeffnung keine Rede sein darf. Ferner möchte Referent bemerken, dass doch auch bei den chronischen Eiterungsprocessen der auf den Warzenfortsatz beschränkte Eingriff nicht selten zur vollständigen und dauernden Hebung des Leidens ausreicht, man demnach nicht berechtigt ist, die gleichzeitige Eröffnung der Paukenhöhle als unbedingte Regel hinzustellen, sondern nur als geboten bei wirklich nachgewiesener schwerer Erkrankung derselben. — Die Stacke'sche Operation endlich findet ihre Anzeige in den für einfachere Behandlung unzugänglichen Eiterungsprocessen des Atticus tympanicus, sowie den innerhalb der Paukenhöhle eingekeilten Fremdkörpern, welche sich auf schonendere Weise nicht entfernen lassen. Ausdrücklich bemerkt Verfasser, dass nur selten die Krankheit auf den Atticus beschränkt ist und sich daher in der Mehrzahl der Fälle noch die Freilegung des Aditus ad antrum oder des Antrum mastoideum selbst an diejenige des oberen Paukenhöhlenraumes anzuschliessen hat. — Den Schluss der Arbeit bildet eine Mittheilung der therapeutischen Resultate des Verfassers nebst einem kurzen Resumé seiner eigenen Beobachtungen. Gerade dieser Abschnitt ist nach den in der citirten Monographie gegebenen Zahlen, welchen zudem ein bei weitem grösseres Krankenmaterial (129 gegen 97 Fälle) zu Grunde liegt, bereits im Archiv eingehender referirt worden, so dass wir auf das dort Gesagte verweisen können. Blau.

Digitized by Google

59.

Lermoyez et Helme, Les staphylocoques et l'otorrhée. Ebenda. No. 1.

Die Verfasser stellen die Resultate ihrer Betrachtungen in folgender Weise zusammen. In der Regel sind die acuten Mittelohrentzündungen monobacillären Ursprunges, wie sich daraus ergiebt, dass man in dem durch die Paracentese entleerten Eiter gewöhnlich nur eine einzige pathogene Species auffindet. Und zwar handelt es sich hierbei am häufigsten um den Streptococcus und den Pneumococcus, während die Staphylokokken um diesen Zeitpunkt nur selten, und dann fast immer mit anderen Mikroorganismen vergesellschaftet, angetroffen werden. Dagegen tritt in einer späteren Periode, verschieden weit von dem Beginne der Krankheit entfernt, eine secundäre Infection ein, welche sich schliesslich der primären substituirt, und die durch Staphylokokken, speciell den Staphylococcus albus, bedingt wird. Unter 100 Fällen von veralteter Otorrhoe begegnet man 92 mal den Staphylokokken, fast immer in isolirtem Zustande. Diese Secundärinfektion veranlasst den Uebergang der acuten in die chronische Form der Otitis, und sie verhindert dadurch, dass immer neue Staphylococcusmengen hinzugelangen, deren Heilung. Der Ort, von welchem die genannten secundären Infectionserreger herstammen, kann die Nasenhöhle und der Nasenrachenraum sein, indessen liegt die Annahme weit näher, dass dieselben vom Gehörgange aus durch die Trommelfellperforation in die Paukenhöhle eindringen, sei es, dass sie schon vordem im Gehörgange, z. B. in den Cerumenansammlungen, vorhanden gewesen sind, sei es, dass sie erst durch mangelhafte Asepsis bei der Behandlung hineingebracht werden. Insbesondere haben die Verfasser nachweisen können, dass die Wattepfröpfchen, welche der Arzt oder Patient frisch zum Gebrauche zwischen den Fingern dreht, und mit denen er dann das Ohr verschliesst, fast regelmässig Träger von Staphylokokken sind. Das sicherste Mittel, ein Chronischwerden der Otorrhoe zu verhüten, würde demnach in sorgsamster Asepsis und Antisepsis bei der Behandlung der acuten eitrigen Mittelohrentzündung bestehen, und zwar würde sich die Asepsis in gleicher Weise auf die Mund- und Nasenhöhle, den äusseren Gehörgang und die benutzten Verbandobjecte, bezw. Instrumente zu erstrecken haben. In Bezug auf die Watte möchte es sich empfehlen, dass man eine gewisse Zahl von Pfröpfchen vorher bereitet, dieselben sterilisirt, sie in einem verschlossenen Behälter aufbewahrt und dann jedesmal mit einer ausgeglühten Pincette herausnimmt. Noch einfacher ist das folgende Verfahren: man taucht den Watteträger mit dem in ihm befestigten Tampon in gesättigten Borsäurealkohol und zündet an, worauf sich die Watte in Zeit von wenigen Secunden sterilisirt, ohne sonst im geringsten von ihren Eigenschaften und besonders von ihrer hydrophilen Beschaffenheit einzubüssen. Kulturversuche auf Gelatine mit derartig behandelter Watte sind immer negativ geblieben. Blau.

Digitized by Google

60.

Ziem, Sur les conditions de pénétration de la trompe d'Eustache par les lavages du nez et sur une nouvelle pompe foulante. Ebenda No. 3.

Da die Tubenöffnung in der Ruhe die Form einer capillaren Spalte besitzt, so hält es Verfasser für ausgeschlossen, dass bei Irrigationen der Nasenhöhle Wasser in die Tuba eindringt, wofern nicht entweder eine Gegenöffnung am Trommelfell vorhanden ist, oder die Flüssigkeit durch comprimirte Luft hineingeschleudert wird. Letzteres kann beim Spray, bei undichten Nasenspritzen, bei Fortsetzung der Heberdouche, wenn die Flüssigkeit schon ein zu niedriges Niveau erreicht hat, bei gleichzeitigen Hustenbewegungen u. s. w. geschehen; dagegen soll, wie schon Löwenberg hervorgehoben hat, der Flüssigkeitsdruck für sich allein nicht im Stande sein, den Tubenverschluss aufzuheben. Aber selbst während der Ausführung von Schluckbewegungen ist die Gefahr eines Eindringens von Flüssigkeit nur unter ausnahmsweisen Bedingungen gegeben, wenn nämlich der Patient seinen Kopf hintenüber gebeugt hält, wenn er hustet oder sich verschluckt, oder wenn mit der Flüssigkeit zugleich Luft in die Nasenhöhle eintritt. Bei Vermeidung dieser Momente hatten in wiederholten Versuchen des Verfassers selbst directe Injectionen durch den Katheter kein Eindringen von Flüssigkeit in die Paukenhöhle zur Folge. Die Pumpe, deren sich Verfasser zur Ausspülung der Nase und ihrer Nebenhöhlen bediente, ist den in manchen grösseren Etablissements als Feuer- oder Gartenspritzen verwendeten Pumpen nachgebildet; dieselbe liefert einen gleichmässig starken, ununterbrochenen Wasserstrahl ohne jede Luftbeimischung (3 Liter in der Minute) und zeigt sich nur wenig reparaturbedürftig. Blau.

61.

Chipault et Demoulin, Les méfaits de l'incision de Wilde. Ebenda. No. 4.

Der Wilde'sche Schnitt findet sein Indicationsgebiet allein bei oberflächlicher und subperiostaler Abscessbildung in der Warzengegend, dagegen ist er durchaus unzureichend in Fällen von Eiteransammlung im Inneren des Warzenfortsatzes und führt hier nur zu einer sehr bedauerlichen Zeitversäumniss. Ausserdem können durch secundäre Infection der Schnittwunde directe Gefahren heraufbeschworen werden. Eine solche Infection haben die Verfasser auf Duplay's Abtheilung unter 17 einschlägigen Beobachtungen 13 mal gesehen, 9 mal bei vorher vollkommen normaler Beschaffenheit der durchtrennten Gewebe und veranlasst jedenfalls durch das septische Paukenhöhlensekret. Die dadurch bewirkte Eiterung war 7 mal leichteren Grades, wenngleich 1 mal mit einem beträchtlichen entzündlichen Oedem an der Seitenfläche des Halses verbunden. Dagegen kam es bei den beiden anderen Kranken zu ausgedehnten

Digitized by Google

Eitersenkungen und infolge derselben das eine Mal zu einer Facialislähmung durch Compression des Nerven im Foramen stylomastoideum, das andere Mal zu einer Nekrose des Querfortsatzes des Atlas, welche dessen Resection nothwendig machte. Die letzterwähnten 2 Fälle werden ausführlicher beschrieben. Blau.

62.

Corradi, Des sténoses rebelles de la portion cartilagineuse du conduit auditif externe et de leur traitement. Ebenda. No. 4.

In Fällen von Stenose des knorpligen Gehörganges, welche durch Gewebsverdickung oder Narbencontraction verursacht ist, soll man sich, besonders wenn gleichzeitig noch eine Mittelohreiterung besteht, nicht mit den nur langsam wirkenden Mitteln (wie Einlegen von Wattetampons, Laminariabougies, Canülen) aufhalten, sondern sogleich in operativer Weise vorgehen. Letzteres geschieht, wenn die verengte Stelle sich nicht über einen zu weiten Raum erstreckt, durch die einfache circuläre Excision, während man, wenn es sich um eine ausgedehntere Stenose, zumal eine solche des äusseren Abschnittes handelt, so dass die Gehörgangswandung nicht nur zu dick, sondern auch zu lang geworden zu sein scheint, die Ohrmuschel sammt dem häutigen Gehörgange loslöst und von seinem innersten Theile eine entsprechend grosse Partie mit der Scheere abträgt. Blau.

63.

Gellé, Le torticolis ab aure laesa. Ebenda. No. 4.

Verfasser macht auf den häufigen Zusammenhang von Störungen in der Beweglichkeit des Halses und Erkrankungen des Gehörorganes aufmerksam. Bekannt ist die Nackensteifigkeit als Symptom einer Meningitis oder meningitischen Reizung, welche letztere, vom Ohre ausgegangen, möglicher Weise durch eine einfache Incision des Trommelfelles wieder gehoben werden kann. Einseitiger Torticolis wird bei acuter Otitis media mit Betheiligung des Warzenfortsatzes beobachtet, sein Erscheinen zugleich mit Fieber und Schmerzen zeigt die Ausdehnung des Processes auf die Warzenzellen und eine Eiterung in ihnen an. Ferner findet sich Torticolis als Folge eines Durchbruches des Warzenfortsatzes an seiner Innenfläche und einer consecutiven Eitersenkung zwischen den tiefen Halsmuskeln, mit Dysphagie verbunden bei Retropharyngealabscessen, ausserdem bei Eindringen von Eiter in die Muskelscheide des Sternocleidomastoideus, bei schmerzhaften Schwellungen der Drüsen am Halse und bei Drüsenabscessen, bei Fortpflanzung einer Thrombose aus dem Sinus lateralis in die Vena jugularis. Das Ohrenleiden braucht in Fällen von Torticolis gar nicht besonders hervorzutreten, es kann sich auch um anscheinend nur geringfügige Eiterungen oder um katharrhalische Processe mit

Digitized by Google

wenig hervorstechenden Symptomen handeln. Desgleichen haben nicht selten Verletzungen oder acute Entzündungen im Rachen Torticolis zur Folge. Bei Sklerose, Menière'schem Schwindel, Labyrinthreizung überhaupt kommen Steifigkeit der Muskeln im Nacken, Schmerzen bei ausgiebigeren Kopfbewegungen und eigenthümliche Kopfstellungen vor, ohne wirkliche Muskelcontractur, als Ausdruck eines vom inneren Ohre ausgehenden Reflexes. Stellt sich bei kleinen Kindern regelmässig, wenn der Kopf nicht unterstützt ist, Unruhe und Schreien ein, so lässt dieses auf eine schmerzhafte Steifigkeit der Halsmuskeln schliessen und fordert dringend zu einer Untersuchung der Ohren auf; bei vorhandener Otorrhoe deutet die geschilderte Erscheinung auf ein Fortschreiten des Leidens, eventuell nach den Meningen hin, vielleicht auch, bei Bestehen von Dysphagie, auf einen consecutiven Retropharyngealabscess. Tumoren des Corpus restiforme, des Kleinhirnes, der Pedunculi u. s. w. geben mitunter zu gleichzeitiger Contractur der Rotatoren des Kopfes und Taubheit ohne nachweisbare Läsion des Gehörorganes Veranlassung. Blau.

64.

Coyne et Cannieu, Recherches sur l'épithélium sensoriel de l'organe auditif. Ebenda. No. 5.

Nach den bei verschiedenen Thierklassen und beim Menschen ausgeführten Untersuchungen der Verfasser besteht das Sinnesepithel des Ohres aus zwei Arten von Zellen, nämlich den gewimperten specifischen Sinneszellen und den Stützzellen. Letztere haben durchgängig ihre Kerne in zwiefacher Höhe angeordnet, wodurch der fälschliche Anschein einer Streifung entsteht. Die gewimperten Zellen an den Maculae und Cristae acusticae zeigen sich in zwei verschiedenen Varietäten, als solche mit langem und mit kurzem Halse. An und für sich haben alle diese Zellen die nämliche Form, sie unterscheiden sich nur in Bezug auf die Länge ihres oberen Abschnittes, des Halses. Bei den Nagern werden nur die kurzhalsigen Zellen angetroffen, bei den Fleischfressern und beim Menschen beiderlei Arten; die oberste Schicht von Kernen gehört hier den kurzhalsigen Zellen an, die zweite den langhalsigen Zellen. Die zelligen Elemente der Papilla spiralis haben bei allen den erwähnten Thierspecies gleiche Beschaffenheit. Die Streifung, welche man an diesen verschiedenen Arten von Epithel beobachtet, ist nur eine scheinbare. Dieselbe hat darin ihren Grund, dass die Körper der Zellen und mit ihnen ihre Kerne innerhalb des Epithellagers in verschiedener Höhe (4 Schichten) gelegen sind. Sämmtliche Zellen gehen übrigens von der Basalmembran aus, theils direct mit ihrem Körper, theils vermittels verschieden langer Fortsätze, und endigen an der freien Oberfläche des Epithels. Es handelt sich mithin bei diesem Allem um ein einfaches Cylinderepithel, dessen Zellen sich nur, um eine besondere physiologische Funktion zu erfüllen, differenzirt haben. Möglicher Weise ver-

Digitized by Google

halten sich die gestreiften Epithelien anderer Organe ähnlich wie diejenigen des Ohres und bieten nur scheinbar eine Streifung dar.
Blau.

65.

Coyne et Cannieu, Recherches sur la membrane de Corti. Ebenda. No. 5.

Während die Verfasser in Bezug auf die innere Insertion der Membrana Corti mit der landläufigen Ansicht übereinstimmen, dass dieselbe von dem Huschke'schen Höcker entspringt, führen sie als neue von ihnen gefundene Thatsache an, dass die genannte Membran auch an ihrem äusseren Ende nicht frei ist, vielmehr sich an dem Corti'schen Organe selbst und an den Claudius'schen Zellen festsetzt. Das streifige Aussehen, welches die Corti'sche Membran von der Oberfläche gesehen und auf Längsschnitten zeigt, rührt von folgenden Verhältnissen ihrer feineren Struktur her: die Membran besteht nämlich aus einer grossen Anzahl polygonaler Hohlräume, deren Scheidewände sich als deutlicher hervortretende Fasern markiren, und welche am umfangreichsten in der Nähe des Corti'schen Organes, am kleinsten in der Nähe der oberen Grenzschicht sind. Im Inneren dieser Hohlräume befinden sich die Flimmercilien der Haarzellen des Corti'schen Organes.
Blau.

66.

Gellé, Des oedèmes phlegmoneux sous-cutanés péri-otiques. Ebenda. No. 6.

Verfasser beschreibt Formen von acutem subcutanem, phlegmonösem Oedem in der Umgebung des Ohres, welches sich bis zur Stirn, bis zum Nacken oder bis zum Schildknorpel ausdehnen kann, nicht selten zu einer Verschwellung des äusseren Gehörganges führt und häufig auch eine gleichartige Affection des Rachens zum Begleiter hat. Die Entwicklung dieses Oedems ist eine rapide, die Schmerzhaftigkeit bedeutend, zwischen dem 8.—12. Tage pflegt Resolution einzutreten, ohne dass es jemals zur Eiterung kommt, allerdings aber bei bestimmten Formen mit Zurückbleiben einer Facialislähmung oder der Zeichen einer tieferen Erkrankung des Gehörorganes. Die Oberfläche der geschwollenen und infiltrirten Haut bleibt während der ganzen Dauer des Leidens unverändert, Lymphdrüsenanschwellungen sind nicht vorhanden, und ebensowenig tritt später eine Abschuppung ein. In Bezug auf die Aetiologie werden nervöse, arthritische und die häufigsten, infectiöse Formen unterschieden. Pathologisch-anatomisch liegt aller Wahrscheinlichkeit nach meist eine Osteo-Periostitis des Felsenbeines zu Grunde, entweder auf die Umgebung des Fallopischen Kanales beschränkt oder von diffuserer Ausdehnung, häufig auf Grund eines alten eitrigen Processes im Gehörorgan entstanden. Die

Digitized by Google

Diagnose ist nicht schwierig, stets muss auf das mögliche Bestehen eines Ohrenleidens geachtet werden. Zehn eigene Beobachtungen des Verfassers, welche die verschiedenen Formen illustriren, sind der Arbeit beigegeben. Blau.

67.

Hamon du Fougeray, Traitement antiseptique des suppurations chroniques simples de la caisse du tympan. Du tamponnement méthodique du conduit auditif externe par la gaze jodoformée. Ebenda. No. 6.

Um bei Otorrhoen eine secundäre Infection von aussen, auch seitens des Kranken, zu verhüten, empfiehlt Verfasser die methodische Tamponade des Gehörganges mit Hülfe eines Jodoformgazestreifens. Diese Behandlungsart hat sich bei uncomplicirten chronischen Mittelohreiterungen sehr gut bewährt, ohne dass sonstige, flüssige oder pulverförmige, Medicamente in Gebrauch gezogen zu werden brauchten. Desgleichen kann man von Ausspülungen sehr bald absehen. Die Luftdouche wird erst im späteren Verlaufe zum Zwecke der Hörverbesserung angewandt. Der Tampon bleibt je nach den individuellen Verhältnissen des Falles 2—3 Tage und darüber liegen.

Blau.

68.

Lermoyez et Helme, De l'asepsie en otologie, rhinologie et laryngologie. Ebenda. No. 6.

Die Verfasser plaidiren für Einhalten strengster Asepsis auch bei allen specialistischen Manipulationen. Besprochen werden ausführlich die Desinfection des Arztes, des Patienten, der Instrumente und der Verbandgegenstände. Zur Desinfection der metallenen Instrumente (nicht Aluminium!) empfehlen sie am meisten das kochende Wasser mit Zusatz eines Alkali, wobei die Messer an ihrer Schneide mit etwas hydrophiler Watte umwickelt werden können, nur bei sehr feinen Messerchen, Paracentesennadeln u. dergl. ist das Eintauchen in Chloroform mehr anzurathen. Nicht metallene Instrumente, wie die Kehlkopfspiegel, Hartgummikatheter, Bougies u. s. w. müssen auf kaltem Wege sterilisirt werden, am zweckmässigsten durch Einlegen in eine 1 proc. Lösung von Phenosalyl, nachdem zuvor der anhaftende Schleim mit Hülfe einer alkalischen Flüssigkeit entfernt worden ist. Für Spritzen wird je nach ihrer Construction das kalte oder das warme Verfahren passen. Zu den Ausspülungen verwenden die Verfasser keinerlei antiseptische Flüssigkeiten, sondern nur durch 2 maliges, je 20 Minuten langes Kochen steril gemachtes Wasser. Ein besonderes Gewicht wird auch noch auf die Sterilisation der in das Ohr zu steckenden Wattetampons gelegt, zu erreichen durch Eintauchen in gesättigten Borsäure-Alkohol und nachheriges Anzünden. Den Nutzen einer strengen Asepsis belegen die Verfasser durch ihre guten Resultate bei der Behandlung der acuten Otitis media und bei der Operation der adenoiden Vegetationen. Blau.

Digitized by Google

69.

Pes et Gradenigo, Les staphylocoques pyogènes dans les otites moyennes aigues et chroniques et en particulier de leur mode de traitement. Ebenda. No. 7.

Lermoyez et Helme, A propos du rôle des staphylocoques dans l'otorrhée. Ebenda. No. 7.

1. Die Verfasser widersprechen der von Lermoyez und Helme geäusserten Ansicht, dass der Grund für das Chronischwerden der Otorrhoen in einer Secundärinfection durch den Staphylococcus pyogenes albus läge, und dass diese secundäre Infection vornehmlich vom Gehörgange aus durch die Trommelfellperforation zu Stande käme. Ihren eigenen Erfahrungen nach ist der Staphylococcus auch im acuten Stadium der Otitis media kein gerade seltener Befund, während derselbe andererseits im chronischen Stadium sicher wohl vermisst werden kann, und der Uebergang des Leidens in den chronischen Zustand überhaupt weit weniger von der Natur des inficirenden Mikroorganismus als von ungünstigen localen und allgemeinen Bedingungen abhängig ist. Die Invasion der pathogenen Mikroben, welche beiläufig in gleicher Weise bei imperforirtem wie bei perforirtem Trommelfelle nachgewiesen werden, geschieht vorzugsweise auf dem Wege der Tuba Eustachii; dass zur Reinigung und zum Verschluss des Gehörganges benutzte Watte die den Infectionsvermittler darstelle, ist wohl nur bei grosser Unsauberkeit möglich und wird sich daher leicht vermeiden lassen. In therapeutischer Hinsicht haben die Verfasser sehr gute Erfolge von der von ihnen seit längerer Zeit geübten und schon beschriebenen Behandlungsmethode gesehen, bestehend in Drainage des äusseren Gehörganges mit sterilisirter oder Jodoformgaze und antiseptischem Verschluss des Ohres. Die Drains werden je nach der Reichlichkeit der Otorrhoe 1—2 mal täglich erneuert; häufiges Ausspritzen, Luftdouche, flüssige oder pulverförmige antiseptische Medicamente sind zu vermeiden, nur wenn die Absonderung sehr stark ist, und der Eiter noch nach Entfernung der Gaze an den Wänden des Gehörganges haftet, mag man letzteren sanft mit 300—500 Grm. sterilisirter Sublimatlösung (1 : 10000) ausspülen und darauf ein 10 Minuten langes Ohrbad von der gleichen Lösung folgen lassen. Gegen die Schmerzen Erweiterung der Trommelfellöffnung nach unten und warme Umschläge auf die Gegend vor dem Ohre. 2. Erwiderung auf vorstehende Arbeit. Die Verfasser halten ihre sämmtlichen Behauptungen (vergl. dieses Archiv Bd. XL. S. 60) uneingeschränkt aufrecht. Blau.

70.

Gellé, Du traitement général dans les affections auriculaires. Ebenda. No. 10.

Besprochen werden die Prophylaxe der Ohrerkrankungen, die allgemeine Behandlung der acuten Affectionen des Gehörorganes, diejenige der Otorrhoen in ihren verschiedenen Formen, der Otalgie, des Schwindels, der Ohrgeräusche, der Taubheit, die Anwendung der

Digitized by Google

Elektricität. Verfasser erörtert seinen Gegenstand sehr eingehend und vollständig, ohne naturgemäss etwas wesentlich Neues beibringen zu können. Blau.

71.

Couetoux, Du pansement de l'otite moyenne purulante chronique. Ebenda. No. 10.

Die gegen chronische Mittelohreiterungen empfohlene Behandlungsmethode besteht in der Application von 95 proc. Alkohol allein oder combinirt mit Drainage des Gehörganges. Zur Vermeidung stärkerer Schmerzen wird gerathen, sowohl den Alkohol selbst (und zwar um so mehr, je concentrirter er ist), als auch das Ohr vor, während und nach der Einträufelung stark zu erwärmen. Die Alkoholbehandlung eignet sich besonders bei Schwellung der Gehörgangswände, dagegen reicht dieselbe für sich allein nicht aus, wenn, wie z. B. häufig in acuten Fällen, die Schwellung so stark ist, dass nur wenig von dem Mittel in die Tiefe zu dringen vermag. Hier soll man einen Gazestreifen in gesättigten Borsäurealkohol tauchen, ihn anzünden und dann, wieder ausgelöscht, in den Gehörgang einführen, nachdem der Alkohol entweder ganz oder nur theilweise von der Flamme verzehrt worden ist. Ersterenfalls (für kleine Kinder zu empfehlen) kommt nur die Drainage und die antiseptische Wirkung der Borsäure in Betracht, bei dem zweiten Verfahren tritt hierzu noch die je nach dem Grade der Durchfeuchtung mehr oder weniger starke Wirkung des Alkohols, daher auch für gehörige Erwärmung des Ohres gesorgt, bezw. erwärmter Alkohol nachgegossen werden muss. Ausspritzungen des Gehörganges sollen vermieden werden. Bemerkenswerth ist, dass trotz der Alkoholbehandlung Polypen (wenigstens der Paukenhöhle) keine Verkleinerung aufwiesen. Blau.

72.

Lemariey, Syndrome de Menière guéri par la pilocarpine. Ebenda No. 11.

Der 29 Jahre alte Patient war nach einer Mahlzeit plötzlich von Erbrechen befallen worden, welchem sich alsbald heftiger Schwindel, Ohrensausen und Schwerhörigkeit anschlossen. Die letztgenannten Symptome dauerten auch in der Folge an, speciell zeigten sich die Schwindelerscheinungen bei der geringsten Körperbewegung und bei jedem Versuche, aufzustehen. Die Untersuchung ergab links eine alte Mittelohreiterung, rechts Ankylose der Gehörknöchelchen. Uhr links beim Anlegen, rechts 0,35 M., Rinne links negativ, rechts positiv, Weber'scher Versuch nach der linken Seite. Therapeutisch wurden Pilocarpininjectionen angewandt, im Ganzen 16, täglich, mit 0,004 Grm. beginnend und jeden zweiten Tag um 0,001 Grm. steigend. Der Erfolg war ein sehr günstiger, indem schon im Laufe

Digitized by Google

der ersten Woche die Störungen beträchtlich nachliessen, um sich alsbald gänzlich zu verlieren; der Kranke konnte frei von Ohrensausen und Schwindel und mit einem Gehör für die Uhr rechts von 0,75 Mtr. entlassen werden. Innerhalb der nächsten beiden Monate stellte sich allerdings der nämliche Symptomencomplex, wenngleich geringeren Grades, noch 2 mal ein, und waren bei der letzen Attacke die Schwindelanfälle sogar von einem wenige Secunden dauernden Bewusstseinsverlust begleitet; hier wurde Chinin angewandt (0,75 bis 1,0 Grm. pro die) und brachte ebenfalls baldige Heilung. Die Hörprüfung ergab bei der letzten Untersuchung, 1 Monat später, rechts Uhr 0,90 Mtr., leise Zahlen 3,25 Mtr. Blau.

73.

Courtade, Observation d'occlusion du conduit auditif; opération. Ebenda. No. 12.

Membranöser Verschluss des äusseren Gehörganges, 15 Mm. vom Tragus entfernt, bei einem 5½ Jahre alten Kinde. An der hinteren unteren Peripherie dieses Verschlusses eine feine Oeffnung, welche das nicht geknöpfte Ende einer sehr dünnen Sonde in einen gewundenen, 7—8 Mm. langen Kanal eindringen liess. Seit über 2 Wochen heftiges Stechen im Ohre und Schlaflosigkeit. Die Anamnese ergab, dass bei der Geburt das Ohr durch die Zange abgetrennt worden war und sich daselbst ein Abscess von 4monatlicher Dauer gebildet hatte. Eine zweite ähnliche Abscessbildung hinter und unter der Muschel im Alter von 1 Jahre, nach voraufgegangenen Schmerzen und Somnolenz, über 1½ Jahre dauernd; zu dieser Zeit war von der Mutter zuerst der Verschluss des Gehörganges bemerkt worden. Mehrfach vorgenommene Operationsversuche hatten zu keinem bleibenden Resultate geführt. Verfasser spaltete den Verschluss auf der Sonde in verticaler Richtung und schloss daran eine horizontale Durchtrennung der hinteren Wand des so neugebildeten Gehörganges in ihrer Mitte. Durch Ausspritzungen wurden reichlich angesammelte, krümlige Massen entleert. Einführung eines starkwandigen Drains von 6 Mm. Durchmesser und täglich mehrfache antiseptische Ausspülungen. Nach 14 Tagen war die Wunde vernarbt, eine lange Zeit nachher (wie lange? Ref.) vorgenommene Untersuchung zeigte, dass der Gehörgang dieses Mal auf der operirten Seite beinahe ebenso weit wie auf der gesunden Seite geblieben war. Verfasser bemerkt ausdrücklich, dass das Drain, am besten ein Stück von einem rothen Harnröhrenkatheter, noch über die anscheinende Heilung der Wunde hinaus im Gehörgange liegen bleiben muss, um eine nachträgliche Narbencontraction zu verhüten. Ein Versuch, die Wunde mit zwei aus der Ohrmuschel entnommenen gestielten Hautlappen zu decken, war gescheitert, weil der eine Lappen beim weiteren Abpräpariren durchschnitten worden war. Blau.

Digitized by Google

74.

Knapp, Einige weitere Beobachtungen über die Indicationen von Mastoid-Operationen bei acuter eitriger Mittelohrentzündung. Zeitschr. f. Ohrenheilkunde. XXVIII. 3. S. 201.

In dem ersten Falle handelte es sich um einen 37 Jahre alten Mann mit einer rechtsseitigen acuten eitrigen Mittelohrentzündung. Nach 11 Tagen erneute Schmerzen und leichtes abendliches Fieber. Empfindlichkeit des Warzenfortsatzes, besonders an der Spitze der unteren inneren Fläche; Trommelfell in seinem unteren Theile zerstört. Die geschilderten Beschwerden verschwanden auf Bettruhe und örtliche Kälteapplikation, indessen erfolgte nach weiteren 11 Tagen ein zweites Recidiv, und zwar war jetzt auch eine mit Röthung gepaarte teigige und auf Druck empfindliche Schwellung über und unter dem Warzenfortsatze, sowie auf der rechten Gesichtsseite vorhanden. Drüse im Unterkieferwinkel auf Wallnussgrösse angeschwollen. Bald darauf vollständige Facialislähmung. Da die Applikation von Leiterschen Kühlröhren sich dieses Mal ohne Wirkung zeigte, wurde zur Aufmeisselung des Processus mastoideus geschritten. Knochenoberfläche röthlich. Antrum leer, in den darunter befindlichen Zellen eine mässige Menge dünnen Eiters, in der Spitze reichliches Granulationsgewebe. Die Untersuchung wies einen grossen Defect an der medialen Fläche und Communication mit der Fossa digastrica nach; es wurde daher die ganze äussere Tafel des Warzenfortsatzes entfernt und nach Ablösung der Muskelansätze das ganze Terrain auf Eiter, bezw. auf eine in die Schädelhöhle führende Fistel durchforscht. Befund in dieser Hinsicht negativ. Beim Abkratzen der rauhen medialen Fläche des Knochens Verletzung des Sinus sigmoideus. Blutung durch Tamponiren mit Sublimatgaze leicht gestillt. Schneller reactionsloser Heilungsverlauf, die Facialislähmung verschwand, und der Kranke erlangte auch ein nahezu normales Gehör. — 2. Linksseitige acute Mittelohrentzündung bei einer Frau von 49 Jahren. Trotz Paracentese mit darauf folgendem Eiterausfluss und örtlicher Anwendung der Kälte kehrten die Schmerzen immer wieder und verbreiteten sich über die ganze betreffende Kopfhälfte, ausserdem wurde der hintere Theil des Warzenfortsatzes leicht teigig und auf Druck stark empfindlich. Die Trommelfellperforation hatte sich um diese Zeit schon geschlossen. Aufmeisselung des Processus mastoideus: Antrum, obere und untere Zellen frei von Eiter und Granulationsgewebe, dagegen wurde der Knochen nach hinten zu brüchig, schwammig und mit Granulationen durchwachsen und enthielt reichlicheren Eiter. Die durch Auskratzen hergestellte Höhle schien gegen den Sulcus sigmoideus zu durchbrochen zu sein. Auch nach der Operation dauerten die Schmerzen an, gute Tage wechselten mit schlimmen, und zwar erstreckte sich der sehr heftige Kopfschmerz bis in die Schulter und war von Brechreiz, Schwindel und Frösteln begleitet. Patientin äusserst schwach, fast betäubt; indessen nur geringes Fieber, nirgends Druckempfindlichkeit, normaler Augenspiegelbefund. Es wurde daher zu einer zweiten Operation geschritten, die Knochenwunde wurde nach Entfernung aller Granulationen breiter ausgemeisselt, der Sinus sigmoi-

Digitized by Google

deus und die Dura mater der mittleren Schädelgrube freigelegt, aber überall ergaben sich normale Verhältnisse. Als sich der Zustand in den nächsten Tagen noch immer nicht geändert hatte, wurde auch nach der Spitze des Processus mastoideus zu weiter vorgegangen und aus dem hinteren unteren Theile derselben eine mässige Menge morschen Knochens entfernt. Innerlich Chinin. Von jetzt an stetige Besserung, die Schmerzen verschwanden, die Wunde reinigte sich und füllte sich aus, und die Patientin konnte nach etwas über zweimonatlicher Dauer ihres Leidens geheilt entlassen werden. — Verfasser zieht aus seinen Beobachtungen den Schluss, dass trotz einer scheinbaren Besserung der Symptome die pathologischen Veränderungen innerhalb des Knochens fortdauern und sogar weitergehen können, wir den Kranken daher nicht zu früh als geheilt betrachten dürfen, sondern ihn noch Wochen und Monate lang im Auge zu behalten haben. Ferner müssen wir bei Vorhandensein schwerer und anhaltender Erscheinungen einer Mittelohrerkrankung stets deren anatomische Ursachen aufsuchen, wobei probeweise Eröffnungen der Schädelhöhle gerechtfertigt sind, da sich dieselben gefahrlos ausführen lassen und zuweilen das Leben des Patienten retten. Blau.

75.

Rudolph, 18 Sectionsberichte über das Gehörorgan bei Masern. Mit einem nachträglichen Resumé von Prof. Bezold. Ebenda. S. 209.

Die Untersuchungen, welche Verfasser auf dem königl. Universitätskinderhospitale zu München bei 16 masernkranken Kindern vorgenommen hat, stimmen in ihrem Resultate mit denjenigen von Tobeitz sehr gut überein, insofern dieselben gleichfalls ein fast regelmässiges Ergriffensein des Gehörorganes (unter 18 Schläfenbeinsectionen 17 mal) während des Masernprocesses ergeben haben. Bereits am 3. Tage nach Ausbruch des Exanthems kann sich in der Paukenhöhle, im Antrum und in den Warzenzellen eine lebhafte diffuse Injection und Schwellung der Schleimhaut vorfinden, und können diese gesammten Räume mit Eiter gefüllt sein, wobei allerdings erwähnt werden muss, dass sich im Einzelfalle die Flächenausbreitung der Entzündung sehr verschieden darstellt. Am 4. Tage beobachtet man schon die Bildung von fibrinösen Auflagerungen mit Blutextravasaten (in nicht ganz einem Viertel der Fälle), welche sich, wenn es später zur Trommelfellperforation kommt, auch auf die Aussenfläche der Membrana tympani ausbreiten können. Desgleichen sieht man in der Zeit vom 4.—6. Tage bereits kleine polypöse Granulationen in der knöchernen Tuba, der Paukenhöhle und dem Antrum aufschiessen. Bemerkenswerth ist nach Bezold die verhältnissmässig geringe Reaction, welche die Mittelohrschleimhaut bei der Masernotitis zeigt, ein Verhalten, welches sich desgleichen in dem stark protrahirten Verlaufe des Leidens, dem seltenen Eintreten eines Trommelfelldurchbruches, der zögernden Granulationsbildung nach nothwendig gewordener Eröffnung des Warzenfortsatzes (in einer Beobachtung Bezold's

Digitized by Google

trotz sonstigem normalem Verlaufe erst 18 Tage nach der Operation) ausdrückt. Auch während des Lebens machen diese Formen für gewöhnlich nur geringe Erscheinungen. Schmerzen oder Fieber pflegen zu fehlen, schon eher ist eine Druckempfindlichkeit des Processus mastoideus vorhanden, das Trommelfell zeigt ausser einer livid-blaugrauen bis weissgrauen Trübung, einer leichten Fältelung der Oberfläche, einem Verschwinden der Reflexe, sowie Unsichtbarwerden des Hammergriffes und kurzen Fortsatzes keine Veränderungen. Die bakteriologische Untersuchung des Paukenhöhleninhaltes ergab das regelmässige Vorhandensein der pyogenen Mikroorganismen, am häufigsten und wiederholt in Reincultur den Streptococcus, halb so häufig den Staphylococcus albus und etwas seltener den Staphylococcus aureus. Ihrer Entstehung nach muss die Erkrankung des Mittelohres als eine primäre, nicht etwa vom Nasenrachenraume aus fortgeleitete aufgefasst werden, was auch daraus hervorgeht, dass bei den Sectionen der obere Theil der knorpligen Tuba und der Isthmus tubae stets ohne Veränderungen gefunden wurde. Was schliesslich den Ausgang des Processes angeht, so haben sich Bezold bei seinen Schuluntersuchungen die Procentzahlen für die schlecht hörenden Kinder unter denjenigen, welche früher an Masern erkrankt gewesen waren, nicht wesentlich ungünstiger ergeben, als bei den davon verschont gebliebenen Kindern; es lässt sich mithin annehmen, dass in der Regel der Eiter aus den Mittelohrräumen wieder vollständig, ohne weitere Störungen zu bewirken, zur Resorption gelangt. (Zum Verständniss dieser Untersuchungen muss hervorgehoben werden, dass die aufgeführten Befunde und die daran geknüpften Bemerkungen sich nur auf die leichteren Veränderungen beziehen, welche sich regelmässig während der Masern am Gehörorgane nachweisen lassen, dass aber andererseits, wie bekannt, und nicht gar so selten auch bei weitem schwerere Erkrankungs- und Zerstörungsprocesse vorkommen, welche natürlich in Bezug auf Symptomatologie und Prognose einen ganz anderen und viel ernsteren Charakter tragen. Ref.) Blau.

76.

Kümmel, Beiträge zur Pathologie der intracraniellen Complicationen von Ohrenerkrankungen. Ebenda. S. 254.

Die mitgetheilten Beobachtungen stammen aus der chirurg. Klinik von Miculicz in Breslau. Dieselben beweisen durch ihren trotz operativen Einschreitens zum grössten Theile ungünstigen Ausgang, dass, wie Verfasser sehr richtig bemerkt, der hauptsächliche Fortschritt für das Wohl der Patienten nicht so sehr von den Verbesserungen in der operativen Behandlung der bereits ausgebildeten Complicationen, als vielmehr von der Verhütung ihres Zustandekommens zu erwarten ist.

1. Linksseitige acute Otitis media bei einem 61 Jahre alten Manne. Verschwinden der Schmerzen nach der Paracentese des

Digitized by Google

Trommelfelles, aber erneutes Auftreten derselben in Ohr und Schläfegegend, sobald sich, wie das wiederholt geschah, die angelegte Oeffnung wieder geschlossen hatte. Im weiteren Verlaufe verschlechterte sich das früher gute Allgemeinbefinden, der Kranke wurde sehr matt, appetitlos, unsicher auf den Beinen, hatte auch subjectives Schwindelgefühl, Haut und Conjunctiva zeigten eine leicht gelbliche, die Lippen eine leicht cyanotische Färbung. Kein Fieber, keine Nackensteifigkeit, jedoch starkes Unbehagen bei Bewegungen des Kopfes. Trommelfell noch lebhaft geröthet, in der Paukenhöhle, wie die Paracentese ergab, kein Eiter. Ueber dem hinteren Rande des Warzenfortsatzes eine deutliche, wenngleich sehr geringe, auf Druck mässig empfindliche Schwellung, ohne Röthung der Haut. Die Mündung des Emissarium mastoideum stärker druckempfindlich. Bei der Percussion des linken Warzenfortsatzes wurde eine deutliche Dämpfung, bei der Auscultation auf und hinter demselben eine herabgesetzte Fortleitung des Stimmgabeltones vom Scheitel her gefunden. Weber'scher Versuch deutlich nach der kranken Seite. Die Diagnose lautete auf eine Eiterung im Antrum mastoideum, verbunden wahrscheinlich mit einem extraduralen Abscess in der hinteren Schädelgrube. Bei der Aufmeisselung erwies sich der Knochen durchweg sklerotisch. Im Antrum kein Eiter, aber reichliche, leicht blutende Granulationen, von seinem Boden ein feiner Fistelgang fast geradlinig schräg nach hinten und medialwärts führend. Die wegen der Knochensklerose äusserst schwierige Freilegung dieser Fistel leitete auf einen extraduralen Abscess, dessen Ort Verfasser an die hintere Fläche der Felsenbeinpyramide zwischen Porus acusticus internus und Foramen jugulare verlegt. Es handelte sich mithin wahrscheinlich um ein Empyem des Saccus endolymphaticus, jedoch nicht, wie in den Fällen Jansen's, von einer Labyrintheiterung, sondern von einer solchen im Antrum mastoideum ausgegangen. Sulcus und Sinus sigmoideus normal. Der Heilungsverlauf gestaltete sich günstig, aber ziemlich schleppend, in den ersten 8 Tagen fühlte sich der Kranke noch recht elend und bekam beim Aufstehen Schwindel- und Ohnmachtsanwandlungen, die Kopfschmerzen und der Schwindel liessen überhaupt erst nach 14 Tagen erheblicher nach, die Wunde war erst nach $3\frac{1}{2}$ Monaten durch eine feste, nicht druckempfindliche Narbe geschlossen. Leichte Schwindelanfälle, von nur secundenlanger Dauer, auch noch jetzt bei raschen Lageveränderungen. Trommelfell getrübt und mässig eingezogen, das Hörvermögen um etwa $\frac{1}{3}$ geringer als auf dem gesunden Ohre.

2. Patientin, 3 Jahre alt, mit einer sich an eine rechtsseitige acute Otitis media purulenta anschliessenden Warzenfortsatzerkrankung behaftet, wegen welcher schon 2 mal aufgemeisselt worden war. An die letzte Operation sich anschliessend wiederholtes Erbrechen, Verschlechterung des Allgemeinbefindens, dann Krampfanfälle in der linken Körperhälfte, welche später auch auf die rechte übergingen, Benommenheit des Sensoriums, tiefes Coma. Die Untersuchung ergab auf der Mitte des Warzenfortsatzes eine federkieldicke, tief in den Knochen führende Fistel, Druckempfindlichkeit der rechten Parietal-

Digitized by Google

gegend dicht über der Ohrmuschel, sowie des hinteren Theiles des Processus mastoideus, reichliche Granulationen in der Tiefe des Gehörganges. Temperatur 37,9 °. Von Seiten des früher behandelnden Chirurgen war jeder weitere operative Eingriff wegen vermutheter Meningitis tuberculosa (keine Spur von Nackenstarre!) verweigert worden. Verfasser entschloss sich nichtsdestoweniger zu einem energischen Vorgehen, er legte die in die Knochenhöhle breit sich öffnende Fistel bloss, trug nach allen Seiten die Wände der Höhle ab, eröffnete nach Wegnahme der hinteren Gehörgangswand das Antrum, sowie den Recessus epitympanicus und entfernte die allenthalben reichlichen Granulationen und den Hammer und Amboss. Durch einen im Tegmen tympani vorhandenen umfangreichen Defect wurde dann gegen die Schädelhöhle vorgegangen, die stark verdickte Dura mater gespalten und durch Probepunction in einer Tiefe von fast 3 cm nach oben und etwas medialwärts dicker grüner, nicht stinkender Eiter nachgewiesen. Ausgiebige Eröffnung des starren, gut taubeneigrossen Hirnabscesses, Einlegen eines dicken Drainrohres; Incision der freiliegenden vorderen Sinuswand mit Entleerung flüssigen Blutes. Tamponade der ganzen Wunde, Verband. Trotz dieser anscheinend gelungenen Operation besserte sich das Befinden des Kindes nicht, der Sopor und die Unruhe, besonders mit den linken Extremitäten, dauerten bei hohem Fieber an, und 3 Tage später erfolgte der Exitus letalis, nachdem noch einmal der Sinus eröffnet und ausgeräumt (derbe braunrothe Thrombusmassen) und das Kleinhirn mit negativem Ergebniss punctirt worden war. Die Section wies erstens in der Marksubstanz den eröffneten und vollständig entleerten, jedoch wegen der Dicke seiner Wandungen gar nicht collabirten Gehirnabscess nach, und ausserdem dicht daneben, zwischen ihm und dem Unterhorn des Seitenventrikels, noch einen zweiten wesentlich grösseren, welcher mit dickem, gelbgrünem Eiter gefüllt war. Seine Wand erschien gleichfalls sehr derb und besass einen stark vorspringenden, quer verlaufenden Wulst, welcher in dem Abscess zwei tiefe Nischen sonderte. Keine Spur eines meningitischen Exsudates. Verfasser ist der Ansicht, dass in diesem Falle ursprünglich ein einfacher Abscess vorhanden gewesen war, und dass sich dieser erst weiterhin auf Grund der starken Bildung schwieligen Bindegewebes (Zeuge dessen der beschriebene Wulst) in zwei Eiterhöhlen geschieden hatte. Bis zu der hier so ausgiebigen Abkapselung waren höchstens 7 Monate vergangen. Ferner bestätigte die mikroskopische Untersuchung die alte Erfahrung, dass trotz der Kapselbildung der Abscess an der Peripherie weiter wächst, ja dieselbe machte sogar ein Fortschreiten des infectiösen Processes (Streptokokkeninvasion) über die Wand des Abscesses hinaus gegen die bis dahin freie Ventrikelhöhle wahrscheinlich. Durch rechtzeitiges, rationelles Vorgehen gegen die Erkrankung der Mittelohrräume hätte vermuthlich die Abscessbildung im Gehirn verhütet, durch dreisteres Eindringen in die Tiefe bei dem Fortdauern der cerebralen Erscheinungen nach der ersten Operation auch der zweite Abscess zur Entleerung gebracht werden können. Blau.

Digitized by Google

Fach- und Personalnachrichten.

Prof. Dr. Ad. Barth in Breslau hat einer Berufung nach Leipzig Folge geleistet, um dort die Leitung einer neu zu schaffenden Universitäts-Poliklinik für Ohrenkrankheiten zu übernehmen.

Dem bisherigen Assistenten an der medicinischen Districts-Poliklinik in Leipzig, Dr. E. P. Friedrich, ist die Venia legendi für Laryngologie, Rhinologie und Otologie ertheilt.

Dr. W. Vulpius in Weimar theilt den Herren Collegen mit, dass der von ihm beschriebene Ambosshaken (s. dieses Archiv Band XLI, S. 21) vom Instrumentenmacher H. Pfau in Berlin N. W. Dorotheenstr. 67 zu beziehen sei.

Digitized by Google

XII.

Menière'scher Symptomencomplex infolge traumatischer Labyrinthläsion.

(Mit Demonstration des histologischen Befundes.)

Von

Prof. A. Politzer.

(Vortrag gehalten am ersten österr. Otologentage in Wien. 29. Juni 1896.)

(Hierzu Taf. I.)

M. H. Histologische Befunde bei traumatischen Labyrinthläsionen sind insofern von grossem wissenschaftlichen Interesse, als wir nur durch sie zur genauen Kenntniss der anatomischen Grundlage die Läsion begleitenden Functions- und Gleichgewichtsstörungen gelangen.

So reich aber auch die otiatrische Literatur an klinisch genau beobachteten, lehrreichen Fällen von traumatischer Labyrinthläsion ist[1]), so ist dagegen die Zahl der Fälle, bei denen post mortem die Gehörorgane zur anatomischen Untersuchung kamen, verschwindend klein. Meines Wissens finden sich in der Literatur nur zwei Fälle verzeichnet, bei denen nach dem durch die Schädelverletzung herbeigeführten Tode die Gehörorgane untersucht wurden.

Der erste von Voltolini[2]) beobachtete Fall betraf einen Soldaten, dem ein Stück Holz an die linke Schläfe flog, worauf er sofort bewusstlos zu Boden stürzte. Als er nach einigen Minuten zu sich kam, taumelte er und musste zu Bette gebracht werden. Er war vollständig taub, klagte über Kopfweh und Schwindel und erbrach zu wiederholten Malen. Negativer Ohrbefund, keine Paralyse. Zwei Tage nach dem Insult stellten

1) Vgl. Prof. v. Bergmann, Die Lehre von den Kopfverletzungen. Deutsche Chirurgie. Herausgegeben von Billroth und Lücke 1880 und Dr. Frankl-Hochwart. Der Menière'sche Symptomencomplex. In Nothnagel's specieller Pathologie und Therapie 1894.

2) Voltolini, Monatsschr. f. O. 1865.

Digitized by Google

sich Delirien ein, die bis zu seinem am 11. Tage nach dem Unfall erfolgten Tode anhielten. Die Autopsie ergab: Diastase der Verbindungen der Seiten-Schläfe- und des Keilbeines, Fissur beider Felsenbeinpyramiden, beiderseits fast in derselben Richtung zwischen Fenestra ovalis und der Schnecke, längs der Basis der inneren Gehörgänge. Die linke Trommelhöhle und die halbzirkelförmigen Canäle waren mit Blut gefüllt. Im rechten Tympanum war kein Blut, auch konnte solches nicht mit Bestimmtheit im Vorhof und in der Schnecke nachgewiesen werden. Als Todesursache fand sich: Diffuse Basilarmeningitis und Blutextravasate an der Oberfläche der Dura über dem Clivus, den Pyramiden in der Sella turcica.

Der zweite vom Verfasser [1]) beschriebene Fall betraf einen 40jährigen Mann, der mit dem Hinterhaupte auf den gefrorenen Boden seines Hofes fiel. Mehrere Stunden war er bewusstlos, dann kam er zu sich, war aber vollkommen taub, dabei hatte er Ohrensausen, Kopfschmerz und Schwindel. Vier Wochen blieb er im Bette; als er aufstand, taumelte er und verlor leicht das Gleichgewicht, als ich ihn 4 Wochen später untersuchte, bestand Schwindel und Taubheit noch fort; im äusseren und mittleren Ohr wurde nichts Abnormes gefunden. Im Beginn der 7. Woche nach dem Unfall stellten sich Symptome einer acuten Meningitis ein, denen der Patient nach 3 Tagen erlag. Die Section ergab: Von der rechten Hälfte des Querbalkens der Eminentia cruciata int. zog ein feiner, zackiger Sprung an den seitlichen Theilen des Occiput um das Foramen occipitale gegen beide Foramina lacera postica, von wo aus er sich beiderseits in der Richtung nach oben und aussen fortsetzte, beide Pyramiden in ihrer ganzen Dicke durchsetzend. An der linken Seite zog der Sprung etwa 4 Linien hinter dem Porus acustic. int. an der hinteren Pyramidenwand hinauf, erreichte die obere Pyramidenwand und zog hier etwa 3 Linien vor der Eminentia arcuata nach aussen bis knapp an die Decke der Trommelhöhle, wo er aufhörte. Trommelfell, Gehörknöchelchen und innere Trommelhöhlenwand waren unversehrt. Die Fissur durchtrennte den Anfang des Canalis Fallopiae, ohne den Nerv zu verletzen, ging weiter durch das äussere Ende des inneren Gehörganges und drang etwas schräg in die den Vorhof umgebende Knochenmasse, bis knapp an die Labyrinthwand der Trommelhöhle. Der Vorhof war mit einem grünlichen,

1) A. Politzer, Archiv f. Ohrenh. Bd. II. 1865. S. 92.

Digitized by Google

stellenweise mit Blut tingirtem Eiter gefüllt, desgleichen die Bogengänge und die Schnecke. — An der rechten Seite setzte sich die Fissur vom Foram. lacer. etwas hinterwärts fort, so dass der Vorhof, nicht aber der innere Gehörgang durchtrennt wurde. Auch hier begrenzte sich die Fissur an der äusseren Labyrinthwand. Das Mittelohr intact. Der Vorhof, das Labyrinth und der obere Bogengang waren mit einer dunkelrothen, einem Blutcoagulum ähnlichen Masse erfüllt, während der hintere und untere Bogengang eine mehr gelbrothe Masse enthielten. Die Hirnhäute an der Basis waren von der Tela chorioidea ventriculi quarti bis zum Chiasma nervi optici von einem starren, gelben Exsudate infiltrirt. Im Centr. semiovale dextr. über dem Hinterhorn, sowie im vorderen, mittleren und hinteren Antheile des Centr. semiovale sinister, zahlreiche, frische capilläre Apoplexien. Das Ependym sämmtlicher Hirnhöhlen, die Eiter enthielten, von frischen Ecchymosen durchsetzt. Septum und Fornix erweicht.

Während bei den vorhergend skizzirten 2 Fällen von Fissuren des Labyrinths mit letalem Ausgange nur der makroskopische Befund mitgetheilt wurde, bin ich in der Lage, im Folgenden einen während des Lebens genau beobachteten Fall zu schildern, bei dem post mortem die Gehörorgane einer genauen, histologischen Untersuchung unterzogen wurden.

Der Fall betrifft einen 21jährigen Schuhmacher, der nach Angabe seiner Angehörigen früher stets gesund war. Am 28. Dezember 1895 stürzte ihm bei einem Bau ein Mörtelschaff auf den Kopf, wonach er bewusstlos zusammenstürzte und auf die dritte chirurgische Abtheilung des Prof. Dittel gebracht wurde. Hier wurde eine 5 Ctm. lange, die Kopfhaut durchtrennende, lappige Rissquetschwunde constatirt, welche von der Sutura sagittalis gegen die rechte Sutura temporalis hin schräg verläuft. Periost intact. Rechter Bulbus etwas vortretend. Hämatom des oberen Augenlides und der Bindehaut im äusseren, rechten Augenwinkel. Wiederholtes Erbrechen. Puls verlangsamt. Die Bewusstlosigkeit dauerte 3 Tage an; erst am 3. und 4. Tage zeigten sich Momente von rückkehrendem Bewusstsein. Aus der Nase und aus dem rechten Mundwinkel floss in den ersten 5 Tagen ununterbrochen blutigschaumige Flüssigkeit. Die künstlich eingeflösste Nahrung wurde in den ersten drei Tagen wiederholt durch die Nase regurgitirt. Erst 14 Tage nach erfolgter Verletzung war Patient im Stande, seine Verwandten wiederzuerkennen, doch war er total taub, und sein Gang unsicher und schwankend. Am

Digitized by Google

17. Januar wurde Patient auf die Klinik des H. Hofrath Krafft-Ebing transferirt. Die Details des weiteren Krankheitsverlaufes bis zum Exitus letalis verdanke ich Herrn Secundararzt Dr. Josef Hirschl.

Die Untersuchung des Schädels ergab eine oberhalb des Hinterhauptsbeines gelegene, tiefe Einsenkung, welche von einem im 6. Lebensjahre erlittenen Trauma (Steinwurf) herrühren soll. Die erwähnte Rissquetschwunde in der Kopfhaut ist von einer eingetrockneten Borke bedeckt, nicht druckempfindlich.

Die Pupillen gleich mittelweit, gut reagirend. Im rechten äusseren Augenwinkel Reste einer blutigen Suffusion. Bulbusbewegungen nicht eingeschränkt; fast jede Fixationsbewegung erfolgt unter nystagmusartigen, selten ruckweisen, meist zuckenden Bewegungen, welche umso grösser und häufiger werden, je grösser die intendirte Excursion ist. Am deutlichsten und constant erfolgen sie beim Blick nach aussen, und zwar nach rechts viel intensiver als nach links. Beim Blick nach oben sind nur wenige, anscheinend von links nach rechts erfolgende Zuckungen, beim Blick nach unten nur eine vereinzelte, ruckartige Bewegung zu beobachten.

In der Ruhe hängt die rechte Hälfte der Unterlippe herab, so dass die Mundspalte rechts klafft, während die linke geschlossen ist. Die äussere Hälfte des rechten Unterlides steht etwas tiefer und ist vom Bulbus etwas abstehend. Bei allen willkürlichen Bewegungen bleibt die rechte Stirnhälfte glatt, beim Augenschluss bleibt rechts ein circa 8 Mm. breiter Spalt, der auch beim stärksten Zukneifen nicht geringer wird. Die rechte, untere Gesichtshälfte ist spontan und mimisch vollkommen unbeweglich. Im ganzen rechten Facialisgebiet Entartungsreaction. Der Geschmack ist an der vorderen Partie der rechten Zungenhälfte fehlend, am Zungengrund ist die Empfindung für süss und bitter ungestört. Die Schlingaction normal. Der Arcus palatopharyngeus steht rechts um mehrere Mm. tiefer als links; bei der Intonation wird die rechte Hälfte des weichen Gaumens und der Arcaden weniger gehoben und sammt der Uvula nach links gezogen. Kopf- und Zungenbewegungen, Articulation frei.

Die Bewegungen der Extremitäten zeigen nichts Abnormes. Gang unsicher, schwankend, in den ersten Tagen constantes Schwanken, resp. Fallen nach links. Später weit geringeres, aber immer noch sichtbares Schwanken ohne bestimmte Richtung. Keine besondere Abweichung von der geraden Linie.

Digitized by Google

Die Intelligenz des Kranken hat insofern gelitten, als Patient oft läppisch heiter gestimmt ist und auf die Umgebung nicht die nöthige Rücksicht nimmt.

Am 25. Januar 1896 wurde Patient behufs Feststellung des ohrenärztlichen Befundes auf meine Klinik gebracht. Die Untersuchung ergab beiderseits intacte, merklich retrahirte, getrübte Trommelfelle, im rechten Cavum tympani etwas Exsudat. Patient ist total taub für Sprache, Pfeife und Trompete. Die Vibrationen der auf den Scheitel angesetzten Stimmgabel giebt Patient an zu fühlen, jedoch nicht zu hören. Der taumelnde Gang ist von starkem Schwindelgefühl begleitet.

Am 31. Januar tritt bei plötzlicher Temperatursteigerung diffuser Kopfschmerz und Erbrechen ein, welches sich im Laufe des Tages und ebenso am folgenden Tage wiederholt. Die Temperatur schwankt zwischen 38,5—40,2°. Sensorium stark benommen.

Die Untersuchung der Gehörorgane ergibt links mässige Retraction des getrübten Trommelfelles, rechts circumscripte, weisslich-gelbe Vorwölbung an der hinteren Hälfte des entzündlich gerötheten und geschwellten Trommelfelles (Otitis med. acuta dextra).

Am folgenden Tage steigern sich die Hirnsymptome in auffälliger Weise. Patient ist stärker benommen, unruhig, die Sprache unverständlich. Der Unterleib ist zeitweilig druckempfindlich. Am rechten Auge Lagophthalmus, die rechte Pupille etwas enger wie links. Pupillenreaction bald träge, bald prompt, Augenspiegelbefund normal. Genauere Sehprüfungen können wegen des getrübten Sensoriums nicht ausgeführt werden.

Wegen starker Vorbauchung des rechten Trommelfelles wird behufs Entleerung des Eiters aus der Trommelhöhle die Paracentese gemacht, wonach reichlicher Eiterausfluss aus dem Ohre eintritt.

Der Zustand des Kranken bleibt am folgenden Tage unverändert. Am 5. Februar tritt eine auffällige Verschlimmerung ein. Patient ist bewusstlos und reagirt nur mit unverständlichen Schmerzlauten bei Druck auf gewisse Körperstellen. Pupillen erweitert, lichtstarr. Anhaltende Bewegungen der oberen Extremitäten. Greif- und Spreizbewegungen der Finger, besonder ans der linken Hand. In den unteren Extremitäten leichter Rigor. Die Plantarsehnenreflexe gesteigert. Laute Schmerzäusserungen bei passiven Bewegungen der unteren Extremitäten. Stuhl an-

Digitized by Google

gehalten, Harn spärlich, dunkelgelb, stark sauer, eiweissreich zuckerfrei.

Die Reizerscheinungen werden im Laufe des Tages immer geringer und schwinden bis zum folgenden Tage vollständig. Temperatur 39,5—40,8°. Puls 144—200, Respiration 54—64; Pupillenreaction bis kurz vor dem Tode, welcher am 6. Februar eintritt.

Die Section ergab diffuse, eiterige Meningitis an der Basis und der Convexität des Gross- und Kleinhirnes. Eine Verletzung der Dura mater nirgends nachweisbar. Sprung an der Basis cranii, der sich beiderseits bis zum Foramen lacer. post. erstreckt; klaffende Fissur des linken Scheitelbeines und der Schläfebeinschuppe, welche sich bis in die Nähe des Tegmen tympani verfolgen lässt, mit der Fissur der Pyramide jedoch nicht zusammenhängt. Nebstdem fand sich ein Empyem der Keilbeinhöhle und beider Highmorshöhlen. Diffuse, eiterige Bronchitis und beiderseitige, lobuläre Pneumonie.

Die genaue Untersuchung der Gehörorgane ergab Folgendes:

Rechtes Gehörorgan:

Die Fissur beginnt am oberen Rande des Foram. lacer. post., setzt sich von hier an der hinteren Pyramidenfläche 2 Mm. hinter, dem Porus acustic. intern. bis zur oberen Kante der Pyramide fort und lässt sich an der oberen Fläche der Pyramide 4 Mm. vor der Eminentia arcuata bis zur äusseren Grenze des Tegmen tympani verfolgen.

Entfernt man die beiden Bruchflächen von einander, so sieht man, dass der Sprung durch den inneren Gehörgang und durch die Schnecke geht und sich an der Innenwand der Trommelhöhle begrenzt. Am hinteren Bruchstücke gewinnt man einen Einblick in den unteren und mittleren Trommelhöhlenraum. Letzterer enthält am Boden eine geringe Quantität eiteriger Flüssigkeit. Das nach innen gewölbte Trommelfell ist trüb und undurchsichtig, seine Innenfläche intensiv geröthet. Die Schleimhaut des Promontoriums ist stark aufgelockert, geröthet, die Nische des runden Fensters mit Eiter erfüllt, der Stapes in die aufgewulstete Schleimhaut der Fenestra ovalis eingehüllt, der sichtbare Theil der Schenkel und die Steigbügelsehne von gerötheter, aufgewulsteter Schleimhaut umhüllt. Im Antrum mastoideum schleimig-eiteriges Secret, der Aditus ad Antrum und das Antrum mastoideum selbst von einer mehrfach verdickten, aufgewulsteten, von kleinen Gefässen durchzogenen Schleimhaut

Digitized by Google

überkleidet. Die Sehne des Tensor tympani von einer gewulsteten Schleimhaut überzogen und um das 5—6fache ihres Durchmessers verdickt.

Der Ueberzug des Hammerambosskörpers dunkelroth, im äusseren Attic schleimig-eiteriges Exsudat. Auch bei genauerer Besichtigung sind nicht die geringsten Spuren der vor 6 Tagen vorgenommenen Paracentese des Trommelfelles mehr zu entdecken. Die äussere Fläche des Trommelfelles von macerirter Epidermis bedeckt.

Der Schneckenraum ist von einer röthlich gelben, dem Granulationsgewebe ähnlichen Masse ausgefüllt.

Links: Vom oberen Rande des Foramen lacer. postic. geht eine zackige Fissur 2 Mm. hinter dem Porus acustic. intern. bis zur oberen Kante der Pyramide und setzt sich von hier in einer Entfernung von 4 Mm. vor der Eminentia arcuata bis zur äusseren Grenze des Tegmen tympani fort.

Hält man die zwei Bruchstücke der Pyramide auseinander, so sieht man, dass der Sprung auch hier nur bis zur inneren Trommelhöhlenwand reicht. Die Trommelhöhlenschleimhaut ist mässig aufgelockert, von kleinen injicirten Gefässchen durchzogen. Am Boden der Trommelhöhle einige Tropfen seröser Flüssigkeit. Trommelfell normal, Shrapnell'sche Membran etwas eingezogen. Die Stapesplatte in der Fenestra ovalis beweglich. Durch die Pyramide geht der Sprung quer durch die Mitte des inneren Gehörganges und durch die untere Schneckenwindung, die mit einer röthlich tingirten Masse erfüllt ist. An der vorderen, mit eiterigem Exsudate bedeckten Sprungfläche sieht man nach oben den Durchschnitt des inneren Gehörganges, nach unten die mit blutig tingirter Masse erfüllte, untere Schneckenwindung. An der hinteren Sprungfläche nach oben den am Präparate hängen gebliebenen Ramus vestibuli des N. acusticus, nach unten die mit Exsudat erfüllte Schneckenwindung.

Behufs mikroskopischer Untersuchung wurden die Gehörorgane in einer aus 2 Teilen Müller'scher Flüssigkeit und 1 Teile einer 10proc. Formalinlösung bestehenden Fixierungsflüssigkeit gehärtet und nach 3 Wochen mit der allmählichen Entkalkung begonnen. Die Entkalkungsflüssigkeit bestand aus 100 Teilen Wasser, 3½ Proc. Salpetersäure und ¾ Teilen Chlornatrium. Bei täglichem Wechsel der Entkalkungsflüssigkeit wurden die entkalkten Teile beider Gehörorgane ausgewaschen, durch Alkohol und Aether allmählich entwässert, in Celloidin eingebettet und dann der mikroskopischen Untersuchung unterzogen.

Die histologische Untersuchung des rechten Gehörorganes ergab Folgendes:

Digitized by Google

Beide Schneckenscalen (Taf. I., Fig. 1.) sind in sämmtlichen Windungen zum grossen Theile von einem theils feinkörnigen, theils aus Rundzellen bestehenden Exsudate ausgefüllt, welches das Endosteum des Schneckenraumes und einen grossen Theil der knöchernen und membranösen Spiralplatte bedeckt. An der Cupula der Schnecke sind die rundzelligen Elemente des Exsudats markanter ausgeprägt als in der unteren und mittleren Schneckenwindung. An manchen Stellen scheint das Endostium des Schneckenraumes nur wenig verändert, an anderen, besonders in der unteren und zweiten Windung sieht man vom Endosteum ausgehende, entzündliche Veränderungen, bestehend in Wucherung von kernhaltigem Bindegewebe (Taf. I. Fig. 1. pr.′ pr.″), durch welches der Durchmesser des Endostiums um das Mehrfache vergrössert wird.

Die knöcherne und membranöse Spiralplatte lässt selbst dort, wo sie ganz von Exsudat bedeckt ist, ihre Contouren und die des Huschke'schen Zahnes deutlich erkennen. Das Epithel des Schneckencanals jedoch und die Details des Corti'schen Organs sind nicht mehr zu unterscheiden. An manchen Präparaten ist an Stelle des Corti'schen Organes ein aus Rundzellen und gewuchertem Epithel bestehender Wulst sichtbar. Die Nervenzüge im Modiolus von feinkörniger Substanz und Körnchenzellen durchsetzt, desgleichen die vom Ganglion spirale in die knöcherne Spiralplatte eintretenden Nervenbündel. Die Ganglienzellen im Ganglion spirale undeutlich contourirt, gekörnt, stellenweise zerfallen. Körniges und amorphes Pigment allenthalben an verschiedenen Stellen der Schnecke, besonders in der Nähe des Ansatzes der knöchernen Spiralplatte am Modiolus, keineswegs aber in solcher Menge, wie man es nach einer mit Bluterguss verbundenen, traumatischen Labyrinthaffection erwarten sollte.

Dieselben entzündlichen Producte wie in der Schnecke finden sich auch im Vorhofe, in den Ampullen und Bogengängen. Im Vorhofe jedoch ist das Exsudat nicht so massig angehäuft wie in der Schnecke. Man findet nämlich an verschiedenen Schnitten weniger in der Cisterna perilymphatica, mehr im Inneren des elliptischen Säckchens und der Ampullen kleinere und grössere Exsudatplacques von unregelmässiger Form, welche entweder der Labyrinthwand oder der Wand des häutigen Säckchens anliegen. Das Säckchen selbst ist stellenweise durch entzündliche Bindegewebsneubildung und durch Epithelwucherung, besonders an der Macula utriculi verdickt.

Digitized by Google

Die Ampullen enthalten an einzelnen Präparaten körniges Exsudat. An der Aussenseite der membranösen Ampullen schiesst neugebildetes, kernhaltiges Bindegewebe auf.

Das Innere der membranösen Bogengänge (Taf. I, Fig. 2 c. s.′ c. s.″), sowie der Raum zwischen diesen und der Wand des knöchernen Bogenganges (e. p.) ist von dichtem, feinkörnigem rundzellenhältigen Exsudatplaques erfüllt. Die Wand der membranösen Bogengänge ist in ihrer Structur wenig verändert; die an ihrer Innenfläche sich erhebenden, papillenartigen Elevationen treten stark hervor. Die vom freien Theil der membranösen Bogengänge zum Endosteum des knöchernen Bogenganges hinziehenden, gefässhältigen Bindegewebszüge (s. e s. e.″) sind durch entzündliche Bindegewebswucherung verdickt. Am Endosteum stellenweise, neugebildete, bindegewebige Massenzunahme. (p. r.)

Histologische Untersuchung des linken Gehörorganes. Der Befund im linken Labyrinthe unterscheidet sich wesentlich dadurch von dem des rechten, dass sich links freies Exsudat in weit geringerer Menge vorfand, hingegen die entzündliche Bindegewebswucherung weiter vorgeschritten war, als im rechten Labyrinth. Kleine Exsudatplaques, aus rundzelligen Elementen bestehend, konnte man nur in der ersten Schneckenwindung, in der Nähe der Bruchfläche der Felsenbeinpyramide nachweisen. Schon in den nächsten, hinteren Serienschnitten der ersten Schneckenwindung konnte man aber zwei vom Endostium des äusseren und inneren Abschnittes der Scala tympani ausgehende Bindegewebswucherungen wahrnehmen, deren Mächtigkeit gegen die Schneckenaxe hin zunimmt. Hier zeigt sie (Taf. I., Fig. 3) auf dem Durchschnitte eine nach oben concave Mulde und besteht aus einer feinen, netzförmigen Bindegewebsneubildung, welche zahlreiche Spindelzellen, Kerne und eingestreute Wanderzellen enthält. Auch in der zweiten Schneckenwindung und in der Cupula ist das Endosteum allenthalben durch netzförmige, kernhaltige Bindegewebsneubildung in auffälliger Weise verdickt. Die Details des Corti'schen Organs sind infolge starker Epithelwucherung nicht erkennbar. Die Spiralplatte ist stellenweise von formlosen, körnigen Conglomeraten bedeckt. Die Nervenzüge des Modiolus und in der Spiralplatte weisen dieselben Veränderungen auf, wie rechts. Auch hier fanden sich besonders in der Nähe des Ganglion spirale Pigmentkörner in mässiger Quantität.

Im Vorhofe sind ausser stellenweisen Verdickungen des En-

Digitized by Google

dosteums keine merklichen Veränderungen im Utriculus und in den Ampullen nachzuweisen, ebenso sind die membranösen Bogengänge nur wenig verändert, und nur an einzelnen Stellen des Endosteums ist eine stärkere, netzförmige Bindegewebswucherung bemerkbar.

Dieser Fall bietet für die Lehre der Labyrinthläsionen manche interessante Momente. Zunächst ist in anatomischer Beziehung die Thatsache hervorzuheben, dass in diesem Falle, gleich den Eingangs citirten zwei Fällen (Voltolini, Politzer) die Fissur quer durch die Mitte der Pyramiden und durch das Labyrinth ging und sich an der inneren Trommelhöhlenwand begrenzte. Welches mechanische Moment für die Localisation der Fissur in den Pyramiden quer durch das Labyrinth hier in Betracht kommt, bleibt noch festzustellen. Dass die Dilectionsstelle der Fissur nicht von der Localität des Insultes am Schädel abhängt, ergiebt sich daraus, dass im ersten Falle der Insult auf die Schläfengegend, im zweiten auf das Hinterhaupt und im dritten Falle auf den Scheitel eingewirkt hat. Von Interesse ist fernerhin die schwer erklärbare Thatsache, dass sich in den geschilderten Fällen die Fissur an der inneren Labyrinthwand begrenzt hat, ohne auf die Trommelhöhlenwände überzugreifen.

Die in unserem Falle während des Lebens beobachteten Symptome: Schwindel, Coordinationsstörungen und totale Taubheit, finden im anatomischen Befunde ihre Erklärung. Bezüglich des letzteren wäre hervorzuheben, dass nicht, wie erwartet wurde, grössere Blutextravasate im Labyrinthe, sondern entzündliches Exsudat und entzündliche Bindegewebsneubildung, mit nur geringfügigen Residuen von Blutextravasaten, sich vorfanden.

Dieser Fall ist aber noch insofern von grossem Interesse, als er uns zeigt, mit welcher Raschheit sich entzündliche Bindegewebsneubildung im Labyrinthe entwickeln kann. Denn schon nach etwas mehr als 5wöchentlicher Dauer von der Einwirkung des Insultes bis zum Exitus letalis sehen wir die untere Windung der linken Schnecke von neugebildetem Bindegewebe ausgefüllt, und in den übrigen Partien der Schnecke, des Vorhofes und der Bogengänge beider Gehörorgane starke Ansätze von Bindegewebsneubildung am Endosteum des Labyrinths. Hieraus lassen sich wichtige Schlüsse auf die Ausgänge der durch andere Ursachen bedingten Labyrinthentzündungen ziehen. Es kann mit grosser Wahrscheinlichkeit angenommen werden, dass die rasche und unheilbare Ertaubung bei der genuinen oder der scarlatinös-

Digitized by Google

Fig. 1.

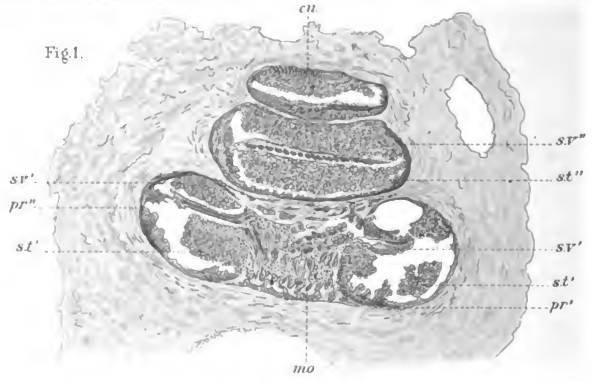

Fig. 2.

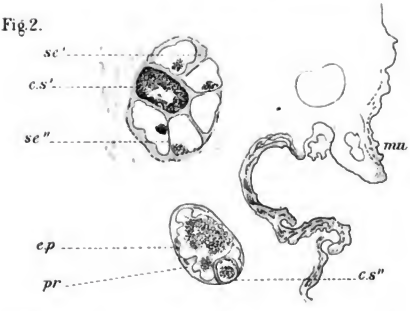

Fig. 3.

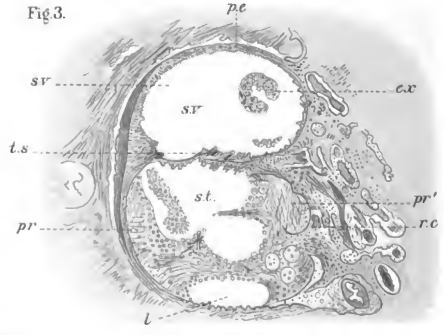

Polnitzer del.,

Verlag von F. C. W. Vogel in Leipzig.

Lith. Anst. v. A. Funke, Leipzig

Digitized by Google

diphtheritischen Panotitis auf der rapiden Entwicklung von neugebildetem Bindegewebe im Labyrinthe beruht, welches später theilweise oder gänzlich verknöchert. Nur dadurch ist es erklärlich, dass selbst in recenten Fällen die energischste innere und äussere, auf die Resorption des Exsudates hinzielende Therapie erfolglos bleibt. Ob die letal endende Meningitis in diesem Falle infolge der Schädelfractur oder der eitrigen Entzündung in der rechten Trommelhöhle oder des Empyems der Keilbeinhöhle sich entwickelte, liess sich aus dem anatomischen Befunde nicht entscheiden, da ein directes Uebergreifen der Eiterung aus der Keilbeinhöhle und dem Cavum tympani nicht nachgewiesen werden konnte.

Erklärung der Abbildung

(Tafel I).

Fig. 1. Durchschnitt der rechten Schnecke. S. v.′, S. v.″ = Exsudatplaques in der Scala vestibuli. — S. t.′, S. t.″ = Exsudatplaques in der Scala tympani. — p. r., p. r.′ = Bindegewebswucherung in der unteren Schneckenwindung. — mo. = Modiolus. — cu. = Cupula der Schnecke mit beginnender Bindegewebsneubildung am Endosteum.

Fig. 2. Durchschnitt durch die Bogengänge des rechten Gehörorganes. c. s.′, c. s.″ = Durchschnitt der membranösen Bogengänge. — e. p. = Exsudatplaques zwischen membranösem und knöchernem Bogengang. — pr. = Bindegewebswucherung am Endosteum des knöchernen Bogenganges. — s. e.′, s. e″ = bindegewebige Balkenzüge zwischen membranösem und knöchernem Bogengang. — mu = Mucosa der Trommelhöhle.

Fig. 3. Durchschnitt der linken Schnecke. S. v. = Scala vestibuli. — S. t. = Scala tympani. — ex. = Exsudatplaque in der Scala vestibuli. — pr., pr.′ = Bindegewebsneubildung in der unteren Schneckenwindung. — l. = Lücke in der Bindegewebsneubildung. — t. s. = Spiralplatte mit dem desorganisirten Corti'schen Organe. — p. e. = bindegewebige Verdickung des Endosteums in der Scala vestibuli. — r. c. = Bündel des Ramus cochleae.

Digitized by Google

XIII.

Die Epidermispfröpfe des Gehörganges.

Von

Prof. Dr. **Hessler** in Halle a. S.

Bei einer statistischen Zusammenstellung der Fälle aus meiner Privatpraxis war ich über das häufige Vorkommen von Epidermispfröpfen im äusseren Gehörgange sehr erstaunt. Ich fand dieselben 35 mal unter 7700 Privatpatienten, also in 0,45 Proc. der Kranken. Ein wesentlich anderes Resultat ergab sich aus den Berichten der Polikliniken und Kliniken Preussens, von Berlin, Bonn, Göttingen, Greifswald, Königsberg und Marburg, die in den 5 Bänden des „Klinischen Jahrbuches" 13 mal zusammengestellt sind. Hier findet sich eine Rubrik: „Cholesteatom des Gehörganges" zum Unterschiede von einer 2.: „Cholesteatom des Mittelohres". Ich glaube, nicht fehlzugehen, wenn ich annehme, dass die erste Rubrik diejenige Erkrankung bezeichnen soll, bei welcher sich Massen von Cholesteatom ähnlicher äusserer Beschaffenheit im Gehörgang befinden, die primär in letzterem entstanden sind und sich secundär auf das Mittelohr fortsetzen können. Die 2. Rubrik umfasst die Cholesteatome des Mittelohres im Sinne Virchow's (38), die primär im Mittelohr entstehen und secundär in den Gehörgang durchbrechen. Die erste Rubrik würde dann die von mir als Epidermispfröpfe des Gehörganges bezeichneten Ansammlungen daselbst umfassen. Es fanden sich nun in dem klinischen Jahrbuche:

Jahrgang	Cholesteatom des Gehörganges	Summe der Kranken
I. 1887—88	3	8881
II. 1888—89	10	10889
III. 1889—90	7	12413
IV. 1890—91	16	11216
V. 1891—92	18	11836
Summa 5 Jahre	54	55,235

Digitized by Google

Epidermispfröpfe im äusseren Gehörgange fanden sich demnach nur in 0,09 Proc. der Kranken, also genau 5 mal seltener als sie mir nach meiner Berechnung in meiner Privatpraxis zur Beobachtung gekommen waren. Ich habe dann zur Vervollständigung der Literatur die Monatsschrift für Ohrenheilkunde durchgesehen nach den Jahresberichten der Klinik und Poliklinik für Ohrenkrankheit von Gruber in Wien, habe aber in diesen keine Rubrik gefunden, die auf Anhäufung von Epidermispfröpfen im äusseren Gehörgang allein schliessen lassen. In gleicher Weise habe ich die letzten Jahrgänge des Archivs für Ohrenheilkunde durchgesehen und in den verschiedenen Berichten von Gradenigo (39. S. 246), Barnick (38. S. 179) aus der Habermann schen Klinik, Grunert und Meier (38. S. 206) aus der Schwartze'schen Klinik, Lemcke (36. S. 59) und Grunert (36. S. 280) aus der Schwartze'schen Klinik ebenfalls keine Angaben hierüber gefunden. Nur in dem Jahresbericht von Bürkner (37. S. 20) 1892|94 fand sich bei 2646 Patienten mit 3976 Krankheitsfällen 15 mal Otitis externa desquamativa. Auch Begold hat in den verschiedenen Jahresberichten, wie sie zuerst in der Münchener Medizinischen Wochenschrift, später im Archiv für Ohrenheilkunde und zuletzt zusammengefasst in seiner Ueberschau über den gegenwärtigen Stand der Ohrenheilkunde 1895 S. 28 veröffentlicht sind, keine Rubrik über die Epidermispfröpfe des Gehörganges und betont nur S. 53 des letzten Buches: dass die concentrischen Epidermisschalen dem Spritzenstrahl öfters unüberwindlichen Widerstand entgegensetzen und sich nur nach instrumenteller Lockerung mit Soda, Spatel und Pincette von der Stelle bewegen lassen.

Dieser Widerspruch in der Häufigkeit der Epidermispfröpfe im Gehörgang bleibt bestehen. Für die Richtigkeit der Befunde an den Kliniken spricht die Autorität ihrer Directoren und Aerzte, diejenige meiner Befunde ergibt sich aus den folgenden Krankengeschichten zur Genüge. Der Verdacht, dass eine Reihe von Epidermispfröpfen im Gehörgange, die durch das Trommelfell und die hintere obere knöcherne Gehörgangswand nach dem Antrum mastoideum zu durchgebrochen war, etwa als primäre Cholesteatome des Mittelohres mit secundärem Durchbruch in den Gehörgang aufgeführt worden sein könnten, muss rundweg von der Hand gewiesen werden. Freilich haben beide Krankheiten in ihren Symptomen und ihrem Verlaufe Vieles mit einander gemeinschaftlich.

Digitized by Google

Ich bringe zuerst meine Fälle von Epidermispfröpfen im Gehörgang, wie sie der Reihe nach in meine Behandlung gekommen sind. Berücksichtigt sind nur diejenigen Fälle, in denen ich nach der Anamnese und dem Befunde am Trommelfelle später annehmen durfte, dass nicht etwa durch frühere Mittelohreiterungen persistente Trommelfellperforationen zurückgeblieben waren. Vergrössert habe ich diese Zahl der Fälle durch Sammlung der gleichartigen Fälle aus der Literatur, soweit mir dieselbe zu Gebote stand, die ich ebenfalls zeitlich geordnet habe. So habe ich die stattliche Zahl von 67 Fällen von Epidermispfröpfen im Gehörgang erhalten, die gross genug ist, um auf Grund derselben ein klinisches Bild zu entwerfen.

1. Meine eigenen 35 Fälle:

1. Otto Schw., 6 Jahre, kam Mai 1880 wegen linksseitiger Schwerhörigkeit in Behandlung. Der Gehörgang war entzündlich verschwollen, bis zum Isthmus mit grauweissen, aufgeweichten Epidermismassen ausgefüllt, mit kleinen Granulationsknöpfen hinten. Anfangs lösten sich die Epidermismassen auf starke Einspritzungen mit der Klysopompe abwechselnd mit Extractionsversuchen mit der Hakenpincette und einem einfachen scharfen Häkchen nur stückweise. Erst am 7. Tage der Behandlung wurde ein grosser Epidermisklumpen ausgespritzt, der einen negativen Abdruck des Trommelfelles darbot. Das Trommelfell war gleichmässig roth und lag ganz auf dem Promontorium auf. Beim Blasen hörte man einige Rasselgeräusche, die rasch zurückgingen, und dementsprechend besserte sich auch das Gehör rasch von 2 Fuss für Flüsterworte bis auf 12 Fuss. Das Trommelfell war nicht mit der Promontorialwand verwachsen. Die Granulationen im Gehörgang waren rasch eingetrocknet.

2. Minna H., 53 Jahr, September 1880: Links Taubheit. Obturirender Epidermispfropf. Am 5. Tage der Behandlung mit Ausspritzen und mittelst Häkchens entfernt. Trommelfell vollständig mit der Paukenhöhleninnenwand verwachsen; vom Hammer nur der nach unten stark vorgebogene kurze Fortsatz sichtbar. Kein Luftzutritt beim Katheterisiren in das Mittelohr zu bemerken. Taubheit geblieben. October 1885 Recidiv des Epidermispfropfes. Die Ausspülung desselben gelang nur stückweise im Verlaufe von 6 Wochen bei 2tägiger Behandlung. Die schon vorhandene entzündliche Verschwellung des Gehörganges nahm zu, und seit Mitte December wurde der Warzenfortsatz empfindlich und schwoll in weiter Ausdehnung rasch an. Eisblase von fast momentaner Wirkung, auch blassten die von allen Stellen des Gehörganges und aus der Tiefe, also vom Trommelfelle entspringende Granulationspolypen, die früher nach Abtragung mit dem Schnürer rasch wieder nachgewachsen waren, schnell ab und verschwanden allmählich. Anfang December war das Ohr trocken. Das Lumen des Gehörganges war durch Druckusur auf die Knochenwandungen gleichmässig erweitert, und da die knöcherne hintere obere Partie ganz verloren gegangen war, konnte man bequem in den Zugang zum Antrum mastoideum hineinsehen.

3. Marie B., 8 Jahre, links obturirender Epidermispfropf. December 1880: Wechselnde Schwerhörigkeit seit ½ Jahre, continuirlich seit ¼ Jahr, besonders links. Beiderseits Hypertrophie der unteren Nasenmuscheln und der Tonsillen. Nach Ausspülung des kleinen Pfropfes, der aber doch einen Abdruck des Trommelfelles zeigte, sah man das Trommelfell am vorderen Rande verkalkt, besonders im hinteren unteren Quadranten stark atrophisch und auf der Promontorialwand aufliegend. Rechts bestand einfache Trommel-

Digitized by Google

felleinziehung. Beim Katheterisiren beiderseits kein Rasseln, nachher beide Trommelfelle am hinteren unteren Quadranten blasig hervorgetrieben. Links Gehör von 2 auf 10 Fuss für Flüsterworte gestiegen.

4. Alfred N., 13 Jahr, Juni 1882: Rechts obturirender Cerumenpfropf, vor 3 Jahren schon einmal ausgespritzt; links Epidermispfropf den Gehörgang bis zum Isthmus ausfüllend. Schwerhörigkeit durch Lehrer bemerkt. Ausspritzung des Ohres mit Klysopompe entfernt rechts den Pfropf leicht, links erst nach mehrfachen Wiederholungen und nach stärkerem Druck. Trommelfell rechts gleichmässig getrübt, links noch mit Epidermismassen bedeckt, die schwer mit der Hakenpincette abgezogen werden. Granulationspolyp hinten oben im Gehörgang abgeschnürt. Gehör für Flüsterworte rechts auf 8, links auf 5 Fuss gestiegen. Nachuntersuchung nicht gemacht, da Patient nicht wiedergekommen.

5. August K., 29 Jahre, Juli 1882: Beiderseits obturirender Epidermispfropf ohne Druckwirkung auf die Trommelfelle. Schwerhörigkeit gestern infolge Verschiebung der Pfröpfe beim Kratzen mit der Haarnadel eingetreten, nach Ausspritzung derselben sofort gehoben.

6. Emma Sch., 48 Jahr, kam wegen Juckens und Schwerhörigkeit links, Juni 1883, in Behandlung. Gehörgang durch Altersatrophie seiner Wände schlitzförmig verengt, durch Trichter leicht erweiterbar, ausgefüllt durch grauweisse Epidermismassen, Leichte Ausspülung. Trommelfell nach innen gedrückt, äusserlich gleichmässig roth. Links katarrhalische Tubenstenose. Gehörweite für Flüsterzahlen von 3 auf 6 Fuss gestiegen.

7. Meta F. war schon October 1879, 6 Jahre alt, wegen Schwerhörigkeit nach Verstopfung der Gehörgänge durch Cerumenpfropf mit Ausspülung behandelt worden. Der Pfropf links hatte wie ein Kürbiskern ausgesehen. August 1883 neue Schwerhörigkeit durch doppelseitige Epidermispfröpfe. Rechts wurde derselbe gleich in der 1. Sitzung durch kräftiges Ausspülen gelockert und zuletzt mit dem scharfen Haken extrahirt; deutlich negativer Trommelfellabdruck. Links gelang die Lockerung trotz sehr kräftigen Ausspritzens erst am 4. Tage, schliesslich Extraction mit der Hakenpincette in toto. Gegen Gehörgangsentzündung zwei Blutegel vor dem Ohre. Polypöse Granulationen hinten oben vom Trommelfell und Gehörgang ausgehend, abgeschnürt. Es folgte eine profuse Otorrhoe mit noch nachträglicher stückweiser Ausstossung von Epidermisklumpen. Heilung der secundären acuten traumatischen Mittelobreiterung Mitte der 4. Woche mit Schluss des Trommelfelles. Gehör beiderseits wieder fast normal.

8. Bernhardt B., 17 Jahre alt, April 1884, hatte seit 2 Wochen Schwerhörigkeit und wechselndes Sausen durch Epidermispfröpfe in beiden Gehörgängen, die erst nach 8 Tagen beim 4. energischen Ausspritzen entfernt werden konnten. Trommelfellbefund fehlt. Juli 1890 kam Patient wieder mit Verstopfung des rechten Ohres durch Epidermispropf; er hatte in der Zwischenzeit beiderseits ganz normal gehört und seit einigen Tagen rechts Schwerhören, Sausen und Verstopfungsgefühl bekommen. Ausspritzung eines soliden Pfropfes in der ersten Sitzung. Granulationspolyp leicht beweglich, oberhalb des Proc. brev. abgeschnürt; war vom Rande einer Δ Perforation daselbst entstanden; kein Eiter dahinter. Nach 10 Tagen war jede endzündliche Reaction vorüber, die Trommelfellöffnung unverändert. Bei der Controluntersuchung am 23. Juni 1896 hörte Patient beiderseits fast normal; das Trommelfell war r e c h t s eher atrophisch, aussen diffus glänzend, innen gleichmässig rauchgrau, unterhalb des Umbo mit einem Kalkpunkte, mit Trübungsstreifen an der vorderen Falte und an der hinteren Peripherie; l i n k s deutlich atrophisch, in toto beweglich, diffus glänzend, mit runder, dunkel durchscheinender Narbe im vorderen oberen Quadranten.

9. Minna B., 39 Jahre, September 1884: Schon seit 2 Wochen vom Hausarzt wegen linksseitiger Schwerhörigkeit mit Einträufeln und Ausspülen mit Wasser behandelt, hatte obturirenden Epidermispfropf, der nach kräftigem Ausspritzen in 1. Sitzung entfernt, negativen Trommelfellabdruck zeigte.

Digitized by Google

Trommelfell etwas einwärts gedrängt, durch Blasen nach Politzer wieder aufgerichtet.

10. Hermann Fr., 26 Jahr, kam September 1885 wegen Schwerhörigkeit und Singens links zu mir, das plötzlich nach Jucken im Ohre seit 4—5 Tagen entstanden, besonders beim Aufrechtsitzen vorhanden, beim Beugen weniger oder ganz fort war und sich durch Kamillentheeeinspritzungen nicht gesteigert hatte. Der den entzündlich verengten Gehörgang bis zum Isthmus ausfüllende Epidermispfropf konnte erst in der 4. Sitzung am 12. Tage der Behandlung durch kräftige Ausspülungen in toto entfernt werden. Schwellung vor den Ohren und Röthung des Trommelfelles nahmen nun und nach 2 Blutegeln rasch ab. Gehör normal.

11. Emilie Fr., 33 Jahre alt, der schon 1873 von Moos und 1880 von A. Wolff Epidermispfröpfe ausgespritzt worden waren, kam Mitte Mai 1886 in meine Behandlung. Beide Gehörgänge, instrumentell ärztlicherseits mehrfach verletzt, waren sehr empfindlich, verschwollen und bis zum Isthmus mit aufgeweichten Epithelmassen angefüllt. Links musste man dicht am Ohr laut sprechen und rechts sogar laut schreien, wenn sie Alles verstehen sollte. Epidermispfröpfe am 3. Tage nach Einspritzung im Ganzen entfernt, wobei gleich zu Anfang das Wasser aus der Nase rechts abtropfte und links im Strahle abfloss. Das rechte Trommelfell zeigte eine stecknadelkopfgrosse Perforation im vorderen unteren Quadranten, die sich nach drei Tagen geschlossen hatte; das linke eine centrale hirsekorngrosse, an deren vorderen oberen Rande ein sehr beweglicher Polyp inserirte. Abschnürung. Mitte der 3. Woche war auch das rechte Ohr trocken, und hatte sich das Gehör dahin geändert, dass links Flüsterworte nur durch das Sprachrohr, rechts sicher bis auf 3 Fuss Entfernung gehört wurde. Ein Viertel Jahr später fand ich die Perforation links wesentlich verkleinert, deutlich nach hinten oben weggerückt und beide Trommelfelle sehr atrophisch und auf der Promontorialwand aufliegend, nicht verwachsen.

12. Charlotte G., 28 Jahre, August 1886, klagte über Sausen links seit 8 Tagen und Schmerzen seit drei Tagen, die sich auch dem anderen Ohr mittheilten und plötzlich eingetretene Taubheit verursachten. Gleich in der 1. Sitzung Ausspritzung eines Epidermispfropfes, der hinten oben auf dem Trommelfell aufgesessen hatte. Gehör sofort wieder normal.

13. Pauline M., 28 Jahre, kam September 1886 zu mir mit starker entzündlicher Infiltration vor dem linken Ohre, über dem ganzen Warzentortsatz, und mit hochrother und heisser Ohrmuschel nach heissen Breiumschlägen und starkem Jodanstrich. Nach Extraction eines vergessenen Wattepfropfes blieb die Gehörweite für Flüsterworte + 0. Gehörgang bis zum Isthmus voll von grauweissen Epidermismassen, die erst nach Abschwellung desselben nach 3 Blutegeln stückweise beim Ausspritzen herauskamen. Trommelfell gleichmässig grauroth, auf Promontorium aufliegend, erwies sich nach 8 Tagen als sehr atrophisch, überall der Paukeninnenwand aufliegend, Hammergriff horizontal verlaufend kurzer Fortsatz hakenförmig vorspringend, Zugang zum runden Fenster deutlich zu sehen. Gehörweite für Flüsterworte 6 Fuss.

14. Maria H., 16 Jahre alt, hatte Mitte October 1886 plötzlich des Morgens Schwerhörigkeit und infolge Eingiessungen von Sodalösung noch acht Tagen zunehmende Ohrschmerzen links bekommen. Epidermismassen füllen den entzündlich nur etwas angeschwollenen Gehörgang aus und kommen gleich beim ersten Spritzen stückweise heraus. Kopf sofort leichter. Gehörweite für Flüsterworte von +0 auf 1 Fuss gestiegen. Niemals Sausen trotz Obturation des Gehörganges gehabt. Die Infiltration des Ohres aussen und innen nahm trotz Blutegel die nächste Woche zu, und es entstand eine profuse Otorrhoe. Beim Blasen mit dem Politzer'chen Ballon hörte man ein breites Perforationsgeräusch. Wasser floss beim Ohrausspritzen im Strahle aus der Nase aus. Am 6. Januar 1887 constatirte ich, dass das Ohr fast trocken war, das Trommelfell in der vorderen Hälfte fehlte, in der hinteren Hälfte mit dem Hammergriff mit der Promontorialwand verwachsen war: der Grund

Digitized by Google

des Gehörganges war gleichmässig durch Druckusur vom Epidermispfropfen erweitert worden. Zurückgeblieben sind wechselnde gleichzeitige Kopfdruckschmerzen, die sie vorher nicht gehabt hatte. Mitte April hatte sich auch die vordere Trommelfellhälfte wieder regenerirt; beim positiven Valsalva hatte sie das bekannte Pfeifen durch's Ohr seit längerer Zeit schon nicht mehr gehört. Gehörweite für Flüsterworte auf 12 Fuss gestiegen.

15. Helene F., ungefähr 30 Jahre alt, hatte seit Scharlach im 4. Jahre links chron. Otorrhoe und Schwerhören, rechts immer gutes Gehör gehabt. Im Sommer 1876 war sie plötzlich eines Morgens auch rechts taub geworden, hatte aber sofort nach Ausspritzung eines Ohrpfropfes ihr gutes Gehör wieder bekommen. Anfang August 1888 kam sie zu mir mit verschwollenem Gehörgang, der bis zum Isthmus mit grauweissen Epithelmassen ausgefüllt war, mit schmerzhafter Infiltration um das ganze Ohr herum, mit viel Sausen und rechtsseitigem Kopfdruckschmerz. Auf wiederholte Fragen nach früherer rechtsseitiger Otorrhoe bleibt sie bei der bestimmten Versicherung, dass sie rechts niemals Ohrlaufen gehabt und immer gut gehört habe. Am 3. Tage wurde ein grosser solider Epidermispfropf durch sehr kräftiges Spritzen locker gemacht und mit scharfem Haken extrahirt. Der Kopf war sofort frei, das Sausen fort und der Gehörgang schwoll rasch ab. Während meiner Ferien im nächsten Monat wurden beim Ausspritzen immer wieder verschiedene grosse Epidermisklumpen herausgespritzt; die Kopfschmerzen kehrten wieder, blieben einseitig, aber steigerten sich bedeutend, dazu kam Schwindel, Anfangs nur beim Selbstausspülen, später auch ohne äussere Veranlassung, Anfangs nur kurz und leicht, später länger dauernd, oft so heftig, dass sich Patientin an feststehenden Sachen anhalten musste. seit Anfang October der Art, dass Patientin mehrmals plötzlich im Zimmer umgefallen war. Als nach jedem Ohrausspritzen pyämische Symptome: Frieren und raschvorübergehende Temperaturesteigerungen auftraten, zu denen Kopfschmerzen Appetitlosigkeit und häufiges Erbrechen hinzukamen, das Aussehen der Patientin seit October sich rasch und auffällig verschlechtert hatte, sie vor Schwindel nicht mehr allein zu gehen wagte, machte ich am 17. October die Aufmeisslung des Warzenfortsatzes. Periost liess sich leicht zurückschieben. Der Knochen zeigte oberflächlich nur einige wenige, kleine Gefässlöchererweiterungen, und war beim Durchmeisseln weithin nur ein Drittel Cm. dünn, ganz vorn am Rande überwuchert von schlaffen Granulationen. Nach Wegnahme der Knochendecke in Markstückgrösse zeigte sich im vorderen Knochenrande ein fast 2 Ctm. langer bleistiftdicker Gang, der mit strohgelbfarbigen, nicht eitrig erweichten Epidermismassen ausgefüllt war. Nach Entfernung derselben mit Hakenpincette und scharfem Löffel zeigte sich die Knochenwunde glatt und glänzend; und den Grund des Ganges bildete die normal aussehende Dura mater, die weiter nach vorn zu durch weiter gewachsene Epidermismassen vom Knochen abgehoben war. Zur vollständigen Entfernung derselben musste der Knochenfistelgang nach vorn zu mit dem Meissel erweitert werden.

Nach hinten zu war die Dura mater am Sinus transversus in der Ausdehnung eines Kleinfingernagelgliedes blossliegend und durch auflagernde Epidermishäute, die sich lamellenweise mit der Pincette abnehmen liessen, verdickt. Eine geringe Sinusblutung stand sofort durch einfache Gazetamponade. Periphere Abmeisslung der nicht cariös aussehenden Knochenränder, bis allseitig die Dura mater normal erscheint. Auch hierbei wird ein 2. Fistelgang im Knochen blossgelegt, der nach hinten unten zu ca. 2 Cm. weit unter die Gehirnbasis hineinreicht, ebenfalls mit strohgelben Epidermismassen ausgefüllt ist und überall ganz glatte Wandungen zeigt.

Sofort wesentliche subjective Erleichterung und Aufhören aller Gehirnreizungserscheinungen. Am 3. und 4. Tage der Nachbehandlung trat je ein kurzer Schüttelfrost gleich nach dem Verbinden auf, und die Temperatur betrug 37.2, 40.5, 39.5, — 37.8, 40.3, 39.8 — seitdem normal geblieben. In den ersten zwei Wochen Secretion profus und übelriechend, nach Abstossung der in den Tiefen des Mittelohres gelegenen Epidermismassen aber rasch nachlassend. An der blossliegenden Dura mater kamen hier nicht, wie üblich bei Caries und Cholesteatom im Warzenfortsatz, hochrot und frisch aussehende Granulationsknöpfe hervor, die bläulich-weissgraue Farbe der Dura stach

Digitized by Google

wesentlich ab von den schwach gelblichrothen Granulationen, die überall aus den Knochen und Weichtheilen emporschossen. Auch die beiden beschriebenen bleistiftgrossen Knochenfistelgänge füllten sich nicht mit Granulationen aus den Wänden, sondern wurden durch Granulationen, die von den benachbarten Weichtheilen über ihr centrales Ende hinüber wuchsen, überdeckt und geschlossen. 4 Wochen nach der Operation sah Patientin wesentlich wohler aus, die Wundränder hatten sich eingezogen und überhäuteten sich, und die Secretion war eine sehr geringe geworden. Einlegen eines dicken Gummidrains, um die Operationswunde immer offen zu halten.

Im Juni 1896 nahm ich Veranlassung, den Fall nachzuuntersuchen. Patientin sah sehr wohl aus und fühlte sich absolut frei von jedem Kopfschmerz. Die Fistelöffnung hinter der Ohrmuschel war mehr als 50-Pfennigstück gross, hatte scharfe Narbenränder; die Wandungen der Mittelohrhöhlen waren überall glatt, glänzend, atrophisch und an einzelnen Randpartien mit gelblich gefärbten, festen Epithelmassen in verschiedener Dicke überzogen. Von Zeit zu Zeit hatten sich wieder neue Epithelklumpen in der Höhle gebildet, die von einer gewissen Grösse an rechtsseitigen dumpfen Kopfdruckschmerz und Sausen verursacht hatten. Beide Erscheinungen waren durch Ausspritzen der Epithelklumpen stets sofort wieder zurückgegangen.

16. Fanny S., 25 Jahre alt, hatte bei der ersten Untersuchung November 1885 links einen artificiellen Granulationspolypen am Boden des Gehörganges und rechts einen gleichen in der Mitte des Trommelfelles. Sie hatte seit Jahren fortwährendes Verstopfungsgefühl in beiden Ohren und sich unausgesetzt mit Haarnadel, Ohrlöffel u. s. w. in den Ohren gekratzt. Beide Trommelfelle waren sehr atrophisch und in toto mit der Labyrinthwand fest verwachsen infolge chronischer Mittelohrkatarrh nach adenoiden Vegetationen und hypertrophischen Gaumenmandeln, in der frühesten Kindheit. Sofortige Heilung durch Abschnüren der Polypen und Aetzen ihrer Stielreste mit dem Höllensteinknopfe. Mai 1888 kam Patientin mit Klagen über dumpfen Kopfschmerz und Ohrnässen seit einigen Wochen. In beiden Gehörgängen fanden sich aufgelockerte Epidermismassen, die rechts den Gehörgang nicht ganz, links aber vollständig ausgefüllt hatten. Nach Lockerung derselben durch Ausspritzen und Extraction mit dem Haken zeigten sich im Grunde der erweiterten Gehörgänge beiderseits an derselben Stelle des Promontorium je 2 flache Granulationsknöpfe. Diese brauchten nur 1 mal mit dem Höllensteinknopfe touchiert zu werden und trockneten dann von selbst ein. Genau nach 1 Jahre kam ein Recidiv des Epithelpfropfes nur links, und zuletzt habe ich am 26. October 1891 einen obturirenden Epidermispfropf auch wieder links ausgespritzt, der seit Wochen wieder viel Kopfschmerzen verursacht hatte. Eine Zunahme der erweiterten Gehörgangs-Mittelohrhöhle habe ich nicht constatieren können.

17. Johannes M., 13 Jahre alt, kam am 19. Juni 1890 in meine Behandlung wegen der seit einigen Tagen plötzlich eingetretenen Schwerhörigkeit auf seinem allein guthörigen linken Ohre. Aus phthisischer Familie stammend, sah er selbst wie ein beginnender Phthisiker aus, an beiden Seiten des Halses mit zackigen langen Narben von spontan oder instrumentell eröffneten Halslymphdrüsenvereiterungen. In der Kindheit und bis zum 14. Jahre hatte er öfters Gehörwechsel und Ohrlaufen für 1—2 Wochen gehabt, wohl subacute einfache Mittelohreiterungen nach Angina tonsillaris und adenoiden Vegetationen, die beide auch jetzt deutlich nachweisbar waren. Er hörte nur laute Flüsterworte beiderseits + 0, links besser als rechts. Rechts fand sich eine grosse centrale Perforation mit isolirtem Hammergriff; links ein den Gehörgang vollständig obturierender Epidermispfropf. Die Entfernung desselben gelang am 2. Tage auf Lockerung durch energisches Ausspritzen und Extraction mit scharfem Häkchen. Wegen der noch im Grunde festsitzenden Epidermisschuppen Trommelfellbefund nicht recht zu übersehen, doch hört man beim Blasen mit dem Politzer'schen Ballon deutlich ein Perforationsgeräusch, so fein, wie aus einer kleinen Oeffnung. Nach Schluss derselben am 8. Tage plötzlich Frieren, Fieber und so rasch zunehmende Schwellung hinter der Ohrmuschel, dass schon am folgenden Tage letztere senkrecht vom

Digitized by Google

Kopfe abstand, und die ödematöse Anschwellung der Haut sich weit über den Warzenfortsatz erstreckte. Der Gehörgang war durch Senkung der geschwollenen hinteren oberen Wand fast verschlossen. Ebenso rasch nahm die Infectionsschwellung hinter der Ohrmuschel, die sofort mit Eisbeutel behandelt worden war, wieder ab; 5 Tage nach dem Beginne war die Insertionsfurche der Ohrmuschel wieder deutlich und auch der Gehörgang wieder so erweiterbar für einen kleinen Trichter, dass ich hinten oben das atrophische Trommelfell blasenförmig durch gelb durchscheinendes seröseitriges Exsudat ausgestülpt sehen konnte. Bei seiner Entlassung am 14. Juli, Mitte der 4. Woche, war das rechte Ohr vollkommen trocken, die Trommelfellöffnung unverändert; links bestand eine Verwachsung des Hammergriffes und des Centrums des Trommelfelles in 20-Pfennigstückausdehnung mit der Labyrinthwand; am meisten beweglich war noch eine sichelförmige Partie im hinteren oberen Quadranten, die erst bei dem Ansaugen der Luft mit dem Siegle'schen Trichter hinter einem Gehörgangsvorsprung hervorkam. Die Bewegungen des Steigbügels waren nicht behindert, denn die Gehörweite betrug links 12 Fuss für Flüsterworte, also fast normal; rechts war sie unverändert geblieben + 0.

18. Frida Schm., 19 Jahre alt, habe ich am 1. Juli 1890 in der ersten Sitzung einen grossen Epidermispfropf links ausgespritzt. Es bestand links totale Verwachsung des Trommelfelles mit der Labyrinthwand und Erweiterung des Gehörganges infolge Druckusur in seinem hinteren oberen Abschnitte. Rechtes Trommelfell war normal. Resultat der Gehörprüfung links nicht notiert. Sie erzählte: manchmal und besonders nach Schnupfen verstopfe sich das linke Ohr plötzlich; wenn sie nicht bald zum Arzte gehe und sich durch kräftiges Ausspritzen einen Hautpfropf entfernen lasse, bekomme sie bestimmt Ohrschmerzen und gleichseitigen dumpfen Kopfdruck, Ohrlaufen habe sie noch nie gehabt, und der Warzenfortsatz war ebensowenig bisher auch nur 1 mal angeschwollen oder druckempfindlich gewesen.

19. Elly P., habe ich zuerst März 1885, als sie 3½ Jahre alt war, untersucht. Seit dem 10. Monat hatte sie öfters beiderseits Ohrlaufen gehabt, ohne Ohrzwang vorher. Rechts fand sich eine grosse centrale Perforation, links war der Gehörgang voll von Eiter; bei der Ausspritzung fanden sich im Spülwasser mehrere verschieden grosse Epidermisklumpen; das Trommelfell zeigte in der unteren Hälfte eine querovale, grosse Perforation. Heilung der Otorrhoe nach häufiger Anwendung von Höllensteinlösung 1 : 30 Ende Mai mit persistenter Oeffnung im Trommelfell. Mitte October desselben Jahres beiderseits Recidiv der Otorrhoe mit Epithelklumpen im Spülwasser und Heilung derselben nach mehrmaligen gleichen Höllensteinlösungen innerhalb 2 Wochen. Am 10. October 1890 kam Patientin wieder mit beiderseits durch einen Epidermispfropf verstopftem Gehörgange. Links folgte derselbe in toto gleich auf die erste Ausspülung; rechts nur stückweise in mehreren Sitzungen; es folgten eine ziemlich 3 Wochen andauernde entzündliche Verschwellung des Gehörganges und Infiltration der Haut hinter der Ohrmuschel, häufig recidivierende Granulationspolypen von der Trommelfelloberfläche, die abgeschnürt werden mussten, und eine schleimige Secretion, die, mit gleichen Höllensteinlösungen behandelt, erst am 18. März 1891 zur Heilung gebracht werden konnte. Der Gehörgang war besonders hinten oben an der Uebergangsstelle in den Atticus partiell erweitert, der Trommelfellrest in weiter Ausdehnung mit der Labyrinthwand verwachsen, besonders der ganze hintere obere Quadrant; Hammergriff fast horizontal gestellt, deshalb der kurze Hammerfortsatz nach unten übergebogen; vom Annulus tympanicus zogen mehrere feste Narbenstränge über den Boden der Paukenhöhle nach dem verkalkten Promontorium hinüber. Mitte September 1892 kam sie wieder wegen Schwerhörigkeit und Ohrenlaufen links. Nach Ausspritzung verschiedener Epidermisklumpen zeigte sich ein breitbasiger Granulationspolyp, der vom freien Knochenrande der Nische des runden Fensters kam. Abschnürung. Die granulierende Grundfläche konnte erst durch mehrmalige Höllensteinätzung zur Epidermisierung gebracht werden. Bei der Entlassung am 11. October zeigte sich ein totaler Defect des linken Trommelfelles, dessen Randpartien mit der Paukeninnenwand verwachsen waren.

Digitized by Google

20. Rosa Th., 10 Jahre alt, wurde mir am 2. März 1892, vom Arzte mit der Diagnose: Schwerhörigkeit nach Mittelohrkatarrh zur weiteren Behandlung, zugeschickt, nachdem er durch Einspritzungen und Anwendung des Politzer'schen Ballons keine Gehörverbesserung erreicht hatte. Beide Gehörgänge waren entzündlich angeschwollen und ausgefüllt von einem Epidermispfropfe. Flüsterzahlen beiderseits nur + 0 gehört. Während der Pfropf links am 3. Tage in toto durch Spritzen und Haken entfernt werden konnte, gelang das rechts erst nach 8 Tagen mit der äusseren Hälfte desselben. Der Gehörgang schwoll trotz Eisbeutel immer mehr zu, und es kam zur Schwellung am Warzenfortsatze, die trotz sofort aufgelegtem Eisbeutel stetig zunahm und zu einem subperiostalen Abscesse führte. Als seit Ende März Fieber und zunehmende rechtsseitige Kopfschmerzen hinzutraten, machte ich am 4. April die Aufmeisselung des Warzenfortsatzes und legte einen breiten Fistelgang durch den Knochen bis in's Antrum mastoideum an. Dasselbe war voll von unter starkem Druck stehendem Eiter, der förmlich aus der Tiefe hervorquoll; aber Epidermisklumpen waren ihm nicht beigemischt. In den ersten 8 Tagen konnte ich das Wasser vom Warzenfortsatz aus leicht durch die Tuba und durch Nase durchpumpen, aber zum Ohre hinaus floss es nicht ab. Erst als Mitte der 2. Woche einmal der Rest des Epidermispfropfes, der fast noch Kleinfingernagelgliedgrösse hatte, aus dem Ohre heraus gepumpt war beim Ausspülen vom Warzenfortsatz her, floss nunmehr ständig das Wasser frei aus Ohr und Nase ab; und seitdem fühlte sich Patientin wesentlich freier im Kopfe als bisher. Schluss der Operationswunde am 10. Mai. Die Gehörgangsschwellung ging nur langsam zurück, ebenso die Secretion, die eine gleichmässig rahmige blieb. Anfang Juli war es nochmals zu einer Anschwellung der Warzenfortsatznarbe gekommen; nach Incision ohne Chloroform und Extraktion eines Meisselsequesters schloss sie sich rasch und definitiv. Die Secretion war eine minimale; das rechte Trommelfell zeigte eine grosse centrale Perforation mit aufgeworfenem Rande, das linke war gleichmässig trübe, verdickt, nicht eingezogen. Rechts hörte sie Flüsterworte — 2 Fuss, links durch's ganze Zimmer. Mitte August 1893 kam Patientin wieder mit einem Recidiv des Epidermispfropfes beiderseits; jetzt gelang die Entfernung derselben beiderseits gleich in der ersten Sitzung; links blieb das Ohr sofort gut, aber rechts schloss sich eine mässige entzündliche Verschwellung des Gehörganges und Secretion des Mittelohres an, die am 5. October ausheilte mit Verkleinerung der Perforation.

21. Paul T., 22 Jahre, kam am 4. April 1892 zu mir wegen doppelseitiger Schwerhörigkeit und zunehmender Schwellung des rechten Ohres. Beide Gehörgänge waren voll von Epidermispfröpfen bis an den Isthmus heran; rechts bestand eine starke entzündliche Infiltration vor und hinter der Ohrmuschel. Er hörte nur laute Umgangssprache dicht am Ohre, links besser als rechts. Durch energische Ohrausspritzungen wurden in den ersten 12 Tagen beiderseits verschieden grosse Epidermisklumpen entfernt, dabei schwollen die Gehörgänge immer mehr zu, so dass eine Durchsicht auf das Trommelfell unmöglich war, und zur Infiltration des rechten Warzenfortsatzes kam eine gleiche links, so dass doppelseitig Eisbeutel aufgelegt werden mussten — ungefähr 3 Wochen lang. Am 3. Mai waren die Gehörgänge erweiterbar und konnten beiderseits mehrere gestielte und leicht bewegliche Polypen von der vorderen oberen und hinteren oberen Gehörgangs- und Trommelfellpartie abgeschnürt werden. Hiernach trocknete die Secretion rasch ein. Bei seiner Entlassung am 1. Juni waren beide Trommelfelle grösstentheils mit der Promontorialwand verwachsen, und betrug das Gehör beiderseits 1½—2 Fuss für Flüsterworte.

22. Lucie K., 4 Jahre alt, wurde mir am 16. Mai 1892 wegen doppelseitiger wechselnder Schwerhörigkeit vorgestellt. Dieselbe war Folge doppelseitigen subacuten Exsudationskatarrhs nach adenoiden Vegetationen und Tonsillarhypertrophie. Links fand sich ein den Gehörgang ausfüllender Epidermispfropf, der erst am 3. Tage in toto ausgespritzt werden konnte. Da die Eltern die nöthigen Operationen nicht zugaben, erfolgte die Besserung der Schwerhörigkeit durch Resorption des Exsudates unter Anwendung des Politzer'schen

Digitized by Google

Ballons nur langsam. Die Trommelfelle waren beiderseits gleichmässig trübe und verdickt.

23. Hermann H., 10 Jahre alt, war schon Januar 1889 von mir wegen linksseitiger Ohrentzündung behandelt worden. Damals war beim Ausspritzen ein Johannisbrotkern grosser dünngestielter Polyp herausgekommen, der an einer Perforation in der Membrana Shrapnelli gesessen hatte. Epidermismassen waren damals nicht im Spülwasser bemerkt worden. Am 24. Juli 1892 waren nach Bad heftige linksseitige Ohrschmerzen entstanden. Der Gehörgang war bis an den Isthmus voll von einem Epidermispfropfe, vor und hinter dem Ohre bestand schmerzhafte Schwellung der Weichtheile. Da sich der Epidermispfropf bei den ersten beiden Sitzungen auf das energische Spritzen nicht lockerte, liess ich die ersten 10 Tage nur Eisbeutel direct auf's Ohr auflegen, bis die Entzündung des Ohres deutlich abnahm; auch jetzt gelang mir erst die partielle und am 4. Tage erst die definitive Entfernung des Pfropfes mit Spritze und Haken. Sofort wesentliche subjective Erleichterung; langsame Abschwellung des Gehörganges. Jenseits des Isthmus breitbasig aufsitzende Granulationspolypen, die von Trommelfell und Gehörgangswandungen kamen, mussten wiederholt abgeschnürt werden. Nach meinen Ferien fand ich das Trommelfell atrophisch, ohne deutliche Narbe, eingezogen und das Gehör für Flüsterworte bis 6 Fuss.

24. Martha P., 5 Jahre alt, wurde mir am 13. September 1892 wegen Schwerhörigkeit, ohne Schmerzen vorher, zugeführt. Beide Ohren waren ausgefüllt bis fast zum Ohreingang von einem festen Epidermispfropf, der also schon ohne Spiegel und bei directer Besichtigung zu sehen war. Laute Sprache wurde beiderseits nur dicht am Ohr gehört. Wie lange die Schwerhörigkeit bestand, war nicht zu eruiren, angeblich „erst seit ein paar Wochen." Links gelingt die Entfernung des Epidermispfropfes nach langem, energischem Spritzen und durch Extraction mit feinem Häkchen gleich in der ersten Sitzung, rechts kamen Anfangs nur einzelne Bröckelchen, und erst am 7. Tage der Rest in Johannisbrotkerngrösse. Beiderseits kam es zur entzündlichen Schwellung des Gehörganges, die rechts zum vollständigen Verschluss führte: beiderseits Eisbeutel mit auffallender Besserung. Darauf folgte eine blaue Eiterung. Am 27. September wurde links im Spülwasser ein kleiner gestielter Polyp gefunden; derselbe hatte oberhalb des Proc. brev. gesessen. Ende des Monats war links das Gehör fast normal wieder geworden, und 2 Wochen später hatte es sich rechts mit Abnahme eines Knisterrasselns im Mittelohre beim Politzern von 2 Fuss bis auf 10 Fuss gebessert. Beide Trommelfelle waren gleichmässig trübe, verdickt, nicht eingezogen. Die Exsudation im Mittelohre war nicht als eine primäre katarrhalische, sondern als eine secundär entzündliche Affection nach dem Epidermispfropfe, wie die Gehörgangsverschwellung aufzufassen.

25. Max H. war schon Februar 1884 im Alter von 5 Jahren von mir an doppelseitiger Mittelohreiterung behandelt worden. Patient war schon Wochen lang vorher an beiden Ohren ausgespritzt worden ohne Erfolg für Schmerzen und Gehör; zuletzt war es aus dem linken Ohre zu einer kleinen Blutung gekommen. Aus beiden Ohren hatte ich damals neben frischen Schleimklumpen graue Epidermisbröckel herausgespritzt; beiderseits bestand leichte entzündliche Verschwellung des Gehörganges, eine kleine rundliche Perforation in der Mitte des Trommelfelles, und links fand sich ein gestielter kleiner Polyp oberhalb des Proc. brev., der abgeschnürt wurde. Anfang März doppelseitige Paracentese, da nach Schluss der Spontanöffnungen Ohr- und Kopfschmerzen und Fieber entstanden waren. Anfang April Heilung: Gehörweite für beide Ohren 6 Fuss für Flüsterzahlen; Trommelfell atrophisch, eingezogen, mit ovaler Narbe in der hinteren Hälfte, nicht mit Labyrinthwand verwachsen. Am 12. October 1892 kam er wieder mit Verstopfung des rechten Ohres durch einen grossen Epidermispfropf, der erst nach 8tägigem Spritzen, zuerst stückweise, zuletzt als Rest in Johannisbrotkerngrösse mit Haken entfernt werden konnte. Nach Ablauf der üblichen entzündlichen Verschwellung des Gehörganges mussten die üppig aufschiessenden und immer recidivirenden Granu-

Digitized by Google

lationen von der Oberfläche des Trommelfelles und der Gehörgangswandungen mehrfach mit dem Höllenstein in Stiftform oder Lösung geätzt werden. Heilung Ende November mit gutem Gehör und ohne Aenderung am Trommelfellbefunde. Am 10. Juli 1893 habe ich ihm einen den rechten Gehörgang wieder ganz ausfüllenden Epidermispfropf nach Aufweichung mit Borsäure in der ersten Sitzung mit dem Haken entfernt. Nachträgliche Gehörprüfung nicht gemacht; Befund am Trommelfell nicht notirt. Am 2. Januar 1896 consultirte er mich wieder wegen Schwerhörigkeit und Otorrhoe rechts, die seit 4 Wochen bestanden, und mit Jodoformpulvereinblasen nach Ausspritzung mit Borsäurelösung vom Hausarzt behandelt waren. Mit dem Haken wurde ein vor 4 Wochen ins Ohr eingeschobener und seitdem vergessener grosser Wattepfropf extrahiert; hinter diesem sassen Epidermismassen fest auf dem Grunde auf und mussten ausgespült werden. Das Trommelfell war nicht besonders entzündlich geröthet; die Gehörweite war rechts für Flüsterzahlen nur $1^1/_2$ Fuss, links normal. Am 11. April stellte er sich mir wieder vor, da er gerade auf der Durchreise sei. Der Hintergrund des rechten Ohres war wieder voll von aufgeweichten Epidermismassen. Dieselben konnten durch Ausspritzen vollständig entfernt werden; man sah nun die Erweiterung des Gehörgangslumens, besonders an der hinteren oberen Wand und die vollständige Verwachsung des atrophischen Trommelfelles mit der Labyrinthwand. Er hörte Umgangssprache rechts nur dicht am Ohre.

26. Rudolf v. H., 45 Jahre alt, hatte ich einmal gelegentlich Mitte der 80. Jahre untersucht und links normales Trommelfell und normales Gehör, rechts totale Verwachsung des atrophischen Trommelfelles mit der Labyrinthwand und Gehörweite für Flüsterzahlen + 0 constatirt. Er hatte in der Kindheit lange Zeit Otorrhoe gehabt und war lange gespritzt worden, hatte aber später 2 Feldzüge mitgemacht, ohne irgend welche Störung am Ohre. Im Frühjahr 1892 war er plötzlich links sehr schwerhörig geworden. Der Hausarzt hatte ihm einen harten, angeblich Ohrenschmalzpfropf ausgespritzt; hierdurch waren alle Störungen sofort wieder verschwunden. Am 26. November desselben Jahres kam er zu mir, da es demselben Arzte jetzt nicht gelingen wollte, mit der Spritze den beiderseits erkannten Ohrpfropf zu entfernen, im Gegentheil die Schwerhörigkeit, das Sausen und die drückenden Schmerzen im Ohre immer stärker wurden. Beiderseits fanden sich Epidermispfröpfe, die erst mit der Klysopompe gelockert und dann nicht ohne kräftigen Zug mit einem Häkchen entfernt werden mussten. Man sah deutlich, dass der hintere obere Quadrant des linken Trommelfelles infolge des Druckes atrophisch geworden und nach innen hineingestülpt worden war, so dass man den Steigbügel sehen konnte. Gehör sofort wieder normal. Am 21. März 1893 musste ich ihm wieder einen kleineren Epidermispfropf zuerst durch Einspritzungen lockern und dann mit einem Häkchen in toto extrahiren, der wieder hinten oben auf das Trommelfell am meisten gedrückt hatte; bei seiner Entfernung war an dieser Stelle eine Blutblase entstanden, wahrscheinlich waren die mitverklebten äusseren Epidermislagen desselben grösstentheils mit entfernt worden. Es folgte keine weitere Reaction. Patient hatte in der Zwischenzeit fast keine Watte im Ohre mehr getragen, was er bisher zu thun gewöhnt war, um sich sein einziges Ohr zu sichern. Anfang Juni 1894 kam er wieder mit beiderseits obturirenden Epidermispfröpfen. Rechts gelang mir die Extraction desselben mit dem Häkchen gleich in der ersten Sitzung, links versuchte ich dieselbe Methode, aber der Pfropfen war nicht so festgeschichtet, der Haken sass nicht fest, und es wurden beim Spritzen nur einzelne kleine Epidermisklümpchen entfernt. Vollständige Entfernung erst Mitte der 2. Woche. Die bereits Ende der 1. Woche deutliche Entzündung des Gehörganges steigerte sich immer mehr, es kam zur Anschwellung der Weichtheile hinter der Ohrmuschel, so dass Eisbeutel nöthig wurden. Allmähliche Abschwellung nach 8 Tagen. Mitte der 3. Woche entstand beim Katheterisiren eine feine Perforation im hinteren oberen Quadranten, aus welcher sich eitriges Serum in geringer Menge ergoss, während das vorher bestandene Knisterrasseln in der Pauke sofort nachliess. Hieran schloss sich eine mässige Schleimsecretion; Schluss der Perforation am 9. Juli. Abschwellung des Trommelfelles und Gehörganges war vollkommen erst Ende Juli erfolgt;

Digitized by Google

beim Katheterisiren hörte ich gar kein Rasseln mehr; das linke Trommelfell war vollkommen beweglich beim Siegle'schen Experimente, mehr als normal sogar im atrophischen hinteren oberen Quadranten; und das Gehör war links fast normal. October desselben Jahres fand ich das Trommelfell chronisch geschwollen und gleichmässig geröthet, wie wenn durch Kratzen behufs Entfernung von Ohrenschmalz z. B. das Trommelfell mehrfach gereizt worden wäre, was aber Patient entschieden in Abrede stellte. Aber das Gehör war gut dabei, und beim Katheterisiren war niemals ein Rasselgeräusch im Mittelohr zu hören. Allmählich erfolgte Abblassung nach mehrmaligem Ueberpinseln des Trommelfelles mit Höllensteinlösung 1 : 8.

Am 5. Februar 1896 consultirte er mich wieder und klagte über auffallende Schwerhörigkeit seit längerer Zeit und über Sausen links, besonders Abends im Bette. Ich fand nur einige Epidermisschuppen beiderseits, die leicht mit dem Haken zu entfernen waren. Auch diese hatten am meisten auf den hinteren oberen Quadranten des Trommelfelles links wieder gedrückt. Das Sausen war sofort weg, aber das Gehör blieb unverändert: nämlich für Flüsterzahlen nur dicht am Ohre; war also schlechter geworden als sein bisher schlechteres rechtes Ohr. Ursache hiervon war eine totale Verwachsung des Trommelfelles mit der Labyrinthwand; beweglich war nur noch eine kleine Stelle im vorderen oberen Quadranten. Beim Katheterisiren hörte ich links kein Rasseln, und nur ein entferntes Anschlagen. Juni dieses Jahres hat er sich selbst zu katheterisiren gelernt, um ev. eine Besserung seines nunmehr besser hörenden rechten Ohres zu erreichen. In dieser Zeit konnte ich verfolgen, wie links die Trommelfellnarbe straffer und breiter wurde. Subjective Geräusche fehlten.

27. Ida F., 31 Jahre alt, kam am 5. Juni 1893 zu mir, da sie seit einigen Tagen schon wieder ganz taub geworden wäre, wahrscheinlich infolge der üblichen Verstopfung ihrer Ohren mit Ohrenschmalz. Sie erzählte, dass sie in der Kindheit nach Masern zuerst Sausen, dann Schwerhören und zuletzt Kopfschmerzen bekommen habe und lange Zeit mit Ausspritzungen der Ohren behandelt worden sei, dass ihr im 18. oder 19. Jahre im hiesigen Diaconissenhause aus dem rechten Ohre ein grosser Pfropf unter vielen Schmerzen ausgespritzt worden sei, der hart wie Stein gewesen sei, und dass sich ihr Gehör seit dem 16. Jahre ohne ärztliche Behandlung wesentlich gebessert habe. Sie hörte jetzt beiderseits nur laute Umgangssprache dicht am Ohre, rechts noch schlechter als links. Beide Ohren waren bis zum Isthmus mit Epidermispfröpfen ausgefüllt. Die Entfernung derselben erfolgte links gleich in der ersten Sitzung, als Ganzes, allein durch Ausspritzen, rechts erst am 3. Tage nach Lockerung des Pfropfes durch starkes Spritzen, durch Extraction mittelst Häkchens. Links bestand eine vollständige Verwachsung des Trommelfelles mit der Labyrinthwand. Rechts schloss sich eine mässige Schwellung und Otorrhoe an, die bis Mitte Juli geheilt wurde. Vom Trommelfell war nichts mehr zu sehen, hinten und oben war die Zwischenwand zwischen Gehörgang und dem Zugang zum Antrum mastoideum verschwunden und dadurch das Lumen des Gehörganges bedeutend vergrössert. Sie hörte nunmehr Flüsterworte rechts dicht am Ohre, links bis Handlänge. Am 17. Februar 1894 kam sie wieder mit denselben Klagen links und mit obturierendem Epidermispfropf links. Auf Ausspritzung desselben folgte eine mässige Otorrhoe, die nur am 5. März mit Höllensteinlösung behandelt zu werden brauchte und in 4 Wochen zur Heilung kam. Juni 1896 war der Grund beider Gehörgänge wieder mit schmutzig gelben, leicht aufgeweichten Epidermismassen bedeckt, aber das Gehör war unverändert gut.

28. Friedrich R., 68 Jahre alt, kam am 12. Juni 1893 zu mir, nachdem er seit 4 Wochen beiderseits Verstopfungsgefühl im Ohre, Anfangs geringe, seit einigen Tagen aber so bedeutende Schwerhörigkeit bekommen habe, dass er nur laute Sprache noch verstehe. Ich fand doppelseitigen obturirenden Epidermispfropf, der durch voraufgegangene Ausspritzungen gelockert, allein durch kräftiges Ausspritzen mit der Klysopompe entfernt wurde. Die Gehörweite besserte sich für Flüsterworte bis auf 2 Fuss; die Trommelfelle waren innen gleichmässig bleigrau getrübt, aussen noch glänzend.

Digitized by Google

29. Annemarie v. V., 19 Jahre, war am 14. Juni 1893 des Morgens plötzlich links fast taub geworden, sie hörte rechts Flüsterworte bis 6 Fuss, und links nur laute Umgangssprache durch das Sprachrohr. Ich fand rechts nicht obturirenden, links obturirenden Epidermispfropf, die beide leicht ausgespritzt werden konnten. Sofort hatte sich das Gehör auch links so weit gebessert, dass sie wie rechts 6 Fuss hörte. Durch einmalige Anwendung des Politzer'schen Ballons stieg es aber beiderseits noch bis 12 Fuss. Beide Trommelfelle waren gleichmässig grau, verdickt und ohne Lichtreflex.

30. Louise K., 23 Jahre alt, kam am 13. December 1893 zu mir. Vor 7 Wochen war ihr vom Arzte ein Epidermispfropf aus dem rechten Ohre entfernt worden, sie hatte aber immer noch das Gefühl gehabt, dass noch ein Rest desselben im Ohre verblieben sei; seit 5 Tagen war der bisher nicht verringerte Ohrzwang viel stärker geworden und hatte sich auf die ganze rechte Kopfhälfte verbreitet. Der rechte Gehörgang war entzündlich zugeschwollen, liess sich nur wenig durch Wattetampons erweitern, und beim Ausspritzen kamen nur einzelne Epithelklümpchen des den Gehörgangsgrund ausfüllenden Epidermispfropfens heraus. Deshalb zuerst nur Eisbeutel direct auf's Ohr, und erst nach Erweiterung des Gehörganges mehrmalige energische Ausspritzungen des Ohres, die Anfangs verschieden grosse Epidermisklumpen, am 7. Tage den Rest des Pfropfes in Kleinfingergliedgrösse entleerten. Anfangs hatte sie links Flüsterworte bis 1½ Fuss, und rechts nur durch das Sprachrohr gehört, jetzt sofort dicht am Ohre. Das Trommelfell links war innen stark trübe, aussen glänzend, rechts war es gleichmässig mattroth, nicht aufgerichtet, hinten oben besetzt mit einer breitbasigen Granulation. Beim Katheterisieren hörte man ein zähes Rasseln, das sich nur langsam entfernen liess. Bei der Entlassung am 10. Januar 1894 war das Exsudat im Mittelohr vollständig resorbirt, aber die Gehörweite für Flüsterworte rechts unverändert + 0 geblieben. Das rechte Trommelfell war gleichmässig bleigrau, verdickt, stark eingezogen, aber überall noch etwas beweglich, also noch nicht festverwachsen, aber voraussichtlich späterem Verwachsen mit der Labyrinthwand verfallen.

31. Moritz Th., 6 Jahre alt, litt seit 2 Jahren an wechselnder Schwerhörigkeit, die seit 3 Wochen constant schlecht geblieben war. Ich fand am 8. August 1895 beiderseits Tonsillarhypertrophie, adenoide Vegetationen überwallnussgross; beide Gehörgänge ausgefüllt von Epidermispfröpfen. Die Gehörweite betrug beiderseits für Flüsterworte + 0. Die Entfernung der Epidermispfröpfe gelang allein durch kräftiges Ohrausspritzen Anfangs nur stückweise, zuletzt kam ein ganzes Stück heraus. Beide Trommelfelle waren nach einwärts gedrückt und gleichmässig grau getrübt. Das Gehör hatte sich bis auf 3 Fuss gebessert. Operation der Gaumen- und Rachenmandel brachte eine weitere Besserung des Gehöres beiderseits bis 6 Fuss Ende der 3. Woche. Beim Politzern war beiderseits kein Rasselgeräusch im Mittelohr zu hören gewesen.

32. Emma F., 20 Jahre, schon seit Dezember 1889 von mir mehrfach wegen doppelseitigen Tuben- und Mittelohrkatarrhs nach Hypertrophie der Gaumen- und Rachenmandel behandelt, zeigte bei der Untersuchung am 6. Februar 1896 ihr rechtsseitiges Ohrsausen und Schwerhören bedingt durch einen obturirenden Epidermispfropf. Die ersten 3 Wochen wurde Patientin ambulatorisch behandelt und von dem Pfropf nach genügender Aufweichung mit Alkohol ziemlich grosse Stücken durch Spritzen entfernt. Am 26. Februar kam es plötzlich zur Anschwellung vor und hinter dem Ohre. Eisbeutel. Vollkommene Entfernung des Pfropfes gelang erst Anfang April; zuletzt war beim Ausspritzen manchmal Wasser in die Nase gekommen. Das Trommelfell zeigte 2 ovale, ziemlich grosse Perforationen, eine im vorderen unten, die 2. im hinteren oberen Quadranten; die erstere hatte sich bis Mitte April wieder geschlossen, die 2. bereits so weit verkleinert, dass auch definitiver Verschluss erwartet werden darf. Am Isthmus des Gehörganges fand sich eine flache Hyperostose, wohl Folge der artificiellen Otitis externa. Die Gehörweite betrug für Flüsterworte links 8 Fuss, rechts etwa Handlänge.

Digitized by Google

33. Elise W., 16 Jahre alt, kam am 11. April 1896 wegen Schwerhörigkeit und Ohrzwang seit ca. 3 Wochen in meine Behandlung. Rechts fand sich ein obturirender Epidermispfropf, der aufgeweicht war; der Gehörgang entzündlich angeschwollen und an verschiedenen Stellen durch Kratzen mit Instrumenten verletzt; vor und hinter dem Ohre beginnende Schwellung und Druckempfindlichkeit. Links war das Trommelfell gleichmässig rauchgrau, mit einer dunkel durchscheinenden Narbe in dem vorderen unteren Quadranten. Links hörte sie fast normal, rechts war sie sprachtaub. Die Entfernung des Epidermispfropfes gelang nur langsam mittelst kräftigen Ohrausspritzens immer nach einer Pause von 2—3 Tagen, nachdem durch ununterbrochene Application von 2 Eisbeuteln die entzündliche Schwellung um den Gehörgang herum erfolgreich in den Schranken gehalten wurde. Ueberall fanden sich Granulationspolypen, die von den Wänden des Gehörganges emporwucherten, und die durch den Abgang der einzelnen Pfropfstücke entstandenen Lücken innerhalb 24 Stunden rasch ausgefüllt hatten. Ich habe keinen einzigen derselben mit der Schlinge abzuschnüren nöthig gehabt, obwohl sie schon bei der Berührung mit der Sonde Stielbildung ergaben, sondern sie allein durch die antiphlogistische Einwirkung der Eisbeutelkälte zur Spontanresorption gebracht. Dieser Erfolg ist insofern von Bedeutung, als nicht wie durch die Abschnürung der Polypen frische Wunden gesetzt wurden, von deren Oberfläche aus eine Infection der Weichtheile sehr leicht stattfinden könnte. Von dieser Infectionshäufigkeit konnte ich mich in diesem Falle besonders gut und häufig genug überzeugen. Als schon die Epidermisbeläge der Gehörgangswände Ende der 3. Woche vollständig entfernt und nur noch diejenigen des Trommelfelles übrig geblieben, die mit Rücksicht auf die Zartheit seiner Membran nur vorsichtig abgespült wurden, sträubte sich Patientin, die gern nach Hause wollte, pünktlich die Eisbeutel aufzulegen, liess sie halbe Tage lang ganz fort; jedesmal nach dieser Unterbrechung waren eine neue Druckempfindlichkeit vor dem Ohre und eine deutliche Verschwellung des Gehörganges entstanden. Ferner war ich in diesem Falle recht überrascht über die colossalen Mengen und Stücken des Epidermispfropfes, die allmählich ausgespritzt wurden; als noch das Trommelfell allein belegt war, hatte man fast den Eindruck, als ob innerhalb 2—3 Tagen neue und dicke Epidermisplattenstücke gebildet würden. Am festesten und längsten hafteten die Epidermismassen oberhalb und nach vorn vom Proc. brev. Mitte Mai fühlte Patientin zum 1. Male beim Spritzen Wasser in die Nase kommen; jetzt musste es zur Zerreissung des entzündlich erweichten Trommelfelles gekommen sein; später zeigte sich eine grosse ovale Perforation in der unteren Hälfte desselben. Die Secretion seitens des Mittelohres blieb eine sehr geringe, und unter der weiteren Anwendung von Eisbeutel nahm auch die Entzündung des Trommelfelles langsam ab, so dass Patientin am 23. Mai nach Hause entlassen werden konnte. Anfang Juni zeigten sich neue Epidermisbeläge auf dem Trommelfelle, die erst durch Alkohol desinficirt und aufgeweicht, dann mit vorsichtiger, aber genügender Druckstärke mit der Klysopompe ausgespritzt wurden; Mittelohrschleimhaut ohne Reaction. Am 15. Juni zeigte sich eine frische Secretion des Mittelohres, die seit 3 Tagen ohne Veranlassung entstanden war und Patientin wieder zu mir zurückzukehren veranlasst hatte. Das Trommelfell war ohne neuen Epidermisschuppenbelag, und die Perforation war stecknadelkopfklein geworden. Nach 5 Tagen Verschluss derselben, beim Katheterisiren kein Rasselgeräusch zu hören. Bei der Entlassung am 26. Juni war das rechte Trommelfell vollständig mit der Labyrinthwand verwachsen, bis auf die hintere obere Randpartie, trotzdem betrug die Gehörweite für Flüsterworte noch 8 Fuss.

34. Johannes L., 19 Jahre alt, kam am 29. November 1887 in meine Behandlung. Seit 3 Wochen hatte sein Hausarzt mit Spritzen und Kornzange einen Ohrpfropf aus beiden Ohren zu entfernen gesucht; als aber die Ohrschmerzen sich zu sehr steigerten, und die Entfernung der Pfröpfe absolut nicht glücken wollte, kam er zu mir mit beiderseits stark entzündetem, verschwollenem und mehrfach verletztem Gehörgange. Seit 10 Tagen bestand Otorrhoe links und seit 6 Tagen Anschwellung und Druckempfindlichkeit des Warzenfortsatzes. Bisher und auch weiter absolut fieberloser Verlauf. Nach

Digitized by Google

mehrmaligen kräftigen Einspritzungen gelang es, in der 1. Sitzung beide Epidermispfröpfe zuerst stückweise, zuletzt den Rest in Fingergliedgrösse als Ganzes und mit dem Haken zu entfernen. Rechtes Trommelfell war gleichmässig hochroth, links mussten erst 2 Granulationspolypen hinten oben im Gehörgange abgetragen werden, dass man die grosse ovale Perforation in der unteren Hälfte des Trommelfelles übersehen konnte. Eisbeutel beiderseits direct auf das Ohr, links noch einen 2. auf den Warzenfortsatz. Gehörweite für Flüsterworte rechts bis 5 Fuss, links nur + 0. Stimmgabel noch links gehört. Als links die profuse Secretion und die Empfindlichkeit an der Warzenfortsatzsspitze nicht nachliessen, machte ich am 12. Dezember die Aufmeisselung, obwohl Patient nie über Kopfschmerz geklagt und die Nacht stets gut geschlafen hatte. Der Knochen war äusserlich normal, in seinen Randpartien des Antrum aber cariös erweicht; das Antrum war voll von rahmigem Eiter und wurde breit eröffnet; nach hinten musste infolge Wegnahme des cariös aussehenden Knochens die Dura mater blossgelegt werden. Dieselbe war am oberen Abschnitte mit rothbraunen Granulationen besetzt, aus denen sich ein dünnes eitriges Secret entleerte; Wegkratzen mit dem scharfen Löffel. In der vorderen Wand führte die Sonde durch einen weiten Fistelgang in den Gehörgang hinein. Epidermismassen waren weder in ihm, noch im Antrum nachzuweisen gewesen. Ende Januar entleerte sich aus der grösstentheils vernarbten Operationswunde ein kleiner Meisselsequester, und am 5. Februar 1888 konnte Patient geheilt entlassen werden; die Trommelfellöffnung hatte sich lange geschlossen, und die Gehörweite bis auf 12 Fuss gehoben. Am 11. Juni 1891 kam er wieder wegen blutiger Otorrhoe rechts. Bei Ausspülung aufgeweichter und den Gehörgang nur lose ausfüllender Epidermismassen wurde auch ein kleiner gestielter Polyp mit entfernt. Derselbe hatte am hinteren Rande einer hanfkorngrossen Perforation im hinteren unteren Quadranten gesessen. Nach 8 Tagen hatte sich dieselbe wieder geschlossen, und die Gehörgangsschwellung war ganz vorüber; die Herabsetzung der Gehörweite auf 3 Fuss war ausschliesslich auf eine durch Bougirung der Tuba nachweisbare katarrhalische Stenose derselben zu beziehen. Neues Recidiv des Epidermispfropfes beiderseits am 2. Juni 1894. Dieselben hatten den Gehörgang ganz ausgefüllt, und erneute Aufweichungen und Ausspritzungsversuche der Mutter hatten sie nicht entfernen können, aber zu starker Anschwellung des Gehörganges geführt. Erst am 3. Tage gelang beiderseits die instrumentelle Entfernung der Pfröpfe. Unter Eisbeutelapplication ging die Gehörgangsentzündung nur langsam in 2 Wochen zurück. Beim Politzern hörte man beiderseits Knisterrasseln, das sich rasch verlor. Eine Verwachsung der Trommelfelle war bei der Entlassung am 25. Juni nicht eingetreten. Die frühere Gehörweite war unverändert.

35. Anna A., 25 Jahre alt, aus tuberculöser Familie stammend, mit Ozaena non foetida, kam am 8. November 1892 in meine Behandlung, nachdem sie vor 3 Jahren anderweitig „wegen Verdachts auf Cholesteatom im Warzenfortsatze" rechts aufgemeisselt worden war. Rechts schon seit frühester Kindheit schwerhörig ohne Ohrlaufen vorher, hatte sie links seit 8 Tagen zunehmenden Ohrzwang, viel Sausen und Schwerhörigkeit, so dass sie nur Umgangssprache dicht am Ohre hörte, wie rechts. Rechts fand sich der Gehörgang in der Tiefe bedeutend erweitert, vom Trommelfell war nichts zu sehen, die Labyrinthwand und Mittelohrdecke waren epidermisirt, glänzten und liessen unregelmässig verlaufende Narbenstränge erkennen. Links war der Gehörgang ausgefüllt von einem aufgeweichten Epidermispfropf und entzündlich fest zugeschwollen. In der 1. Sitzung gelang mir es, immer nur stückweise denselben auszuspritzen, konnte ihn Abends aber nach weiterer Aufweichung mit absolutem Alkohol in toto mit dem Haken herausziehen. Reizungserscheinungen gingen bald zurück; links bestand totale Verwachsung des Trommelfelles mit der Labyrinthwand. Gehör bessert sich bis auf 12 Fuss für Umgangssprache. Am 19. Juli 1896 kam sie wieder mit Verstopfung des rechten Ohres durch Epidermispfropf und stark entzündlicher Anschwellung vor und hinter der Ohrmuschel, besonders roth und glänzend war die alte Operationsnarbe. Nach 3 Tagen war der Pfropf vollkommen ausgespritzt und nach 8 Tagen die trotz sofortiger Eisapplication noch etwas

Digitized by Google

vermehrte Schwellung besonders am Warzenfortsatz auch im Abnehmen. Links gelang es mir, die fest auf dem Trommelfelle aufsitzende dicke Epidermisschalenhaut mit der Pincette zu entfernen. Entlassen mit beiderseits glänzendem Gehörgangshintergrunde.

2. Fälle aus der Literatur.

36–55: Fälle von Toynbee (33) aus dem Jahre 1861.[1])

36. Weiblich, 24 Jahre, rechts Otorrhoe seit 4—5 Jahren, seit 7 Wochen viel Kopfschmerz und profusere Otorrhoe. Bewusstlosigkeit, Papillen dilatirt. Puls 16—20 in der Minute. Section: Rechts oberflächlicher, wallnussgrosser, dünnwandiger Kleinhirnabscess; Kleinhirn daselbst mit der Decke des Felsenbeines verwachsen. Durch einen im hinteren äusseren Abschnitt des knöchernen Gehörganges $^3/_4$ Zoll langen und $^1/_2$ Zoll breiten Knochendefect mit scharfen Rändern kommt man in eine grosse Höhle im Warzenfortsatze mit glatten Wandungen, voll von denselben zwiebelartig geschichteten Epidermismassen, wie im Gehörgange sich finden; weiterhin kommt man durch eine gleichgrosse Oeffnung in der hinteren Seite des Felsenbeines durch den Knochen unter die Dura mater, der medianwärts der Kleinhirnabscess anliegt. Das Trommelfell hat von innen her durch Wachsen des Tumors in die Paukenhöhle vom Antrum her perforirt: „pressing upon the inner surface of the membrana tympani, and causing an orifice in it."

37. Männlich, 72 Jahre. Nach Schuss im letzten Winter langdauernder Ohr- und Kopfschmerz, Bewusstlosigkeit, Flockenlesen, faeces involuntariae, zuletzt profuse Otorrhoe. Section: Rechts taubeneigrosser Abscess im mittleren Grosshirnlappen, nach aussen durchgebrochen, in der umgebenden weissen Marksubstanz rothe Punkte. Eiter auf der Oberfläche des Pons und der Medulla oblongata und in den Seitenventrikeln. Dura des Felsenbeines nur fester sitzend, nicht entzündet. Haselnussgrosser Epidermispfropf im Gehörgang, der 2—3 mal erweitert war. Durch Absorption der Knochen an der knöchernen Gehörgangsdecke ganz weg und der Tumor durch eine $^1/_2$ Zoll lange und $^3/_4$ Zoll breite Oeffnung im Tegmen tympani bis an die Dura mater hinaufgewachsen; der Boden des Gehörganges war bis auf die Spitze des Processus styloideus ausgehöhlt, die Vorderwand war nach dem Unterkiefergelenk zu ganz verdünnt. Trommelfell bis auf das Promontorium stark nach innen gedrängt, mit einer Perforation ganz vorn oben; das Hammer-Ambosgelenk nach innen oben dislocirt.

38. Männlich, 66 Jahre. Vor 1 Jahre nach Ohrzwang rechts profuse Otorrhoe, Schwerhören, Kopfschmerzen, Schwindel. Jetzt plötzlich Erbrechen, Schüttelfrost, „innability to stand" Coma, rechtsseitge Hemiplegie. Tod. Section: Gehirn nicht untersucht. Rechts haselnussgrosser Epidermispfropf im Gehörgang, der infolge Absorption des Knochens an seiner hinteren Wand mit der Höhle in den Warzenzellen eine gemeinschaftliche Höhle bildet und an seiner oberen Wand die Dura mater über einem plattrandigen Knochendefect blossliegend zeigt. Das Trommelfell war in seiner vorderen Hälfte mit dem Hammergriff durch straffes Narbengewebe mit dem Promontorium verwachsen, das hintere obere Drittel fehlte, ebenso der Ambos und die Steigbügelschenkel. Am Boden des Gehörganges lag V. jugularis bloss. Ein 2. hirsekorngrosser Epidermispfropf hatte im Boden desselben kurz vor dem Trommelfell einen Gang in den Knochen unterhalb des Trommelfelles eingebohrt. Links hatte ein erbsengrosser Epidermispfropf das Trommelfell im hinteren oberen Quadranten stark einwärtsgedrückt und den Knochen hinten oben im Gehörgang eingedrückt.

39. Männlich, 80 Jahre. Schwerhörigkeit seit 3 Jahren. Rechts obturirender Epidermispfropf äusserlich sichtbar. Section: Rechter Gehörgang

1) Die von Toynbee selbst im Leben untersuchten und behandelten 6 Fälle, die genau angeführt sind, entsprechen den Fällen 1—5 und 15 der nachfolgenden tabellarischen Uebersicht daselbst.

Digitized by Google

gleichmässig und um die Hälfte erweitert gegen links durch Druck des Pfropfes; Druckperforation der hinteren oberen Knochenpartie und des angrenzenden Trommelfellabschnittes, so dass Gehörgang und Pauke communiciren. Langer Ambosschenkel fehlt, Steigbügelgelenk ankylotisch. Otoconie zahlreicher als üblich.

40. Männlich, 70—80 Jahre. Nur Schwerhörigkeit zugestanden. Section: Haselnussgrosser Epidermispfropf hatte den rechten Gehörgang gleichmässig erweitert und einen Defect im hinteren oberen Abschnitt gesetzt, der in das Antrum mastoideum führte. Eine Druckatrophie hatte das hintere obere Drittel des Trommelfelles, das mit dem Promontorium verwachsen war, sowie den Körper und den kurzen Fortsatz des Ambos betroffen. Im Boden des Gehörganges dicht am Trommelfell ein 2. erbsengrosser Pfropf. Links fand sich neben der Gehörgangserweiterung ein $^3/_4$ Zoll langer und $^1/_2$ Zoll breiter Defect in der hinteren oberen Knochenwand: der Tumor reicht dadurch hinten bis ins Antrum hinein und oben bis an die Dura mater, das Trommelfell war mit der Paukeninnenwand verwachsen: der ganze Ambos fehlte bis auf seinen untersten Theil, der am Steigbügelkopf dislocirt war, der isolirt durch das Trommelfell sah. Ein 2. kleiner Tumor sass mitten im Boden des Gehörganges.

41. Mann, 67 Jahre, hatte links schwer gehört, verweigerte aber jede Behandlung. Section: Rechter Gehörgang 2 mal weiter als normal, mit Knochendefect im Boden; links fanden sich 3 Epidermispfröpfe: der 1., erbsengross, hatte am Isthmus einen zackigen Knochendefect gesetzt; der 2. war halb so gross und führte durch einen Knochendefect hinten oben dicht am Trommelfell ins Antrum mastoideum; der 3. sass am Boden des Gehörganges, hatte das Trommelfell unterminirt, die V. jugularis blossgelegt und die Fossa parotidea durchbrochen.

42. Männlich, 70 Jahre. Rechts Schwerhörigkeit seit einigen Jahren. Section: 3 Epidermispfröpfe hirsekorn-bohnengross, hatten an verschiedenen Stellen den Knochen blossgelegt, rauh gemacht und ausgehöhlt.

43. Männlich, 56 Jahre, seit mehreren Monaten Ohrzwang und Schwerhören rechts. Section: Gleichmässige Erweiterung durch einen $^3/_4$ Zoll langen und $^1/_2$ Zoll breiten Epidermispfropf.

44. Männlich, 59 Jahre, ohne Anamnese. Section: Erbsengrosser Tumor im unteren äusseren Gehörgangsabschnitt beiderseits, der links den Knochen in $^3/_4$ Zoll Länge und $^1/_2$ Zoll Breite durchlöchert hatte.

45. Männlich, 41 Jahre, seit mehreren Jahren schwerhörig. Section: der rechte Gehörgang bedeutend erweitert, in seinem hinteren oberen Abschnitt sass nahe am Trommelfell eine erbsengrosse Geschwulst, die in den Gehörgang und durch das Trommelfell in die Paukenhöhle hineinsah, deren obere Wand an verschiedenen kleinen Oeffnungen, die mit Blut gefüllt waren, durchbrochen war.

46. Männlich, 60 Jahre, seit $1^1/_2$ Jahren rechts zunehmende Schwerhörigkeit mit subjectiven Geräuschen. Section: Ein erbsengrosser Epidermispfropf hatte den hinteren oberen Abschnitt des Trommelfelles und den anliegenden Knochen perforirt und war in die Paukenhöhle hineingewachsen; der Canalis coraticus war verengt und die Decke der Trommelhöhle hypertrophirt.

47. Mann, 72 Jahre, hatte beiderseits seit einigen Jahren zunehmende Schwerhörigkeit und subjective Geräusche. Section: Rechts war der Gehörgang nahe am Trommelfell in seiner Decke durchbrochen, so dass er mit der Paukenhöhle communicirte; auch die obere Wand der letzteren war von zahlreichen Löchern durchbrochen; links bestand eine Verdickung des membranösen Labyrinths.

48. Männlich. Keine Anamnese. Section: Der linke Gehörgang war von einer Balggeschwulst gleichmässig erweitert; sein knöcherner Boden sehr rauh; eine 2. Geschwulst sass an der Decke nahe am Trommelfell.

Digitized by Google

49. Mann, 60 Jahre. Section: rechter Gehörgang im äusseren Abschnitt gleichmässig erweitert.

50. Mann, 78 Jahre. Schwerhörigkeit beiderseits seit einigen Jahren. Section: Rechter Gehörgang erweitert, durch je eine scharfrandige erbsengrosse Oeffnung im Knochen hing derselbe am oberen äusseren Theil der Hinterwand und am oberen Theil des Trommelfelles und des angrenzenden Knochens mit der Trommelhöhle zusammen; links hatte eine kleine Geschwulst den Knochen der hinteren oberen Wand nach der Trommelhöhle hinein durchbrochen.

51. Mann, 56 Jahre, hatte linksseitige Otorrhoe seit einigen Jahren gehabt mit Spontanentleerung von kleinen Knochensequestern. Section: Eine pferdebohngrosse Geschwulst hatte den Knochen des Gehörganges am Eingang absorbirt und eine 2. kleinere denselben am hinteren Trommelfellabschnitt durchbrochen und so eine Communication mit den Zellen des Zitzenfortsatzes hervorgebracht.

52. Mann, 50 Jahre, hatte seit einigen Jahren links Schwerhörigkeit. Section: Knochen am Gehörgangseingang durch eine grosse Geschwulst rauh gemacht.

53. Mann, 60 Jahre, mit linksseitiger Taubheit. Section: Eine erbsengrosse Geschwulst hat das Trommelfell hinten oben und den angrenzenden Knochenabschnitt perforirt, ragt in die Trommelhöhle hinein, hat das Hammer-Ambosgelenk dislocirt und den Ambos gegen das Promontorium zugedrückt.

Nun folgen 2 Krankengeschichten mit Ausgang in Heilung:

54. Männlich, 45 Jahre, hatte rechts Ohr- und Kopfschmerz, zunehmendes Schwerhören, dann Ohrlaufen ohne Erleichterung im Kopfe. Die Entfernung eines Epidermispfropfes durch Spritze und Pincette in 2 Sitzungen brachte sofortige Erleichterung.

55. Männlich, 54 Jahre, hatte schon wiederholt Attacken von Ohr- und Kopfschmerzen mit Ohrlaufen und viel Sausen gehabt, die nach Spontanentleerung und nach Ausspritzen eines Hautpfropfes vollständig vorüber gegangen waren; bald ein-, bald doppelseitig, jetzt rechtsseitig, sofort geheilt durch Ausspritzung eines reinen Epidermispfropfes.

56. Fall von Kirk-Dunkanson (16): Weiblich, 25 Jahre, klagte zuerst über zwickende Schmerzen in der rechten Gesichtshälfte, später über lähmungsartige Schwäche, dann zunehmende Ohrschmerzen, Schwindel; Schwellung hinter der Ohrmuschel; Spontaneröffnung eines Abscesses daselbst mit reichlicher Flüssigkeitsentleerung und Ausstossung eines Knochensequesters aus dem Ohre. Nach Ausspülung von epidermisartig aussehenden Schalen von fötidem Geruch und nach Abschnürung von Polypen musste die inzwischen geschlossene Warzenfortsatzfistel neu eröffnet werden. Nach Ausspülung „einer fast wallnussgrossen Masse geschichteter Epidermis" aus dem Ohre von der Wunde her traten sofort wesentliche subjective Erleichterung und Nachlass des Ausflusses ein, und es erfolgte die Heilung der Gesichtslähmung. Man sah nach hinten oben in einen grossen schwarzen Raum; der vordere Abschnitt des Trommelfelles war erhalten.

57. Fall von Gottstein (9): bei einem Mädchen von 4 Jahren, die Masern hatte, fand sich ein doppelseitiger Epidermispfropf in der Tiefe des Ohres, beschränkt allein auf die Trommelfelle, der sich weder mit der Spritze, noch mit der Pincette entfernen liess. Nach Eingiessung von Aqua calcis gegen die angebliche Diphtheriemembran — die aber nach der späteren mikroskopischen Untersuchung rein epithelialer Natur war, Extraction einer Membran, die einen vollständigen Abdruck der Trommelfelle und ihrer Erhebungen und Vertiefungen darstellte. In der Trommelhöhle selbst waren keine epithelialen Massen, ebensowenig in den äusseren Gehörgängen. G. vermuthet, dass vielleicht die desquamative Entzündung des Trommelfelles in einer Beziehung zu der nach Masern auftretenden Desquamation steht. Beide Trommelfelle waren perforirt.

Digitized by Google

58. Fall von Graf (10): bei einem Herrn von 41 Jahren, der seit Kindheit ohne Beschwerden schwerhörig war, fand sich ein obturirender Epidermispfropf links. Es entstand eine Schwellung hinter der Ohrmuschel, gegen welche erfolglos Blutegel, Eis und Jodtinctur angewendet war, später Incision in die hintere Gehörgangswand und der Wilde'sche Schnitt durch die Weichtheile hinter der Ohrmuschel. Spontanentleerung von Epidermismassen durch Eiterausbruch, erst später totale Entfernung gleicher Massen durch Spritze und Häkchen. Nunmehr erst Perforationsgeräusch beim Katheterisiren. Am Trommelfell 2 kleine Perforationen sichtbar, oben und unten; vorn oben war eine hirsekorngrosse Granulation zu sehen. Heilung nach vollständiger Entleerung der Epidermismassen mit bedeutender Besserung des Gehöres.

59. Fall von Weil (39): es fand sich bei einem 56 Jahre alten Herrn, der seit Wochen über linksseitige Ohr- und Kopfschmerzen klagte und geringgradige Gesichtslähmung zeigte, hinter einem den Gehörgang obturirenden Polyp am Isthmus ein Epidermispfropf, der erst nach Aufweichung nach 3 Wochen ausgespritzt werden konnte. Trommelfell sehr atrophisch und wahrscheinlich verwachsen: „die Sonde zeigt knöchernen Widerstand." Sofort Ohr- und Kopfschmerzen weg, auch Gesichtslähmung zurückgegangen. „Starke Erweiterung der knöchernen Gehörgangsendigung."

60. Fall von Wette: (42): Männlich, 37 Jahre, der in der Kindheit öfters linksseitige Otorrhoe überstanden hatte, musste an einem 2maligen Recidiv eines linksseitigen Epidermispfropfes, mit Granulationen im Grunde des Ohres, behandelt werden; schon früher war die Verwachsung des Trommelfelles mit dem Promontorium constatirt worden.

61. Fall von Lichtwitz und Sabrazès (19): Männlich, 21 Jahre, hatte von seiner Kindheit an bis vor 6 Jahren öfters Ohrlaufen rechts gehabt und jetzt seit mehreren Monaten Schwerhören und Kopfdruck. Es fand sich ein den rechten Gehörgang vollständig ausfüllender Epidermispfropf, der erst nach gründlicher Aufweichung mit der Pincette durch stärkeren Zug entfernt werden konnte. Derselbe war im Ganzen 1,8 Cm. breit und 2,3 Cm. lang mit einem 1 Cm. langen Zapfen in den Warzenfortsatz hineingewachsen: sofort Erleichterung im Kopfe. Das Trommelfell war mit der Promontorialwand verwachsen. Mikroskopisch fanden sich nur reine Epidermisschollen in zapfenförmiger Schichtung. „Sie halten primäre Cholesteatome des Ohres ohne vorangegangene Entzündungen des Gehörganges und des Mittelohres für vorhanden, aber für selten: on s'apercoit, qu'l n'est nullement prouvé qu'une inflammation de la caisse avec perforation consécutive du tympan n'ait pas antérieurement existé, à l'insu du malade et de son entourage."

62—67 Fälle von Rohrer (27). Rohrer berichtet über 12 Fälle von Cholesteatomen des Ohres, von denen die Hälfte (Fälle 4—9) Epidermispfröpfe des Gehörganges sind. Allen gemeinsam ist, dass sie stets hinter Ceruminalpfröpfen lagen und nur den knöchernen Abschnitt des Gehörganges ausfüllten.

Weiblich, 69 Jahre, hatte seit mehreren Wochen Schwerhörigkeit, intermittirende Schmerzen und Ohrsausen links. Doppelseitiger obturirender Epidermispfropf, der mit Spritze und Pincette entfernt wurde. Das rechte Trommelfell war nur aufgeweicht und injicirt, das linke granulirt und mit Polypen besetzt. Heilung auch des Gehöres, durch antiseptische Behandlung.

63 Männlich, 27 Jahre. Rechts Schwerhören, Sausen, Ohr- und Kopfschmerz bis zur Stirn, Schwindel. Links besteht Otorrhoe mit Polypen am Rande der Trommelfellperforation. Rechts obturirender Epidermispfropf vom Gehörgang und Trommelfell gebildet. Heilung.

64. Männlich, 63 Jahre, plötzlich Schwerhörigkeit und Sausen rechts. Instrumentelle Extraction eines übelriechenden Epidermispfropfes; trotz antiseptischer Nachbehandlung folgt eine Infection und Schwellung des Gehörganges, die nach einigen Tagen eine Incision bis auf das Periost erfordert, die, ohne Eiter zu entleeren, Schmerzen und Schwellung coupirte. Narbe im Trommelfell, das trübe und nicht verwachsen war. Heilung.

Digitized by Google

65. Mädchen, 16 Jahre, mit chronischer Otorrhoe links, hatte seit einigen Tagen Schwerhören, starke Ohr- und Kopfschmerzen und Ohrensausen links. Während sich im rechten Ohr ein Epidermispfropf leicht ausspritzen liess, fand sich links ein gleicher nussgrosser in der Paukenhöhle, der nur schwierig zu entfernen war.

66. Bei einer Frau von 52 Jahren hatte ein Epidermispfropf links seit 8 Tagen Schwerhören, Sausen und Kopfschmerz links veranlasst. Heilung durch Ausspritzen desselben.

67. Weiblich, 50 Jahre. Seit 4 Wochen Schwerhören, Schmerzen, Schwindel. Ausser beiderseitigem Ohrenschmalzpfropf links noch ein Epidermispfropf, der sich leicht ausspritzen lässt. Leichte Schwellung des Gehörganges und Trommelfelles.

An diese 67 genauer beschriebenen Fälle will ich noch diejenigen Fälle von Epidermispfröpfen des Gehörganges anreihen, die nur nach ihrer Zahl oder ganz allgemein angegeben sind. Wreden (43) hat 1874 bereits 12 Fälle, Koll (18) 2 aus der Klinik zu Bonn, Szenes (29) 1 aus der Klinik von Böke veröffentlicht. Lucae (20) sah 1873 nicht selten bei völlig unversehrtem Trommelfell durchaus gutartige massenhafte Epidermisabschuppungen, welche durch dichte lamellöse Schichtung den Gehörgang vollständig obturirend Schwerhörigkeit und subjective Gehörsempfindungen hervorrufen. Unter Umständen können diese das Trommelfell perforiren und in die Trommelhöhle hineinwuchern. Schwartze (28) beschreibt die Pfropfbildungen des Gehörganges so: manche bestehen fast nur aus dem Secret der Talg- und Schweissdrüsen andere vorwiegend aus lamellös angeordneten Epidermismassen (handschuhfingerförmige Epidermisblindsäcke), welche mit dem Drüsensecret erfüllt sind.[1])

Ehe ich dieses vorstehende statistische Material zur Aufstellung des Krankheitsbildes und des Verlaufes der Epidermispfröpfe im äusseren Gehörgang verwerthe, will ich einige historische Notizen einfügen, die sich auf die Beschreibung und damit auf die Definition der Epidermispfröpfe beziehen.

Pappenheim (25) spricht von einer Verstopfung des äusseren Gehörganges durch Balggeschwulst, diese bestand: 1. aus einer äusseren Hülle (der Epidermis und dem Corium), bei welcher Haar- und Ohrenschmalzbildung nicht wie beim Polypen verhindert ist, 2. dem eingeschlossenen Inhalt, von weissem Ansehen, mehlartig, sehr matt glänzend, fast wie Stärke aussehend und folgendes zeigend: α) Cholestearinkrystalle, β) Fettzellen, $^{15}/_{500}$''' gross, γ Epitheliumbläschen mit Körnern, ohne Nuclei, δ) Rosetten von phosphorsauren Kalkkrystallen (ob die anomale

1) Nachtrag bei der Correctur. Erst nach Abschluss der Arbeit wurde mir die Dissertation von Adolf Manheimer: Ueber Cholesteatome des Ohres. Würzburg 1887 bekannt. Die beiden Fälle derselben sind keine Cholesteatome des Ohres im Sinne Virchow's, sondern einfache typische Fälle von Epidermispfröpfen des Gehörganges, die leicht durch Ausspritzungen und Haken entfernt wurden. Im 1. Falle war das Trommelfell mit dem Promontorium verwachsen, der Gehörgang durch Druckusur erweitert, das Gehör nachträglich nicht zu bessern. Im 2. Falle bestand bereits Usur des Gehörganges durch die lange Anwesenheit des Epidermispfropfes, aber keine Verwachsung des Trommelfelles.

Digitized by Google

Bildung der Kalkkrystalle hier auf Kosten der Knochen geschehe, ist noch nicht untersucht), ε) Fasern, ζ) kleinkörniger Masse. Innerhalb der Balggeschwulst geht daher eine zweifache Bildung vor sich: 1) die der permanenten 2) die der transitorischen, in Fasern sich verwandelnden Zellen.

Toynbee (33) beschreibt zuerst die klinischen Symptome der Epidermispfröpfe des Gehörganges und eine grosse Reihe von pathologisch-anatomischen Befunden, die ich in den vorstehenden Krankengeschichten aufgezählt habe, unter dem Namen: Sebaceous tumours des äusseren Gehörganges, die Wilson in seinen Hautkrankheiten als „Sebiparous tumours" bezeichnet hatte. Die Geschwülste schwanken nach ihm zwischen Hirsekorn- und Wallnussgrösse, haben eine feste Geschwulstmembran, sind zwiebelartig geschichtet, „do not appear to result from a morbid change of the hair-bulb or its follicle", und sitzen im inneren Abschnitte des Gehörganges. Durch ihr Wachsthum erweitern sie denselben, so dass man bequem einen Finger bis zum Trommelfell einführen kann, resorbiren den Knochen, so dass durch Knochenlücken Communicationen mit Warzenfortsatz-, Gross- und Kleinhirnhöhle entstehen; „Their progress would seen to be more impeded by the presence of a membrane than by bone, or the membrana tympani frequently remains entire when the surrounding bone has been absorbed." Die Knochenlücken zeigen scharfe, wie mit dem Meissel gemachte Ränder. Die „Balggeschwülste" wachsen ohne Schmerzen, ohne Eiterung, machen oft als erstes Symptom die mit der Occlusion des Gehörganges zunehmende Schwerhörigkeit und subjective Gehörsempfindungen, andererseits machen sie Hirnreizungen und enden mit dem Tode durch secundären Hirnabscess. Sie drängen das Trommelfell nach innen, so dass es zur Verwachsung mit dem Promontorium kommt, oder sie durchbrechen dasselbe mit scharfer Oeffnung.

Nach Wreden (48) haben die Epidermispfröpfe eine gelblichweisse Farbe und eine ziemlich beträchtliche Consistenz. Zwischen den Fingern lassen sie sich zerreiben, wie eine zerbröckelnde, trockene Masse, welcher die schmierige Klebrigkeit des Ohrenschmalzes ganz abgeht; sie fühlen sich überhaupt nicht fett, sondern trocken an. Dem äusseren Ansehen nach gleichen sie manchmal auffallend einem vielfach zusammengelegten feuchten, chinesischen Theepapier. Schon bei 12—20facher Lupenvergrösserung erkennt man an der Oberfläche eine regelmässig parallele Streifung, wie solche stets an der Hornschicht des

Digitized by Google

äusseren Gehörganges, infolge der leistenartigen Vorsprünge des Papillarkörpers der Cutis zu sehen ist. Der Bau ist ein durchweg gleichartiger lamellöser. Sporen und Mycelbildungen fand Wreden nur in 1 Falle, und er bildet einen Pilz ab, der einen langen, doppeltcontourirten Schlauch zeigt, welcher in regelmässigen Abständen blasenartig angeschwollen ist, mit einer grossen kugeligen Anschwellung anfängt und mit einer kleinen eiförmigen an der Spitze endigt. Die Oberfläche derselben ist keine glatte, sondern mit doppelcontourirten Haaren besetzt, das wieder für sich mit ganz feinen kurzen Härchen besetzt ist.

Ich habe diesen genauen Beschreibungen der Epidermispfröpfe des Gehörganges nicht viel hinzuzufügen. Sie sind also zwiebelartig geschichtete, festzusammenhaltende Epidermislamellen, welche die Tiefe des Gehörganges mehr oder weniger ganz ausfüllen und wegen ihres festen Zusammenhanges mit den Wandungen desselben schwer zu entfernen sind. Sie sind keine Balggeschwülste im Sinne Toynbee's mit einer Balgmembran, sondern einfache Epidermislagen, deren Aussenschichten noch fest mit der Matrix, der Epidermis des Gehörganges zusammenhängen. Sie reichen gewöhnlich bis an den Isthmus desselben und haben eine gelbweissliche Farbe, und nur wenn sie über den Isthmus nach aussen gehen, wird ihre gelbweissliche Farbe durch die Einwirkung der Luft in eine dunkelbräunliche verwandelt. Sie sitzen da, wo die Ceruminalpfröpfe gebildet werden, auf der Oberfläche der mehr als 2000 an Zahl vorhandenen Schweissdrüsen des Gehörganges. Beide Arten von Pfröpfen kommen sehr häufig combinirt vor. Der Gedanke des genetischen Zusammenhanges drängt sich ganz von selbst auf, und man könnte sich dahin aussprechen: bei gewissen Leuten haben die Schweissdrüsen des Gehörganges die Neigung, in Hypersecretion Cerumen in das Lumen des Gehörganges abzusetzen, bei anderen entsteht durch Hyperplasie des Epithels an denselben Stellen eine Absetzung und Verwachsung von Epidermislamellen zu Epidermispfröpfen, und bei wieder anderen kommen beide Pfropfarten zusammen vor. Dass die Matrix derselben der Gehörgang ist von Isthmus an medianwärts bis zum Trommelfell, erkennt man aus den Befunden im Ohre nach dem Ausspritzen noch kleinerer, frisch entstandener Epidermispfröpfe. Man sieht dann von einzelnen Stellen zumal in der hinteren Hälfte des Gehörganges noch einzelne Platten von der Oberfläche des Pfropfes abgerissen auf den Wandungen aufliegend oder einzelne Stellen desselben ihres Epithels beraubt,

Digitized by Google

das an der Oberfläche des Pfropfes hängen geblieben ist. Ausserdem sind die Trommelfelle noch glatt, glänzend und haben keinenfalls an eigener Desquamation von Epithelien theilgenommen. Ihre Grösse schwankt zwischen Haselnuss- und Wallnussgrösse. Man ist erstaunt, wenn man die nach und nach aus einem Ohr ausgespritzten Epidermisklumpen gesammelt hat, wie diese Massen, wenn auch zusammengepresst, in dem erweiterten Gehörgange haben Platz genug finden können, und man versteht so erst die Stärke des Druckes der Epidermispfröpfe zu würdigen, der oft zur allgemeinen Erweiterung des Gehörganges durch Decknsur seiner Knochenwandungen geführt hat. Gelingt es, einen solchen Epidermispfropf in toto mit dem Haken zu extrahiren, so stellt er einen Hautsack dar, der einem Handschuhfinger nicht unähnlich ist, und dessen Inhalt aus gelockerten Epidermisbändern besteht, die verschieden breit und lang sind. Bezold (4) besitzt eine Reihe von Epidermisbändern, welche zu Pfröpfen aufgerollt und mit Cerumen imprägnirt den im Uebrigen intacten knöchernen Gehörgang ausfüllten und durch Injection entfernt werden konnten. Ein Theil dieser $^1/_2$—1 Cm. breiten Epidermisbänder wies eine Länge von 7 und mehr Cm., also das Doppelte der ganzen Gehörgangslänge auf. Er schliesst daraus, dass für die Epidermis des Trommelfelles und des Gehörganges ein auf grössere Strecken in die Fläche sich ausbreitendes Wachsthum nachgewiesen ist. Treitel (34) konnte in der Berliner medicinischen Gesellschaft eine Epidermismembran aus dem Gehörgang von über 10 Cm. Länge demonstriren. Bezold (2, 5) beschreibt ferner 2 Fälle von den Gehörgang ausfüllenden Versteinerungen in alten angesammelten Epidermismassen im äusseren Gehörgang. Die Steinconcremente waren von dicken, fötiden Epidermisschalen umgeben und zeigten vollkommen das balkige Gefüge und das Aussehen von Sequestern spongiöser Knochensubstanz. Als Fremdkörper hatte sie zu Polypenbildung an der Gehörgangswand und zu Trommfellreizung Veranlassung gegeben.

(Schluss folgt).

Digitized by Google

XIV.

Zur mechanischen Behandlung der Sklerose der Paukenschleimhaut.

Von

Dr. **Wegener,**
Ohrenarzt in Hannover.

(Mit 1 Abbildung.)

Nachdem man sich bereits seit Langem überzeugt hat, dass bei der Behandlung der Sklerose mit inneren Mitteln kein oder ein minimaler therapeutischer Effect erzielt wird, und auch die in neuerer Zeit versuchte chirurgische Behandlung keine besonderen Resultate ergeben hat, wandte man sich mehr und mehr der mechanischen Behandlungsweise zu. Wenn auch die Erfolge der letzteren als keineswegs glänzende bezeichnet werden können, behauptet sie doch ihren Platz in der Ohrenheilkunde seit längerer Zeit, nachdem sie bereits vor 150 Jahren von Cleland angewandt ist.

Wir dürfen vielleicht hoffen, dass mit der Vervollkommnung der Methoden auch unsere Resultate sich bessern werden. Nachdem zuerst Lucae im Jahre 1884 über eine systematisch durchgeführte mechanische Behandlungsweise berichtet und relativ gute Resultate mit der „federnden Drucksonde" erzielt hatte, empfiehlt Hommel einige Jahre später seine „Traguspresse". Letztere besteht in dem rhythmischen Anpressen des Tragus an den äusseren Gehörgang, das in der Minute circa 120 mal erfolgen soll. Durch einen solchen plötzlichen Verschluss wird die Luft im Gehörgang verdichtet und das Trommelfell mit seinen Adnexen nach innen gedrückt. Lässt man unmittelbar nach dem Andrücken den Tragus wieder los, so entweicht die Luft aus dem Gehörgang, und das Trommelfell tritt aus seiner stärkeren Spannung zur Norm zurück. Die Erfolge, die Hommel an sich selbst und einigen anderen Kranken beobachtete, waren recht günstige. Die Methode ist denn auch später vielfach angewendet worden, ob mit einem besonders günstigen Erfolg, ist mir nicht bekannt.

Digitized by Google

Die Hommel'sche Art der Behandlung hat meines Erachtens den grossen Nachtheil, dass sie keine Modification in der Stärke des anzuwendenden Luftdruckes gestattet. Ob wir nämlich den Tragus fest oder weniger fest auf den Gehörgang andrücken, der Luftdruck bleibt annähernd der gleiche, vorausgesetzt, dass überhaupt ein luftdichter Abschluss erzielt wird. Im Allgemeinen dürfte die Traguspresse viel zu schwach wirken. Dass wir durch einen Druck auf den Tragus das Trommelfell nach innen zu drücken vermögen, bezweifle ich nicht, aber wir erreichen hierdurch zunächst wenig. Wollen wir doch durch unser Drücken namentlich auf die Vorhof-Steigbügel-Verbindung wirken, und ob diese bei den mehr oder weniger ankylosirten Gelenken in der Pauke mit genügender Energie getroffen wird, halte ich für zweifelhaft.

Hommel betont bei Beschreibung seiner Methode, dass es zur Erreichung eines therapeutischen Erfolges unbedingt nothwendig ist, „dass die Gelenke in raschem Wechsel in Bewegung gesetzt werden müssen."

Dieser Grundsatz, der, wie ich glaube, von der Mehrzahl der Ohrenärzte anerkannt wird, ist bisher vielleicht am Erfolgreichsten beachtet von Walb bei der Construction der durch Elektricität getriebenen selbstthätigen Drucksonde. Ich möchte auf diese Modification der Lucae'schen Drucksonde ebenso wie auf diese selbst hier nicht näher eingehen, um mich auf die Besprechung der Massage durch verdichtete und verdünnte Luft zu beschränken.

Beachtenswerth scheint mir bei letzterer Methode, dass ihre Anwendung vollkommen schmerzlos ist und auch von sensiblen Patienten gut ertragen wird.

Ein Instrument, welches den grossen Vorzug besitzt, dass es die Anwendung stärkeren oder schwächeren Luftdruckes, je wie er beabsichtigt wird, gestattet, ist der Rarefactor von Delstanche. Wir können bei Anwendung des kleinen Pumpapparates durch mehr oder minder starkes Hineindrücken der graduirten Stempelstange in den Cylinder genau die Stärke des Luftdruckes bestimmen und uns so bei einer relativ starken Wirkung doch vor der unangenehmen Ueberraschung der Trommelfellruptur schützen. Es ist das kleine, in geübter Hand ungefährliche Instrument in den letzten 10 Jahren vielfach angewendet worden, und hat namentlich bei den quälenden subjectiven Geräuschen segensreich gewirkt. Leider functionirt der Apparat nicht so schnell, wie es

Digitized by Google

wünschenswerth ist, und auch bei ausgebildeter Technik wird es kaum möglich sein, die Luft öfters als 20—30mal in der Minute anzusaugen und einzupressen. Der Anforderung an eine Vibrationsmassage, wie sie allgemein angestrebt wird, genügt daher das kleine sonst so treffliche Instrument nur unvollkommen.

In neuester Zeit wird von Vulpius ein Verfahren empfohlen, das gleichfalls die abwechselnde Luftverdichtung und -verdünnung anstrebt. Vulpius bedient sich einer gewöhnlichen Glasspritze mit einem Lederstempel, die mit dem zu behandelnden Ohr durch einen Schlauch, ähnlich wie beim Rarefactor, verbunden ist. Es werden dann in einer Minute circa 250 kurze Stempelzüge und -stösse ausgeführt.

Unzweifelhaft hat diese Methode den Vorzug grösster Einfachheit, ob sie aber im Uebrigen unseren Anforderungen entspricht, wird erst die Erfahrung lehren. Jedenfalls gehört eine enorm geschickte und sichere Hand dazu, um den Stempel einer Glasspritze 250mal in der Minute auf und nieder zu bewegen! Dabei darf doch, was die Technik noch erschwert, das Herausziehen nur stets bis zu einer annähernd immer gleich bleibenden Stelle geschehen, da eine einmalige zu starke Luftverdünnung oder -verdichtung verhängnissvoll werden kann.

Um den meines Erachtens dem Delstanche'schen Rarefactor anhaftenden Fehler der zu langsamen Thätigkeit zu vermeiden, habe ich mir einen Apparat construirt, den ich als Vibrationsmasseur[1]) bezeichnen möchte: Auf einer 36 Cm. langen, 18 Cm. breiten, etwa 7,5 Kilo schweren Metallplatte, die auf einer dicken Filzunterlage ruht, damit bei Anwendung des Apparates alle Nebengeräusche möglichst vermieden werden, befinden sich zwei Träger für ein grösseres und ein kleineres Rad. Ersteres, das durch eine Kurbel mit der Hand gedreht wird, überträgt seine Kraft durch einen Transmissionsriemen auf das kleinere Rad, welches in der Minute leicht 300—400 Umdrehungen machen kann. Durch einen an der Axe des kleinen Rades angebrachten Excenter wird die rotirende Bewegung in eine geradlinig hin- und hergehende umgewandelt. Die auf diese Weise bewegte Stempelstange, an deren dem Stempel zugekehrten Ende sich eine Graduirung wie beim Rarefactor befindet, kann durch eine auf den Excenter eingesetzte Stellschraube je nach der gewünschten Wirkung verkürzt oder verlängert werden. Wird nun

1) Zu beziehen vom Instrumentenmacher Nicolai in Hannover.

Digitized by Google

das grössere Rad in Bewegung gesetzt, so drückt die Stange den Stempel in einem Cylinder mit grosser Geschwindigkeit auf und nieder, so dass in letzterem und einem ihm angefügten in das Ohr luftdicht eingesetzten Schlauch die Luft sehr schnell abwechselnd verdichtet und verdünnt wird. Für die Benutzung der Stellschraube am Excenter ist Folgendes zu beachten: Stellt



man die Stempelstange auf 0 Grad, tritt bei Drehung des grossen Rades überhaupt kein Ansaugen und Auspressen der Luft ein.

Schiebt man dagegen am Excenter die Stange so weit nach rechts in den Cylinder, dass dieselbe am Rande des letzteren auf X-Grad steht, so entspricht diese Einstellung einer Wirksamkeit von 2mal X-Grad. Man thut daher gut, zunächst mit nicht zu

Digitized by Google

grossen Gegensätzen zwischen stärkstem Ansaugen und stärkstem Einpressen zu operiren. Bei der bisherigen Anwendung habe ich fast ausschliesslich auf 1 Grad und 1,5 Grad eingestellt, so dass also zwischen stärkster Luftverdünnung und -verdichtung eine Differenz von 2, resp. 3 Grad an der Stange abzulesen war. Um die Controle für das Auge zu erleichtern, ist von dem Nullpunkt aus auf der Stange nach beiden Seiten eine Eintheilung von je 5 Grad angebracht.

Meine bisherigen Beobachtungen, die ich an 6 Patienten anstellte, bei denen durch Luftdouche durch den Katheter keine Hörverbesserung und keine Abnahme der subjectiven Geräusche eintrat, halte ich für zu wenig beweisend, als dass ich die einzelnen Krankengeschichten hier ausführlich mittheilen möchte. Immerhin erwähne ich schon jetzt, dass Patienten, deren Hörvermögen durch Luftdouche nicht beeinflusst wurde, auch durch Behandlung mit dem Masseur auf die Dauer nicht erheblich gebessert wurden. Wesentlich günstigere Resultate erzielte ich bezüglich der subjectiven Geräusche, die in 4 Fällen wesentlich vermindert, resp. beseitigt wurden. In einem Falle, wo ich einen 45jährigen Herrn einige Wochen mit Luftdouche und Rarefactor ohne sonderlichen Erfolg behandelte, applicirte ich den Masseur sofort nach der inzwischen erfolgten Fertigstellung des Instrumentes. Der den gebildeten Ständen angehörige Patient gab nach dreimaliger, jedesmal etwa 3 Minuten währender Behandlung mit grosser Sicherheit an, dass das quälende Geräusch „als wenn eine Dampfmaschine arbeite", ganz verschwunden sei; es bestehe noch ein leichtes, wenig belästigendes Sausen, das aus grösserer Entfernung zu kommen scheine. Die Behandlung wird fortgesetzt.

Für die energische Wirkung des Masseurs scheint mir noch zu sprechen, dass bei Einstellung auf 1,5 Grad in der Mehrzahl der genannten Fälle eine Injection der Hammergefässe eintrat, die ich bei zuvoriger Anwendung des Rarefactors (5—8 Grad) nicht beobachtete.

Ueble Folgen habe ich bei der Anwendung meines Instrumentes nicht gesehen.

Digitized by Google

XV.

Ueber Caries der Ossicula auditus.

Von

H. Schwartze.

Vorgetragen in der Section für Ohrenheilkunde auf der Versammlung deutscher Naturforscher und Aerzte zu Frankfurt am Main im September 1896.)

Vor 23 Jahren habe ich auf der Versammlung deutscher Naturforscher und Aerzte in Wiesbaden (1873) über Caries an den Ossiculis gesprochen unter Vorlegung zahlreicher Präparate (s. dieses Archiv, Bd. VIII, S. 226). Das damals vorgelegte Material war vorzugsweise gewonnen bei Sectionsbefunden, zum Theil auch durch Sammlung von spontan bei Lebzeiten ausgestossenen oder operativ von mir entfernten Ossiculis. In der inzwischen verflossenen Zeit ist die Excision cariöser Ossicula eine häufig geübte für die Heilung chronischer Otorrhoe oft ausreichende Operation geworden, und ich bin dadurch in die Lage versetzt, Ihnen, meine Herren, heute eine sorgfältig geordnete Sammlung aus dem Beobachtungskreise der Halle'schen Ohrenklinik von mehr als Tausend an Lebenden extrahirter Ossicula vorlegen zu können (theils durch Excision vom Gehörgange aus, theils bei der Mastoidoperation mit Freilegung der Paukenhöhle gewonnen), die dazu dienen kann, Ihnen Gelegenheit zu geben, sich über die Prädilectionsstellen der Caries an den beiden äusseren Gehörknöchelchen ein sicheres Bild zu machen. Im Wesentlichen fand ich das, was ich damals darüber gesagt habe, an dem vergrösserten Beobachtungsmaterial bestätigt. Am Hammer sind es Kopf und Griff, welche am häufigsten cariös werden, der Kopf erheblich häufiger als der Griff, und zwar oft ganz isolirt. Der Amboss, von dem ich schon damals vor 23 Jahren sagte, dass er nach meiner Beobachtung „vielleicht" noch häufiger als der Hammer cariöse Zerstörungen erleide, hat sich jetzt ganz zweifellos als häufiger, resp. früher erkrankt als der Hammer ergeben. Ebenso ist die

Digitized by Google

isolirte Caries am Amboss häufiger als isolirte Caries am Hammer. Vorzugsweise und in erster Linie wird der lange Schenkel des Amboss cariös arrodirt; er wird verkürzt bis zum völligen Schwund unter Vernichtung des Amboss-Steigbügelgelenkes. Diese schon damals von mir erkannte und hervorgehobene Thatsache hat sich als ganz zweifellos richtig bestätigt. Weiterhin aber kann ich als Untersuchungsergebniss des vorliegenden Materiales jetzt als sicher mittheilen, dass die Gelenkflächen von Hammer und Amboss nicht nur bei isolirter Ambosscaries sich fast stets intact finden, sondern fast immer erhalten bleiben, auch wenn die Zerstörung an beiden Knochen sonst eine sehr erhebliche geworden ist. Nur ganz ausnahmsweise sind die Gelenkflächen der Ausgangspunkt der cariösen Arrosion. Dagegen ist als neu und bemerkenswerth die relative Häufigkeit knöcherner Ankylose des Hammer-Ambossgelenkes bei sonst oft weit vorgeschrittener cariöser Zerstörung an beiden Knochen hervorzuheben (in ca. 20 Beispielen hier vorliegend). Gleichzeitig also an denselben Knochen rareficirende Ostitis und Knochenneubildung. Weniger häufig sind Osteophyten oder kleine Exostosen neben Caries an den Ossiculis zu constatiren. Bei der Massenhaftigkeit des vorgelegten Materiales und der Kleinheit der Objecte ist es unmöglich, Jedem von Ihnen, meine Herren, alle Präparate zu zeigen. Ich muss mich daher darauf beschränken, Ihnen an einigen grob schematischen Zeichnungen die Haupttypen der am häufigsten wiederkehrenden Zerstörungen vorzuführen (geschieht) und einige Beispiele für dieselben herumzureichen. In dem für die Sammlung angefertigten Katalog ist eine kurze Krankengeschichte für jeden einzelnen Fall vorhanden, mit dem otoskopischen Befunde vor der Operation, mit dem Resultat der Hörprüfung vor und nach der Operation und mit Angabe des Einflusses derselben auf den Verlauf der Krankheit und auf das Hörvermögen.

Die statistische Zusammenstellung der pathologischen Befunde ist noch nicht abgeschlossen.

Für die Diagnose der Caries des Hammerkopfes hat sich die zuerst auf der Versammlung deutscher Naturforscher und Aerzte in Magdeburg (1884) von mir als pathognostisch bedeutungsvoll hervorgehobene feine Fistelöffnung oberhalb des Proc. brevis des Hammers bewährt. Für die Diagnose der Ambosscaries haben sich bei den in den letzten Jahren gesammelten Erfahrungen diejenigen otoskopischen Befunde als brauch-

Digitized by Google

bare Anhaltspunkte bestätigt, welche ich in meiner Operationslehre (Handbuch, II. Bd., S. 780) zusammengestellt habe.

In Bezug auf die Indication und die Schätzung des therapeutischen Werthes der Excision der cariösen Ossicula (Hammer und Amboss) vom Gehörgange aus stehe ich auf dem früher (l. c.) dargelegten Standpunkte. Sie soll zunächst immer versucht werden zur Heilung chronischer Eiterung, wo die isolirte Caries der Ossicula wahrscheinlich ist. Misslingt die Ausführung der Operation vom Gehörgange aus, was bei zunehmender Uebung des Operateurs immer seltener werden wird, so tritt die Methode der Extraction von hinten mit Ablösung der Ohrmuschel in ihr Recht. Hinterher primäre Nath und Tamponade des Gehörganges. Dieses Verfahren ist viel eingreifender und umständlicher auszuführen als die Extraction vom Gehörgange, bietet aber den Vortheil, dass man in die Lage kommt, einen etwaigen Irrthum in der Diagnose der isolirten Caries der Ossicula sofort zu erkennen und danach die weiter nöthigen operativen Maassnahmen anschliessen zu können. Bei der Extraction vom Gehörgange aus muss der Erfolg erst lehren, ob noch anderweitige Localisation der Caries vorliegt, um sich dann zu der Freilegung der Paukenhöhle zu entschliessen. Dass häufig isolirte Caries der Ossicula als Grund chronischer Eiterung vorkommt und durch die Extraction der Ossicula vom Gehörgange aus dauernd geheilt werden kann, unterliegt keinem Zweifel.

Ich resumire meine Ansicht dahin:

1. Wo die Diagnose auf isolirte Caries der Ossicula gestellt wird, ist die Extraction vom Gehörgange aus indicirt.

2. Wo die Diagnose auf isolirte Caries aus dem otoskopischen Befunde zweifelhaft erscheint, soll sie ebenfalls versucht werden, weil sie das weniger eingreifende und schonendere Verfahren ist, und unter allen Umständen, auch wenn sie nicht zur Heilung führt, den Vortheil bietet, dass durch Entfernung der Ossicula die Gefahren der Eiterretention im Cavum epitympanicum vermindert werden.

3. Wo die Diagnose auf Caries im Antrum mastoideum oder auf Cholesteatom neben Caries der Ossicula gestellt wird, soll die Extraction vom Gehörgange aus gar nicht erst versucht werden, sondern es soll gleich radical operirt werden mit Freilegung sämmtlicher Mittelohrräume.

Digitized by Google

XVI.

Cholesteatoma verum squamae ossis temporum.

Von

H. Schwartze.

(Demonstrirt in der Section für Ohrenheilkunde auf der Versammlung deutscher Naturforscher und Aerzte zu Frankfurt am Main im Sept. 1896.)

(Hierzu Taf. II.)

Das Präparat stammt von einem 41jährigen Manne, der an Phthisis pulmonum gestorben und im pathologischen Institut zu Halle zur Section gekommen ist. Anamnestisch ist nichts Positives bekannt.

Es handelt sich um einen fast kreisrunden Tumor von der Gestalt einer biconvexen Linse (Durchmesser 4,5 Cm. bei 1—1,5 Cm. Dicke) in der Squama des rechten Schläfenbeines, der bis an die Pars petrosa heranreicht und die Squama nach aussen und innen usurirt hat. An der Innenfläche buchtet sich der Knochen an den Rändern schalig vor und schlägt sich auf den Tumor um. Die Geschwulst hat einen lamellösen Bau; die Lamellen zeigen perlmutterartigen Glanz. Bei der mikroskopischen Untersuchung (Assistent Dr. Leutert) zeigt der Inhalt der Geschwulst die für die Verhornungsproducte des Plattenepithels bei Cholesteatom charakteristische lamellöse Anordnung. Die Geschwulst wurde umhüllt von einem aus kernarmem, stellenweise leicht zellig infiltrirtem Bindegewebe bestehenden Mantel, dessen Innenfläche mit mehrschichtigem Plattenepithel ausgekleidet ist. Haare oder Talgdrüsen wurden nicht gefunden.

Das dünne, symmetrische Schädeldach war mit der Dura mater nicht verwachsen. Die Dura gespannt, nicht verdickt, auf ihrer Innenfläche mit feinen, gefässtragenden Membranen von ziemlicher Ausdehnung. (Pachymeningitis haemorrhagica). Die Pia mater, namentlich in den unteren Theilen ödematös. Das Gehirn wurde zu Lehrzwecken conservirt.

Aus dem übrigen Sectionsbefunde sei nur hervorgehoben, dass es sich um weit vorgeschrittene Tuberculose der Lungen mit Cavernenbildung und des Dickdarmes handelte.

Die Untersuchung des Schläfenbeines, soweit sie ohne Zerstörung des in seiner Art einzigen Präparates auszuführen war, ergab ein verdicktes Trommelfell mit Narbe früherer Perforation in der unteren Hälfte. Hammer und Amboss gesund. In der

Digitized by Google

Paukenhöhle, im Antrum mastoideum und in den auffällig stark entwickelten pneumatischen Zellen in der oberen Gehörgangswand überall völlig normale Beschaffenheit. Nirgends Spuren einer früher dort vorhanden gewesenen Erkrankung, so weit sich dies makroskopisch beurtheilen liess.

Von Interesse erscheint, dass auch in diesem Falle von aussergewöhnlicher Localisation des Schläfenbein-Cholesteatoms eine Eiterung des Ohres voraufgegangen ist, wie die ganz charakteristische Narbe im Trommelfell beweist, und dass ferner auch hier wieder Tuberculose (der Lungen und des Darmes) coincidirt. Für die Genese ist die Habermann'sche Erklärung durch Hineinwachsen der Epidermis in das Mittelrohr, welche für die grosse Mehrzahl der Ohrcholesteatome im hohen Grade wahrscheinlich ist, nicht zu verwerthen, wenn man nicht annehmen will, dass in Paukenhöhle und Warzenfortsatz der Leitungsweg zur spontanen Heilung gekommen ist, und sich nur in einer einzelnen terminalen pneumatischen Zelle die eingewanderte Epidermis erhalten und zu dem ansehnlichen Tumor entwickelt hat. Dies würde in solcher Ausdehnung allen bisherigen klinischen Erfahrungen widersprechen. Möglich wäre die Annahme einer autochthonen Bildung durch Umwandlung des einfachen Plattenepithels in einer pneumatischen Zelle in geschichtetes Plattenepithel unter dem Einfluss von Schädlichkeiten, welche durch die Perforation des Trommelfelles eingewirkt haben, eine Erklärung, wie sie seiner Zeit für die Genese des Ohrcholesteatoms von Wendt versucht worden ist. Gegen diese Annahme spricht der Umstand, dass trotz des weiten Weges, den die Entzündung zurückgelegt haben müsste, keinerlei Residuen auf demselben hinterlassen wurden. Für die Annahme eines Trauma, etwa einer Stichverletzung in der Schläfengegend und der damit verbundenen Implantation von Epidermis in die Tiefe, liegt bei dem Mangel jeder Anamnese kein Anhaltungspunkt vor; ob eine Narbe im Hautüberzug der Schläfengegend vorhanden war, ist im Sectionsprotokoll nicht gesagt.

Die grösste Wahrscheinlichkeit hat die Erklärung für sich, dass es sich um Absprengung von Plattenepithel in der embryonalen Entwicklungsperiode handelt, auf welchen Vorgang ja auch die Bildung der an den Hirnhäuten beobachteten Cholesteatome zurückgeführt werden muss (Cholesteatoma verum). Für diese Erklärung dürfte auch das nach allen Richtungen hin gleichmässige Wachsthum der Geschwulst sprechen.

Digitized by Google

(Ansicht von innen)

(Ansicht von aussen)

Schwartze, Cholesteatoma squamae.

Lith. Anst. v. Gebhardt, Leipzig

Verlag von F.C.W. Vogel in Leipzig.

Digitized by Google

XVII.

Otogener Cerebellarabscess.

Von

H. Schwartze.

Bei der Unsicherheit der Diagnose des Kleinhirnabscesses ist jeder einzelne Fall eines solchen, der ohne Complication mit anderweitigen intracraniellen Folgezuständen der Otitis zur Beobachtung und Section kommt, von besonderem Interesse für die Symptomatologie. Ist doch ein grosser Theil der bisher publicirten Fälle entweder complicirt mit Sinusphlebitis oder mit Eiterungen der Hirnhäute, so dass aus dem complicirten Krankheitsbilde schwer zu erkennen ist, welche Symptome von dem Abscess im Kleinhirne abhängen. Beispielsweise ist unter den 8 Fällen von Kleinhirnabscess, welche Macewen neuerdings in seinem bekannten Werke: „Pyogenic infective diseases of the brain etc. Glasgow 1893" S. 197—221, mitgetheilt hat, kein einziger uncomplicirt. Die Schwierigkeit der Diagnose steigert sich aber noch mehr durch Complicationen, die durch coincidirende Erkrankungen anderer Organe ausserhalb des Schädels herbeigeführt sind. Dies traf in folgendem Falle zu:

22jährige Frau von schwächlicher Constitution litt seit 8 Jahren an rechtsseitiger Ohreiterung aus unbekannter Ursache. Bisher sonst gesund, erkrankte sie vor 7 Wochen mit Erbrechen (2 Tage lang anhaltend) und Kopfschmerz ohne Fieber. Der Schmerz war im Hinterkopf und von dort ausstrahlend nach dem Scheitel, nicht im Ohr. In den letzten Tagen permanent, heftiger Schmerz im Hinterkopf. Abmagerung. Verstopfung.

Status praesens vom 27. Juli 1896. Schwindel beim Gehen mit geschlossenen Augen, unsicherer Gang, taumelt dabei meist nach links, der ohrgesunden Seite. Pupillendifferenz; Pupille rechts weiter als links. Reaction bei Lichteinfall träge. Ophthalmoskopisch nichts Pathologisches. Patellarreflexe erheblich gesteigert. Nirgends Empfindlichkeit des Schädels gegen Druck oder Percussion. Fötide Eiterung im rechten Ohre; Defect der hinteren Hälfte des

Digitized by Google

rechten Tommelfelles bis an den Knochenrand; Granulation in der Paukenhöhle hinten unten. Das linke Ohr gesund. Hört rechts Flüsterworte weder direct, noch durch Hörschlauch, links 4 Meter. Hohe Töne rechts sehr schlecht, C vom Scheitel nach rechts verstärkt. Bei Katheterismus kein Perforationsgeräusch, aber zähes Rasselgeräusch in der Paukenhöhle. Beim Ausspritzen des Ohres kein Schwindel. Temperatur 36,7°; Puls klein und sehr frequent (138), nicht unregelmässig. — Im Laufe der weiteren Beobachtung wurde constatirt, dass der Kopfschmerz Remissionen und sogar völlige Intermissionen für einzelne Tage zeigte, dann wieder die heftigsten Paroxysmen mit Wimmern und Aufschreien, gefolgt von Tremor und leichter Somnolenz. Nausea oder Erbrechen fast täglich, gewöhnlich des Morgens bei leerem Magen. Anhaltende Obstipation. Die Pupillendifferenz zeigte Schwankungen. Meist war die rechte Pupille weiter als die linke, bald sehr erheblich, bald kaum bemerkbar; zeitweise war auch gar keine Differenz vorhanden. Der Puls stets klein und frequent, zwischen 100 und 148 wechselnd, zuweilen unregelmässig, auch aussetzend. Nur während eines einzigen Paroxysmus des Kopfschmerzes auf 80—90 heruntergehend. Temperatur stets subnormal. Am 9. August Tod bei klarem Bewusstsein unter den Symptomen der Respirationslähmung.

Sectionsbefund: Wallnussgrosser Abscess in der rechten Kleinhirnhemisphäre, circumscripte Lepto- und Pachymeningitis interna. Chronische, alte Endocarditis deformans. Schädeldach und Dura mater blutreich. Innenfläche der Dura glatt; Pia zart, blutreich. Sehr reichlicher Liqu. cerebro spinalis. Beim Herausnehmen der rechten Kleinhirnhemisphäre reisst eine an der vorderen Kante derselben gelegene, stark wallnussgrosse Eiterhöhle ein mit glatter Wandung, die sich scharf von der Umgebung abhebt. Es bleibt ein ziemlich bohnengrosses Stück der Hirnsubstanz an der Dura der hinteren Fläche des Felsenbeines haften. Der Duraüberzug ist hier fest adhärent, verdickt und mit fibrinösen Auflagerungen bedeckt, und zwar die ganze Partie zwischen Eintrittsstelle des Acusticus bis zum Sinus sigmoideus dexter. Der Abscess selbst lässt sich aus dem Kleinhirn mit dem Finger herauslösen. Die erweiterten Ventrikel enthalten sehr reichliche, klare Flüssigkeit; das Ependym ist glatt. Die Hirnsubstanz von geringer Consistenz, blass, ödematös. Die Dura zeigt an den Verwachsungsstellen mit kleinen Hämorrhagien durchsetzte membranöse Auflagerungen. In

Digitized by Google

den Hirnsinus keine Thromben. Das Schläfenbein ist conservirt zum Schneiden, und soll über das Ergebniss der histologischen Untersuchung später berichtet werden. Vorläufig ist nur constatirt, dass die Eiterung sich auf das Mittelohr beschränkte, und dass in dem Labyrinthe kein frischer Eiter war, aber Zeichen chronischer Entzündung in Gestalt von Bindegewebsneubildung, soweit sich dies makroskopisch beurtheilen lässt.

Aus dem übrigen Sectionsbefunde ist als das Wesentlichste die Erkrankung des Herzens hervorzuheben. Dasselbe war etwas verbreitert, das Epicardium fettreich. Das Endocardium, besonders im linken Ventrikel grauweiss. Mitralis an den Rändern, das laterale Segel in toto verdickt, ebenso die Sehnenfäden. Das Herzfleisch von schlechter Consistenz, sehr blass mit helleren Einlagerungen, stark durchwachsen von epicardialem Fett, besonders in der Wand des rechten Ventrikels, der stark verdünnt, stellenweise fast ganz geschwunden ist.

Die Symptome, welche der Cerebellarabscess verursacht hat, beschränkten sich hier auf den Hinterkopfschmerz, Erbrechen und Pupillendifferenz. Der Kopfschmerz zeigte nicht blos die bekannten Remissionen, sondern ganz freie Intermissionen von mehreren Tagen, wie ich es bisher nur bei Tumoren gesehen zu haben mich erinnere. Ebenso war die Pupillendifferenz nicht immer zu constatiren. Gar nicht vereinbar war mit dem gewöhnlichen Krankheitsbilde der stets frequente und kleine Puls, der bei der stets subnormalen Temperatur nicht von einer anderweitigen entzündlichen intracraniellen Complication herbeigeführt sein konnte. Dass ein Vitium cordis die Ursache dieser Pulsbeschaffenheit sein könne, wurde wohl vermuthet, konnte aber bei Lebzeiten nicht diagnosticirt werden, weil weder Geräusche an den Herzklappen hörbar waren, noch eine Verbreiterung des Herzens nachzuweisen gelang wegen der Ueberlagerung desselben durch die Lunge. Es wurde deshalb erst durch die Section die Ursache dieser Anomalie des Pulses klar gelegt. Hätte der gesteigerte Hirndruck in der gewohnten Pulsverlangsamung neben den vorhandenen Symptomen seinen Ausdruck gefunden, würde ich mich unzweifelhaft zur Operation entschlossen haben, für deren erfolgreiches Gelingen die anatomischen Verhältnisse im Schädel die denkbar günstigsten waren. Aber gerade die Beschaffenheit des Pulses, besonders als er wiederholt aussetzend und unregelmässig gefunden war, veranlassten mich, trotz

Digitized by Google

des Drängens der Angehörigen die Operation abzulehnen. Ich bezweifele, dass die Frau durch die Entleerung des Abscesses dem Leben erhalten worden wäre; sehr wahrscheinlich hätte sie den Operationstisch nicht lebend verlassen und wäre bei der Beschaffenheit des Herzzustandes schon während der Narkose gestorben, nach den Erfahrungen Macewen's (l. c.), zumal die Narkose bei der Operation cerebellarer Abscesse besondere Gefahr für die Athmung in sich zu schliessen scheint.

Digitized by Google

XVIII.

Otitis media acuta, ein Frühsymptom der Polyarthritis rheumatica acuta.

Von

Dr. **Oskar Wolf**

in Frankfurt am Main.

Gelegentlich eines Vortrages über die Beziehungen der Ohrenkrankheiten zu den Allgemeinkrankheiten des Körpers [1]) konnte ich darauf hinweisen, dass die sogenannte Sklerose der Paukenhöhlenauskleidung in zahlreichen Fällen mit der Polyarthritis rheumatica in ätiologischem Zusammenhang stehe. Ich musste mich bei dieser Annahme damals im Wesentlichen auf die Anamnese stützen, denn Beobachtungen über die erste Entwicklung der Ohrenerkrankung während der acuten Periode der Polyarthritis lagen nicht vor. Erst in den letzten Jahren hatte ich Gelegenheit, diese erste Entstehung zu verfolgen. Wenn ich der vorliegenden Mittheilung den Titel gebe: „Otitis media acuta, ein Frühsymptom der Polyarthritis rheumatica acuta", so soll damit nur gesagt sein, dass die Ohrerkrankung zuweilen die erste Localisirung der rheumatischen Infection bildet, und dass dann erst später Gelenke, Pericardium, resp. Pleura ergriffen werden, während wieder in einer wahrscheinlich grösseren Anzahl von Fällen die Ohrerkrankung nach oder während der Gelenkaffectionen auftritt und dann oft übersehen wird, weil sie nur selten die purulente Form annimmt und überhaupt der schweren rheumatischen Allgemeinerkrankung gegenüber in den Hintergrund tritt. Wie man aus den unten folgenden beiden Krankengeschichten ersehen wird, so ist das Secret der Paukenhöhle bei dieser Form mehr schleimig-flockig, ähnlich demjenigen der erkrankten Gelenke; selten eitrig und zumeist wenig copiös, so dass es wahrscheinlich öfters überhaupt nicht bemerkt worden ist. Die Auskleidung der Paukenhöhle ist histologisch nicht wesentlich verschieden von derjenigen der Gelenke, und die Gehörknöchelchen haben auch Gelenkverbindungen; es ist deshalb gar nicht zu verwundern,

1) Tageblatt der 59. Versammlung deutscher Naturforscher und Aerzte zu Wiesbaden 1887.

Digitized by Google

dass die rheumatische Infection, deren Träger allerdings bis jetzt noch nicht entdeckt sind, auch die Paukenhöhle befällt.

Aber nicht nur für die Aetiologie der Sklerose der Paukenhöhle und der Rigidität der Gehörknöchelchenkette ist es wichtig, diese rheumatische Form zu kennen, auch zur Vermeidung prognostischer Irrungen sind die beiden Fälle, welche ich hier einfüge, gewissermaassen als Typen lehrreich.

F. Sp., 50 Jahre alter Kaufmann, erkrankte am 8. Juni 1888 mit Schmerz im linken Ohre und Schwerhörigkeit. Ich fand die Symptome einer subacuten Otitis media und stand, da die Schmerzen auf Cataplasmen bald nachliessen, zunächst von der Paracentese ab. Am dritten Tage entleerte sich ohne erheblichen Schmerz schleimig flockiges Secret, und die Hörweite hob sich. Am vierten Tage erkrankte das rechte Ohr unter ähnlichen Symptomen; nach der Paracentese des Trommelfelles entleerte sich Anfangs blutig seröses, später schleimig flockiges Secret, und es trat Erleichterung ein. Die Körpertemperatur stieg jedoch am Abend des fünften Tages auf 38,6° C., am Abend des sechsten auf 39,2° C. Dazu traten Kopfschmerzen, Gliederschmerzen, Appetitlosigkeit und Prostration des Kräftezustandes. Der Zustand des Patienten war besorgnisserregend; am siebenten Tage erschienen dann die Symptome des acuten Rheumatismus, indem beide Metatarsalgelenke zu schwellen anfingen und schmerzhaft wurden. Die Krankheit wurde im weiteren Verlaufe eine sehr schwere, indem viele Gelenke nach einander befallen wurden, und Endocarditis hinzutrat. Die Paukenhöhlen heilten in der vierten Woche aus, es blieb nur mässige Verdickung der Auskleidung und Verminderung der Hörweite etwa bis zur Hälfte der normalen zurück. Der Kranke erlag 1½ Jahre später den Folgen seiner Endocarditis.

Adolf M. Bis dahin gesunder, 18 Jahre alter Gärtner, erkrankte am 1. April d. J., und zwar zuerst an leichter Angina; am 4. April heftige Schmerzen, Sausen und Schwerhörigkeit im rechten Ohre. Trommelfell stark aufgelockert, livid, serös durchfeuchtet; Hörweite sehr vermindert, Flüstersprache wird nicht gehört, laute Ansprache nicht über 2 Meter. Knochenleitung vom Scheitel nach rechts verstärkt; Rinne positiv. Körpertemperatur bis zu 38,6° Abends. Das Trommelfell wurde sogleich am 5. April Morgens ausgiebig incidirt und blutig seröses Secret entleert. Die Behandlung bestand in den folgenden 4 Tagen in Durchspülungen der Paukenhöhle mit Sublimatspiritus (1:1000) mit Politzer's Verfahren und warmen Cataplasmen. Dabei verschwanden die Schmerzen sehr bald, die schleimigseröse Secretion hörte auf, die Hörweite hob sich rasch und betrug bereits am siebenten Tage nach der Paracentese 2 Meter für Flüstersprache, am 8. Tage war die Perforationsöffnung geschlossen. Geringe Fieberbewegung war noch zu constatiren. Aber das Allgemeinbefinden entsprach nicht der fortschreitenden Heilung der Otitis. Hartnäckige Stuhlverstopfung, Anorexie, erneute Fiebersteigerung bis zu 39,5° Abends, heftige Schmerzen in den verschiedensten Körpertheilen, besonders im Nacken und Rücken, quälten den Kranken, ohne dass man noch eine anderweitige Organerkrankung nachweisen konnte, man musste eine schwere Complication befürchten. Am neunten Tage nach Beginn der Ohrerkrankung endlich zeigte sich deutlich Schwellung des rechten Kniegelenkes. Alsdann wurden der Reihe nach die meisten übrigen Gelenke befallen und schliesslich auch die Halswirbelverbindungen. Während die entzündliche Affection jedes einzelnen Gelenkes nach kurzer Dauer wieder schwand, entwickelte sich ein umfangreiches Exsudat im Pericardium und dann in der rechten Pleurahöhle. Mehrmals trat Herzschwäche ein, welche Campherinjectionen nöthig machte (Puls irregulär, bis zu 124 in der Minute). Dabei magerte der Kranke ausserordentlich ab und blieb sehr hinfällig bis zur 9. Krankheitswoche, nach welcher allmählich Erholung eintrat. Ein längerer Aufenthalt auf dem Lande führte dann zur vollen Reconvalescenz. Seitens des Ohres waren vom Patienten Störungen nicht mehr bemerkt worden, doch ich konnte bei der letzten Unter-

Digitized by Google

suchung am 23. October d. J. folgendes feststellen: Das rechte Trommelfell erscheint entschieden sehnig verdickt, besonders in der hinteren Hälfte, Lichtkegel verstrichen, Hammergriff und Proc. brev. mehr hervortretend als links und dicker in den Contouren, Hörweite etwa 6 Meter für Flüsterworte, welche links noch über 12 Meter hinaus nachgesprochen werden.

Die beiden Fälle zeigen übereinstimmend die nach Ablauf der rheumatischen Affection zurückgebliebene Verdichtung der Paukenhöhlenauskleidung, welche sich aus der acuten Otitis entwickelt hatte. Wir haben somit, wenigstens für einen Theil der Fälle von sogenannter Sklerose, deren erste Entstehung verfolgen können, und die Bezeichnung „rheumatische Otitis" möchte vielleicht ebenso berechtigt sein, wie die seiner Zeit von mir vorgeschlagene Benennung Otitis media diabetica seu necrotica für die beim Diabetes sich entwickelnde acute Form.[1]) Die rheumatische Otitis acuta unterscheidet sich besonders durch ihren verhältnissmässig milden und raschen Verlauf sehr wesentlich von der acuten eitrigen Otitis, wie wir sie u. A. in Influenza- und Scharlachepidemien und bei Diabetes auftreten sehen. Für die Beurtheilung einer bei Otitis media acuta auftretenden Complication erscheint es jedenfalls geboten, sich gegenwärtig zu halten, dass erneute Temperatursteigerung, Kopf- und Nackenschmerzen nicht immer auf eine Gehirncomplication hindeuten, sondern auch den Beginn eines schweren, acuten Gelenkrheumatismus anzeigen können, ebenso wie zuweilen eine Otitis media dem Ausbruch des Scharlach-Exanthems vorausgeht. Die neuere Literatur über den acuten Gelenkrheumatismus[2]) betont das häufige Vorkommen der prodromalen Angina. Man könnte daher meinen Erörterungen gegenüber einwenden, dass die von mir beschriebene Form der Otitis nicht als Frühsymptom oder Theilerscheinung der Polyarthritis acuta aufzufassen sei, sondern einfach als eine von der prodromalen Angina per tubam fortgeleitete Entzündung der

1) Vgl. Tageblatt der 59. Vorsammlung deutscher Naturforscher und Aerzte zu Wiesbaden 1887.

2) Buss, Ueber die Beziehungen zwischen Angina und acutem Gelenkrheumatismus. Deutsches Archiv für klinische Medicin. Bd. 54. 1. 1894. — Roos, Ueber rheumatische Angina (Polyarthritis anginosa). Berliner klin. Wochenschrift. Nr. 25, 26. — Suchannek, Die Beziehungen zwischen Angina und acutem Gelenkrheumatismus. Sammlung zwangloser Abhandlungen aus dem Gebiete der Nasen-, Ohren-, Mund- und Halskrankheiten. Heft 1. 1895. — Gerhardt, Vortrag am 8. April 1896 auf dem Congress f. innere Medicin zu Wiesbaden über „Rheumatoid". — Fiedler, Zur Aetiologie der Pleuritis. Jahresbericht der Gesellschaft für Natur- und Heilkunde in Dresden. 1890—1891.

Digitized by Google

Paukenhöhle. Im ersten meiner Fälle war aber eine Angina nicht vorausgegangen, im zweiten war dieselbe sehr leicht und bei Einsetzen der Otitis kaum mehr ausgesprochen; überhaupt ist der Procentsatz der prodromalen Angina nach den oben citirten Autoren kein sehr hoher und noch nicht definitiv festgestellter. Die essentielle Angina tonsillaris giebt überhaupt seltener Veranlassung zu wirklicher Otitis media acuta, als zu einfachem Tubenverschluss.

Grödel[1]) gesteht der prodromalen Angina bei Polyarthritis nur die Bedeutung einer Localaffection zu, gewissermaassen bilde sie die Eingangspforte, von welcher aus die zur Erregung einer Rheumarthritis geeigneten Kokken den Weg in das Innere des Körpers nehmen. In unseren Fällen haben die specifischen Infectionsträger des Rheumatismus wohl eher auf dem Wege der Blutbahn, vielleicht auch direct per tubam die erste Localisation in der Paukenhöhle und in den Gelenken der Gehörknöchelchen bewirkt.

Für den Bacteriologen wäre es vielleicht lohnend, beim Forschen nach den Mikroben der Polyarthritis direct nach der Paracentese des Trommelfelles das Secret der Paukenhöhle zu entnehmen, dasselbe ist in dem ersten Stadium dieser Otitis rein und leicht zu haben.

Nachtrag.

Nachdem Adolf M. bei der letzten Untersuchung am 23. Oct. d. J. sich mir als blühend und gesund vorgestellt hatte, befiel ihn am 6. November ein Recidiv des Gelenkrheumatismus ohne prodromale Angina und ohne Störungen seitens des Ohres. Bei einer Abendtemperatur bis zu 39,4° C. war das rechte Schultergelenk schmerzhaft und geschwellt, dazu trat wiederum ein Exsudat in die rechte Pleurahöhle. Die Erkrankung verlief jedoch sehr günstig, und schon nach 10 Tagen war Genesung eingetreten. Diese nachträgliche Mittheilung erschien mir deshalb von differentiell-diagnostischem Werthe, weil sie den etwaigen Einwurf, als ob die weiter oben geschilderte multiple Gelenkaffection vielleicht doch als eine pyämische ex otitide hätte aufgefasst werden können, vollständig beseitigt, auch abgesehen von allen anderen Gründen, welche gegen die pyämische Form und für echten, genuinen Gelenkrheumatismus sprachen.

1) Ueber acuten Gelenkrheumatismus im Anschluss an Angina von Dr. Grödel in Bad Nauheim. Deutsche medicinische Wochenschrift. 1896. Nr. 17.

Digitized by Google

XIX.

Aus der Königlichen Universitäts-Ohrenklinik in Halle a. d. S.

Ueber die otitische Pyämie.[1]

Von

Dr. **Ernst Leutert,**
Assistent der Klinik.

(Hierzu Taf. III.)

Theil I.

Obgleich unter Pyämie im classischen Sinne nach Virchow nur eine von einer Venenthrombose ausgehende, durch das Auftreten von Metastasen charakterisirte Allgemeininfection verstanden werden sollte, hat man sich besonders in der Ohrenheilkunde daran gewöhnt, eine Pyämie mit und ohne Thrombose zu unterscheiden. Der Grund hierfür liegt wohl darin, dass man Fälle beobachtet zu haben glaubt, bei denen man trotz der vorhandenen eitrigen Metastasen einen Thrombus bei der Section nicht gefunden hat. Für solche Fälle wäre allerdings die Bezeichnung Septikämie nicht angebracht gewesen, da man hierunter eine Vergiftung des Blutes mit von Bacterien stammenden Toxinen, resp. Bacterien als solchen ohne Embolien versteht.

So spricht wenigstens Hessler, und Brieger theilt diese Auffassung, von einer einfachen otogenen Pyämie, d. h. einer solchen ohne Betheiligung eines Sinus, welche dadurch entstehen soll, dass Mikroorganismen direct von Gefässen aufgenommen werden und Metastasen erzeugen. Hessler hält diesen Vorgang allerdings für selten und rechnet hierher nur die drei von Fränkel beschriebenen Fälle. — Ob Körner unter Osteophlebitis zugleich und unter allen Umständen eine Thrombose der kleinen Knochenvenen verstanden wissen will, ist mir nicht ganz klar

1) Weitere Ausführung meines auf der letzten Naturforscherversammlung zu Frankfurt a. M. gehaltenen Vortrages.

Digitized by Google

geworden. Allerdings bezeichnet er S. 56 seines bekannten Buches die infectiöse Thrombose der kleinen Knochenvenen als Osteophlebitis, jedoch bei der Besprechung seiner Pyämie durch Osteophlebitis, welches Wort ja doch nur eine Entzündung der Venenwände bedeutet, spricht er nur allgemein von Eiteraufnahme aus dem primären Herde vermittelst der kleinen Knochenvenen.

Letzterer Autor hat übrigens die supponirten verschiedenen Arten von Pyämie am schärfsten von einander getrennt und sogar versucht, für jede derselben, sowie für die von der Pyämie getrennte Septikämie eine Symptomatologie zu construiren. Näher begründet hat er die Annahme einer Pyämie ohne Sinusbetheiligung nicht, er glaubt hierzu vielmehr, ebenso wie diejenigen Autoren, welche vor ihm schon die gleiche Ansicht vertraten, durch die bisherigen Beobachtungen berechtigt zu sein.

Körner unterscheidet also eine Pyämie infolge Thrombose eines Sinus und eine infolge Aufnahme von Eiter durch die Knochenvenen (Osteophlebitis); und ausserdem die otitische Sepsis, bei welcher die septischen Stoffe vorzugsweise durch die Lymphbahnen verbreitet werden sollen. Die Osteophlebitis-Pyämie, so führt Körner aus, scheint viel seltener vorzukommen, als die durch Sinusthrombose. Sie charakterisirt sich besonders in der Art und Häufigkeit der Metastasen: „Während bei der Sinusphlebitis embolische Metastasen häufig sind, kommen sie bei der Osteophlebitis-Pyämie seltener vor; und während die erstere fast stets Metastasen in den Lungen und seltener an anderen Stellen setzt, sind bei der letzteren Lungenmetastasen sehr selten, Gelenk und Muskelmetastasen aber viel häufiger als bei Sinusphlebitis. Dies erklärt sich dadurch, dass die in den Kreislauf gelangten Mikroorganismen bei der Osteophlebitis nicht in grobe Thrombentheilchen gehüllt sind und deshalb die Lungen leicht passiren können." Einen weiteren die Diagnose beeinflussenden Unterschied zwischen diesen beiden Arten der Pyämie sieht Körner darin, dass bei der otitischen Pyämie ohne Sinusphlebitis die ursächliche Ohr- und Knochenkrankheit viel häufiger acut als chronisch ist.

Demnach diagnosticirt Körner dann Osteophlebitis-Pyämie jedoch nur mit grosser Wahrscheinlichkeit, „wenn sich zu einer acuten Mittelohreiterung trotz ungehinderten Secretabflusses Fieber mit Frösten, sowie Gelenk-, Schleimbeutel- und Muskelmetastasen gesellen; ist die ursächliche Eiterung chronisch, und kommt es

Digitized by Google

zu Lungenabscessen, so handelt es sich wahrscheinlich um eine Sinusphlebitis, auch wenn keine sicheren Zeichen der Verstopfung eines Sinus oder der Jugularis vorhanden sind". Als charakteristisch für die Septikämie giebt Körner die für Sepsis überhaupt bekannten Symptome an: Hervortreten der Cerebralerscheinungen, hohe Continua meist ohne Schüttelfröste etc.

Hessler unterscheidet, wie angedeutet, ebenfalls Pyämie mit und ohne Sinusthrombose, construirt jedoch in diesem Archiv Bd. 38 noch eine kleine Zwischenstufe, die „Pyämie mit Metastasen und partieller Sinusaffection", welche dadurch entstehen soll, dass die in den Knochenvenen gebildeten Thromben in den Sinus hineinwachsen und die hineinragenden osteophlebitischen Pfröpfe vom vorbeifliessenden Blutstrom mit fortgeschwemmt werden. Die von Körner angegebenen Symptome für die beiden Pyämie-Arten erkennt Hessler auf Grund seiner Statistiken als charakteristisch nicht an, kann jedoch selbst keine besseren bieten. Er diagnosticirt Pyämie mit oder ohne Sinusthrombose hauptsächlich aus dem Verlauf: Alle geheilten Fälle sind nach ihm Osteophlebitis-Pyämien, die gestorbenen zumeist Sinusthrombosen.

Jansen's Standpunkt in dieser Frage scheint sich in letzter Zeit wesentlich geändert zu haben. In seiner Arbeit: „Ueber Hirnsinusthrombose nach Mittelohreiterungen" (dieses Archiv Bd. 35—36), zweifelt er Bd. 35 S. 61 noch daran, dass es sich bei einer grösseren Anzahl von Fällen, welche als geheilte Pyämien nach Sinusthrombose in der Litteratur verzeichnet sind, um Sinusthrombose gehandelt habe, er nimmt vielmehr an, dass eine Anzahl dieser Pyämien fraglos ohne Sinusthrombose direct vom Ohr aus hervorgerufen seien. Dagegen sagt er in seiner späteren Arbeit: „Erfahrungen über Hirnsinusthrombosen nach Mittelohreiterung während des Jahres 1893", dass eine Pyämie ohne Erkrankung eines grösseren Venenabschnittes direct vom Eiterherde im Warzenfortsatz aus sehr selten sei; da ferner die eitrigen Warzenfortsatzerkrankungen, besonders das Cholesteatom, selbst sehr grosse Empyeme und extradurale Abscesse bei Erwachsenen für gewöhnlich keine erheblichen Temperatursteigerungen hervorriefen, und weiterhin das bei den acuten Entzündungen des Warzenfortsatzes nicht selten im Anfange bestehende Fieber erstens ohne Schüttelfröste verläuft und zweitens zur Zeit, wo die Phlebitis des Sinus einzutreten pflegt, bereits wieder verschwunden ist, so müsste ein pyämisches

Digitized by Google

Fieber mit Schüttelfrösten und besonders wiederholten Schüttelfrösten den Gedanken einer Thrombose nahe legen.

Zwischen den Anschauungen Körner's und Hessler's einerseits und Jansen's andererseits besteht demnach ein erheblicher Unterschied. Letzterer glaubt, wenigstens in ausgesprochenen Fällen Sinusthrombose rechtzeitig diagnosticiren zu können, erstere aber können eine Diagnose und auch dann nur eine Wahrscheinlichkeitsdiagnose erst aus dem Verlaufe stellen. Wollte man aber in allen Fällen mit der Operation am Sinus so lange warten, bis sich die von Körner als differential diagnostisch wichtig hervorgehobenen Symptome, Metastasen in den Gelenken oder Muskeln ausgebildet, resp. die an und für sich schwere Diagnose auf Metastasen innerer Organe einigermaassen gesichert erscheint, so dürfte es häufig besser sein, seine Neugierde, ob es sich um Pyämie mit oder ohne Thrombose handle, bis zur Autopsie zu zügeln. Wie schon von Jansen betont ist, kann ein Zögern um wenige Tage dem Patienten verhängnissvoll werden. Hierzu kommt noch, dass man schweren Täuschungen ausgesetzt ist, wenn man nach Körner'schem Recept diagnosticirt. Ich hatte Gelegenheit, einen Fall (V) zu beobachten, bei welchem es sich erstens um eine acute Eiterung handelte; zweitens waren zu Anfang vorübergehend Gelenkschwellungen vorhanden, so dass der Fall von anderer Seite als Gelenkrheumatismus behandelt wurde; drittens ergab die Section keine einzige Metastase. Es waren also alle Symptome vorhanden, beziehungsweise nicht vorhanden, aus denen Körner Osteophlebitis-Pyämie diagnosticirt; und doch ergab die Section wandständigen Thrombus im Sinus transversus.

In seiner letzten Arbeit hat Jansen besonderen Werth auf Veränderungen am Augenhintergrunde als diagnostisches Hilfsmittel für die Sinusthrombose gelegt. Merkwürdiger Weise sind wir in Halle in dieser Beziehung fast zu entgegengesetzten Resultaten gekommen. Wir fanden unter 8 Fällen, deren Augenhintergründe untersucht wurden (im Ganzen liegen meinen Ausführungen 11 von mir als Stationsassistent seit September vorigen Jahres beobachtete Fälle zu Grunde), nur in einem Falle, welcher übrigens erst post operationem untersucht worden ist, einen so positiven Befund, dass mit Bestimmtheit das Bestehen einer Papillitis schon vor der Operation behauptet werden konnte. (Fall IV). In einem zweiten Falle (VI) verwischten sich die vorher normalen Papillengrenzen nach der Operation ein wenig; in einem dritten trat

Digitized by Google

nach der Operation deutliche Papillitis auf. Sämmtliche Augenuntersuchungen wurden von Fachleuten controlirt. [1])

Wenn wir somit eingestehen müssen, dass wir von unserem jetzigen Standpunkte aus im einzelnen Falle die Diagnose Sinusthrombose entweder überhaupt nicht oder wenigstens zumeist nicht rechtzeitig zu stellen in der Lage sind, so ist das um so bedauerlicher, als uns Mac Even und Jansen mit ihren günstigen Operationsresultaten bei Sinusthrombosen eine verlockende Perspective eröffnet haben.

Mit einem Schlage würde sich jedoch die Situation ändern, wenn es gelänge, die altersschwache Theorie der otitischen Pyämie ohne Thrombose einer grösseren Vene, wenn auch nicht ganz aus der Welt zu schaffen, so doch derartig zu erschüttern, dass sie, als abnorm selten verwirklicht, diagnostisch nicht mehr in Betracht käme. Dann würde bei jedem pyämischen Fieber die Diagnose Sinusthrombose als selbstverständlich gestellt werden. Würde sich aber weiterhin herausstellen, wie ja schon von Jansen zum grössten Theil angegeben ist, dass weder acute wie noch weniger chronische Empyeme länger dauernde höhere Temperatursteigerungen machen, so würde man sogar berechtigt sein, in allen Fällen höherer Temperatur sehr frühzeitig auf den Sinus zu operiren.

Betrachten wir einmal die Thatsachen, auf welche sich die Theorie stützt, denn eine Theorie ist es, da noch keines Sterblichen Auge eine Phlebothrombose des Warzenfortsatzes gesehen hat. Nur Zaufal sah Thrombose kleiner Venen an der Einmündungsstelle in den thrombosirten Sinus, in welchem Falle natürlich die Erklärung mindestens eben so nahe liegt, dass sich die Thrombose vom Sinus auf die Venen fortgepflanzt hat.

Als ein indirecter Beweis für die Osteophlebitis-Pyämie könnten die Beobachtungen einiger Autoren gelten, welche bei bestehender Thrombose den dem thrombosirten Sinus anliegenden Knochen gesund gefunden haben wollen. Für ihre Fälle hielten es die meisten für das Wahrscheinlichste, dass die Thrombose durch Fortleitung von den Knochenvenen her entstanden sei. Ich will diese Möglichkeit an sich ja nicht bestreiten, nur ist damit noch lange nicht bewiesen, dass die Thrombose der Knochenvenen allein Pyämie hervorrufen kann. Von Hessler

1) Nach Abschluss der Arbeit kam ein Fall von Sinusthrombose zur Operation, in welchem beiderseits Papillitis auf der sinuskranken Seite stärker bestand.

Digitized by Google

ist jedoch der Versuch gemacht worden, aus solchen Fällen Capital zu Gunsten der Pyämie ohne Sinusthrombose zu schlagen.

Zunächst ist hiergegen zu bemerken, dass es zuweilen sehr schwer ist, makroskopisch zu entscheiden, ob eine Knochenpartie gesund ist oder nicht. Unmöglich kann die Entscheidung am nicht ganz frischen Präparat werden; hat dieses aber auch nur kurze Zeit in Spiritus gelegen, so verschwinden die zuweilen geringen Verfärbungen häufig ganz. Eine frische Entzündung des Knochens, die sehr wohl die Sinuswand in Mitleidenschaft gezogen haben kann, documentirt sich makroskopisch mitunter nur durch stärkere Röthung; andererseits hat eine ausser Circulation gesetzte Knochenpartie, welche zum Sequester wird, die rein weisse Farbe, welche auch bei hochgradiger Osteosklerose beobachtet wird. Drittens ist noch zu bedenken, dass die Entzündung einer Knochenpartie, welche den Sinus in Mitleidenschaft gezogen hat, zur Zeit der Section, infolge inzwischen eingetretener günstigerer Abflussbedingungen des Eiters schon wieder so weit zurückgegangen sein kann, dass sie makroskopisch nicht mehr zu erkennen ist. Soll daher eine derartige Beobachtung Beweiskraft haben, so ist zu verlangen, dass die Integrität des Knochens durch mikroskopische Untersuchung festgestellt wird. Des Weiteren setzen aber derartige Beobachtungen voraus, dass eine Thrombose durch entzündliche Veränderungen des Knochens an der Stelle entstehe, an welcher der Thrombus gefunden wird. Wenn dies nun auch für die meisten Fälle zutrifft, so gilt es doch nicht als Regel. Besonders nicht für die primäre Thrombose des Bulbus venae jugularis. Diese entsteht entgegen den bisherigen Anschauungen zumeist nicht durch Fortleitung der Entzündung von dem ihr anliegenden Knochen, dem Boden der Paukenhöhle her, sondern wird durch Mikroorganismen hervorgerufen, welche oberhalb des Bulbus, am häufigsten am Sinus sigmoideus die Sinuswand passiren und im Bulbus eben so gute Bedingungen zur Ansiedelung finden, wie zum Beispiel an den Herzklappen.

Zu diesen gehören in erster Linie der gewundene Verlauf, welchen der Blutstrdm vom Sinus sigmoideus aus durch den Bulbus hindurch zur Jugularvene nehmen muss. Der Strom wird hier von einer Wand gegen die andere getrieben, es entstehen dadurch Wirbel, welche nach v. Recklinghausen die Bildung eines Thrombus begünstigen, indem sie wie Eberth und Schimmelbusch angeben, Leukocyten und Blutplättchen in grösserer Zahl in den peripheren Stromschichten erscheinen lassen. Ein zweites

Digitized by Google

begünstigendes Moment geben die Rückstauungen ab, wie sie in der Jugularvene und im Bulbus bei tiefen Exspirationen auftreten. Besonderen Antheil an der Genese der Thromben haben ferner nach v. Recklinghausen und Aschoff Veränderungen in der Weite der Strombahn, welche ja gerade beim Eintritt des Sinus in den Bulbus vorhanden ist.

Es sind also sämmtliche mechanische Bedingungen zur Thrombenbildung, auf welche von den Autoren Gewicht gelegt wird, im Bulbus venae jugularis vorhanden. Dazu kommt nun noch in unseren Fällen die Veränderung des Blutes durch Aufnahme von Toxinen und Mikroorganismen durch die erkrankte Wand des Sinus sigmoideus, ein Moment, welches allgemein die Thrombenbildung im Blute erleichtert. Ich hatte Gelegenheit, einen beweiskräftigen, infolge von Scharlach acut aufgetretenen Fall (II) dieser Art zu beobachten, in welchem die Punction der verfärbten Sinuswand flüssiges Blut ergeben hatte, die Section ergab: Lungenmetastasen, Pleuritis, frische Endocarditis; sämmtliche Sinus frei von Thromben, auch der Bulbus venae jugularis, soweit er sich in situ übersehen liess. In der rechten Vena jugul. flüssiges Blut, im höchsten Theile derselben dicht unter dem Bulbus ein etwa erbsengrosser Thrombus, an dessen Ansatzstelle die Intima fehlt. Zerfallendes Gerinnsel in der Vena facialis. Als Hauptbefund jedoch fand ich nach Herausnahme des Felsenbeines und Eröffnung der Fossa jugularis einen an der medialen Fläche sitzenden, festanhaftenden, wandständigen, gelblich röthlichen Thrombus, welcher mit dem in der Vena jugularis gelegenen nicht im Zusammenhange stand. Der nach der Paukenhöhle zu gelegene Theil der knöchernen Bulbuswandung war vollkommen intact (der mikroskopische Nachweis wird noch geliefert werden) eine daselbst einmündende kleine Vene, soweit sichtbar, nicht thrombosirt.

Ich behaupte aber nun nicht nur, dass ein Thrombus auf die angegebene Art im Bulbus venae jugularis entstehen kann, ich glaube, dass die Mehrzahl der isolirten Bulbusthrombosen auf diese Art zu Stande kommt. Jedenfalls fehlt im Bulbus ein Moment, welches besonders bei chronischen Erkrankungen des Warzenfortsatzes das Uebergreifen der Entzündung von einem perisinuösen Abscess auf das Sinusinnere begünstigt, das ist der Druck, welchen eine zwischen Knochen und Sinuswand gelegene, am Abfluss verhinderte Eitermenge auf die Sinuswand ausübt, sie dadurch in ihrer Ernährung beeinträchtigt und widerstandslos macht. Die Fossa jugularis ist ja nach unten

Digitized by Google

hin offen; der etwa von der Paukenhöhle hierher geflossene oder infolge Erkrankung des Knochens der Fossa jugularis selbst angesammelte Eiter kann sich entlang der Jugularis in die Weichtheile hinabsenken, ohne die Ernährung der Gefässwand wesentlich zu beeinträchtigen.

Kehren wir zu unserer Aufgabe, die zu Gunsten der Pyämie ohne Sinusthrombose angeführten Momente auf ihren Werth zu prüfen, zurück, so scheint ein Hauptbeweis in dem Umstand zu liegen, dass in einer Reihe von Fällen, welche an otitischer Pyämie verstorben sind, ein Thrombus bei der Section nicht gefunden wurde. Das kann ich aber zunächst nur als einen Beweis dafür ansehen, dass es nicht immer leicht ist, einen Thrombus zu finden. Ich erinnere nur an den vorhin kurz erwähnten Fall. Die Section wurde von berufener Seite ausgeführt, aber obgleich allgemein die Ueberzeugung herrschte, dass es sich um eine Sinus, resp. Bulbusthrombose handeln müsse, auch der Bulbus soweit als möglich untersucht wurde, konnte zunächst nur ein Thrombus der Vena fascei communis entdeckt werden. Erst als die vorher schon aufgeschnittene Vena jugularis noch so hoch als möglich aufgeschlitzt war, fand man das oben erwähnte kleine Gerinnsel, der eigentliche Thrombus blieb aber auch da noch unentdeckt und wurde erst von mir nach Freilegung der Fossa jugularis am herausgenommenen Präparat gefunden.

Ist es nun schon infolge dieser bisher nicht genügend gewürdigten Schwierigkeiten nicht unwahrscheinlich, dass eine Anzahl von isolirten Thromben des Bulbus übersehen worden sind, so redet der Vergleich der in neuester Zeit gegen früher gefundenen reinen Bulbusthrombosen eine noch viel lautere Sprache. Hessler konnte aus der Literatur unter einer grossen Zahl von Fällen nur 2 isolirte Thrombosen des Bulbus feststellen.[1]) Jansen fand unter seinen letzten publicirten 12 Fällen 2, wir unter 11 Fällen ebenfalls 2 Bulbusthrombosen, und ausserdem müssen wir für einen geheilten Fall aus später zu erörternden Gründen annehmen, dass es sich um eine Thrombose am genannten Ort gehandelt habe. Das wären also unter 23 Fällen 5 isolirte des Bulbus. Da nun nicht anzunehmen ist, dass letztere erst in neuerer Zeit häufiger aufgetreten seien, vielmehr aus meinen vorhergehenden Ausführungen hervorgeht, dass diese Art der Thrombose nicht

1) In Wirklichkeit sind es 3, da der von Stacke im Arch. f. Ohrenhk. Bd. XX, S. 276 (Hessler III a. 81) veröffentlichte Fall ebenfalls hierher gehört (Eiterzellen im Thrombus).

Digitized by Google

selten sein kann, so muss man daran denken, dass sie auch in solchen Fällen vorhanden war, wo sie nicht notirt ist. Beispielsweise hat mich mein Chef ermächtigt, für seine aus früherer Zeit mitgetheilten Fälle zu erklären, dass damals noch nicht regelmässig nach Thromben im Bulbus gesucht worden wäre. Die stiefmütterliche Behandlung, welche der Bulbus der Jugularvene bisher bei den Sectionen erfahren hat, ist um so auffallender, als bereits v. Tröltsch vor 36 Jahren, wenn auch in etwas anderem Sinne als ich, auf die Bedeutung dieses Venenabschnittes für die Ohrenheilkunde hingewiesen hat. Er schreibt S. 48 seiner Anatomie des Ohres und ihre Anwendung auf die Praxis etc.: . . . „wie Toynbee in seinem Catalogue p. 44 und 45 zeigt, kommen in der unteren Wand sogar manchmal normaler Weise, wenn man so sagen will, Lücken vor, so dass die Schleimhaut der Paukenhöhle direct mit der Gefässwand der Jugularis in Berührung steht, und der Fortleitung von dem einen auf den anderen Theil gar kein Hinderniss entgegen tritt. Man kann mit Bestimmtheit sagen, dass man an diesem Orte nicht so selten den Ausgangspunkt einer Thrombose einer allgemeinen Pyämie oder selbst einer Ohrblutung zu suchen haben wird; und wenn man bisher mit den wenigen sogleich anzuführenden Ausnahmen noch nichts von Veränderungen in dieser Gegend beobachtet und verzeichnet findet, so liegt das sicher weniger in ihrem seltenen Vorkommen, als in dem Umstande, dass das Anfangsgebiet der Jugularis interna, insbesondere ihre unter dem Boden der Paukenhöhle liegende Anschwellung, wie die untere Fläche des Felsenbeines in der Regel bei den Sectionen nicht in das Bereich der Beachtung und Untersuchung fällt. Es können somit in dieser Gegend sehr wesentliche Abnormitäten vorkommen, welche vielleicht den tödtlichen Ausgang der Otitis begründeten, ohne bemerkt und notirt zu werden.“ Auch Schwartze weist in seinem Lehrbuch der chirurgischen Krankheiten des Ohres auf die Bedeutung des Bulbus für die Genese der otitischen Pyämie hin. Er schreibt dort S. 402: „In Deutschland wurde besonders durch Lebert der Nachweis geliefert, dass in vielen Fällen die Phlebitis der Hirnsinus das Mittelglied bilde zwischen Otitis und Hirnentzündung (Hirnabscess, Meningitis) oder metastatische Pyämie. Es können sich aber diese Folgezustände auch direct entwickeln, ohne die Vermittlung einer Sinusthrombose oder Sinusphlebitis. Die Pyämie nimmt dann ihren Ausgang von dem Bulbus der Vena jugularis oder dem diploetischen Knochenvenen im Schläfenbein.“

Digitized by Google

Es können aber unter Umständen nach bröckeligem Zerfall die Thrombenreste so klein sein, dass es nicht wunderbar wäre, wenn sie unentdeckt blieben. So fand Brieger einen linsengrossen Thrombus im Sinus transversus. Wir haben auch frische Thromben bei Sectionen gesehen, welche nicht viel grösser waren. Ein interessantes Beispiel dafür, dass selbst grössere Thromben nicht als solche gewürdigt werden, finden sich in einem Jahresbericht unserer eigenen Ohrenklinik, Bd. XXXVI, S. 295; Fall Minning: Im Sectionsergebniss ist von einer Thrombose nicht die Rede und infolgedessen auch nicht in der Epikrise. Im Sectionsprotokoll findet sich jedoch der Passus: „In dem basalen Sinus der rechten Seite nur dunkelflüssiges Blut, während linkerseits festhaftende zerfallene Massen sich aus dem Sinus abstreifen lassen."

Nach alledem halte ich mich für berechtigt, die Vollwerthigkeit derjenigen Sectionen, bei welchen Thromben nicht gefunden wurden, anzuzweifeln. Von einer vollwerthigen Section verlange ich auf Grund der mitgetheilten Erfahrungen, dass sämmtliche direct zugängigen Sinus untersucht werden, der Bulbus venae jugularis jedoch nöthigenfalls nach Herausnahme des Felsenbeines und Freilegung der Fossa.

Es wäre nun vielleicht nicht uninteressant, die einzelnen Fälle, in denen trotz bestehender Pyämie ein Thrombus nicht gefunden wurde, einer Kritik zu unterziehen, doch würde uns das zu weit führen.

Eine andere Beobachtung, welche ganz besonders die Theorie der Pyämie ohne Thrombose eines grösseren Venenabschnittes zu stützen scheint, ist die, dass eine Reihe von Pyämien ausgeheilt sind nur durch Eröffnung des Warzenfortsatzes ohne Operation am Sinus. Aber es ist doch eine alte Erfahrung, die schon der Entdecker der Pyämie Virchow gemacht und ausgesprochen hat, dass eine entzündliche Thrombose ausheilen kann, wenn der ursprüngliche Erkrankungsherd entfernt worden ist.

Erscheinen somit die Hauptstücke der Theorie anfechtbar, so kann man meiner Ansicht nach auch durch rein theoretische Erwägungen nicht die Ueberzeugung von der Wahrscheinlichkeit der Theorie erhalten. Die Zahl der den Warzenfortsatz nach den Sinus hin durchziehenden Venen von einem Caliber, welches einigermaassen erhebliche Mengen von Toxinen und Mikroorganismen in die Blutbahn aufnehmen könnten, ist gering; von der Mastoidvene sehe ich hier ab, diese hat eine ähnliche

Digitized by Google

Bedeutung, wie die kleineren Sinus. Die kleinsten aber oder gar die capillaren Anfänge der Venen können nicht in Betracht kommen, denn bei der Dünne ihrer Wandungen würden von ihrer Umgebung auf sie übergehende Entzündungsprocesse alsbald zur Thrombose und wegen der Kleinheit ihres Calibers zur vollständigen Thrombose führen. Wenn wir nun auch wissen, dass auch in denjenigen Thromben, welche uns bei der Section als obturirende imponiren, infolge des von Aschoff studirten korallenstockartigen Aufbau eines Thrombus noch eine geringe Circulation vorhanden sein kann, so kann diese doch nicht grössere Mengen infectiöser Stoffe in die Blutbahn schaffen. Letzteres ist aber zur Erzeugung derjenigen chemischen Processe, welche im Fieber ihren Ausdruck finden, nöthig, da kleinere Mengen von Toxinen vom Erwachsenen anstandslos wieder ausgeschieden werden, während unsere Eiter erregenden Mikroorganismen im normalen Blute keinen günstigen Nährboden finden. Mit anderen Worten, es gehört eine fortgesetzte Ueberladung des Blutes mit jenen schädlichen Stoffen dazu, um beim Erwachsenen anhaltend hohes Fieber oder gar Schüttelfröste auszulösen. Bei kleinen Kindern liegt die Sache insofern anders, als sie erfahrungsgemäss schon auf die Aufnahme kleiner Mengen infectiösen Materiales mit hohem Fieber reagiren. Da aber auch bei acuten Empyemen kleiner Kinder das Fieber, wenn es überhaupt vorhanden ist, nur kurze Zeit anzuhalten pflegt, so darf dies mit als Beweis dafür angesehen werden, dass von den Venen des Warzenfortsatzes aus nicht leicht andauernd Toxine und Mikroorganismen in die Blutbahn aufgenommen werden.

Ich will ja nun durchaus nicht leugnen, dass vom Warzenfortsatz aus so viel infectiöse Stoffe aufgenommen werden können, dass auch der Erwachsene mit Fieber reagirt. Aber dieses Fieber hält sich fast immer in niederen Grenzen und erreicht höchstens zu Anfang vorübergehend eine höhere Temperatur. Die höchste, welche ich unter circa 50 acuten Empyemen bemerkt, betrug 38,7°. Da höhere Temperaturen nur im acutesten Stadium auftreten, so ist dabei der Zustand der Paukenhöhle in Betracht zu ziehen, denn die acute Erkrankung dieses Mittelohrabschnittes kann erfahrungsgemäss, wenn auch nur vorübergehend, solange Eitererhaltung daselbst besteht, mit hohen Temperaturen ja selbst Schüttelfrösten einhergehen. Der Grund hierfür liegt wohl einerseits in dem grösseren Gefässreichthum der Paukenhöhle, andererseits in dem Anschluss, welche das

Digitized by Google

Lymphgefässsystem derselben vermittelst der Tube mit dem ausgedehnten Lymphgefässsystem des Nasenrachenraumes hat. Es ist nicht unwahrscheinlich, dass in einer Anzahl von Fällen das von der Paukenhöhle ausgehende Fieber auf die schwerere Erkrankung das Empyem bezogen worden ist.

Ich muss hier von vornherein einem Einwande begegnen, welchen Körner und Brieger sicherlich erheben werden. Beide stellen die Entzündung des Warzenfortsatzes in Analogie mit einer anderen Knochenerkrankung, der Osteomyelitis. Körner sagt: „Wenn die acute Osteomyelitis irgend eines Knochens zu allgemeiner Pyämie führt durch Vermittelung kleiner und kleinster Knochengefässe, warum soll dann die acute Entzündung des Warzenfortsatzes nur durch Erkrankung eines Sinus Pyämie herbeiführen können? Hiergegen darf zunächst eingewendet werden, dass es sich bei der acuten Osteomyelitis, wenn sie mit hohem Fieber einhergeht, zumeist um ausgedehntere Knochenerkrankungen handelt, als es naturgemäss im Warzenfortsatz der Fall sein kann. Zweitens handelt es sich vorwiegend um die langen Röhrenknochen, und ist stets das Knochenmark in grosser Ausdehnung betheiligt, welches infolge seines grossen Reichthums an Gefässen überhaupt und an verhältnissmässig weiten und dünnwandigen Venen im Besonderen, ganz hervorragend zur Aufnahme infectiöser Stoffe durch die erkrankten Gefässwände hindurch, ohne dass es alsbald zur obturirenden Thrombose kommt, disponirt ist. Es pflegt daher diese Erkrankung allerdings häufiger mit hohen Temperaturen und in schwereren Fällen auch mit septikämischen Erscheinungen einher zu gehen; aber auch hier muss man berücksichtigen, dass viele Fälle von Pyämie nach Osteomyelitis durch embolisch-thrombotische Prozesse zu Stande kommen, indem sich zumeist im Anschluss an den localen osteomyelitischen Herd eine Thrombose der Weichtheilvenen ausbildet, so dass demnach auch hier die gleichen Verhältnisse vorliegen würden, wie bei der otogenen Pyämie.

Als ein weiteres Moment, welches die zwischen den Temperaturen einer Osteomyelitis und eines Warzenfortsatzempyems bestehenden erheblichen Unterschiede mitbedingt, darf vielleicht der verschiedene Grad der Virulenz der betreffenden Mikroorganismen betrachtet werden. Für den aus der Paukenhöhle gezüchteten Streptococcus pneumoniae Fränkel haben jedenfalls Bordoni-Uffreduzzi und Gradenigo eine erhebliche Abschwächung der Virulenz nachgewiesen, derart, dass derselbe

Digitized by Google

Kaninchen überhaupt nicht mehr zu tödten im Stande ist, während ihm Mäuse erst am 2.—4. Tage nach der Impfung erliegen. Ich konnte diese Beobachtung an aus acuten Empyemen gezüchteten Fränkel'schen Diplokokken vollauf bestätigen. Nach meinem diesbezüglichen Vortrag auf dem letzten Otologen-Congress zu Nürnberg konnte ich noch zwei besonders prägnante Fälle dieser Art beobachten. In diesen war, wie auch schon in einigen früheren, auch die Vitalität dieser Mikroorganismen derartig herabgesetzt, dass sie auf Agar und Bouillon bei Bruttemperatur nicht mehr gediehen, und sie erst nach Passiren des Mäusekörpers wieder gezüchtet werden konnten.

Glaube ich nunmehr, die Unwahrscheinlichkeit, dass eine otitische Pyämie allein durch die Vermittelung der Knochenvenen des Warzenfortsatzes ohne Sinusbetheiligung entstehen kann, nachgewiesen zu haben, so halte ich die Auffassung, welche Koerner und andere von dem Entstehungsmodus der otitischen Septikämie haben, für noch weniger glücklich. Jedenfalls fehlt es dieser Theorie selbst an Unterlagen, welche sie wahrscheinlich machen könnten. Zuweilen wird die vorübergehende seröse metastatische Entzündung an der Schulter auf eine Infection durch die Lymphbahnen zurückgeführt, dabei aber übersehen, dass die Schulter überhaupt ein Lieblingssitz der Metastasen von jedwedem Orte ausgehender Pyämien ist. Im Allgemeinen giebt es nur zwei breitere Wege, auf welchen infectiöse Stoffe vom Warzenfortsatz aus grössere Lymphbahnen erreichen können; erstens durch die Paukenhöhle und die Tuba zum Nasenrachenraum bei Eiterretention in der Pauke. Dieselbe kommt praktisch wenig in Betracht, weil wir die Eiterretention daselbst meist bald beseitigen können. Zweitens durch den Knochen hindurch in die Weichtheile des Kopfes und Halses. Erstens müsste sich aber die Fortpflanzung der infectiösen Stoffe auf diesem Weg zum Sitz der Metastase äusserlich oder durch Schmerzhaftigkeit im Verlauf der zurückgelegten Bahn bemerkbar machen, was in solchen Fällen gewöhnlich nicht beobachtet wird. Allerdings passirt infectiöses Material den Knochen, und es documentirt sich dieser Vorgang durch Periostitiden und vom Periost ausgehenden Abscessen ohne Knochendurchbruch, sowie Lymphdrüsenschwellungen oder auch Vereiterungen, welche Processe alle geringe Gerade von Temperatursteigerungen oder auch einmal vorübergehende höhere in ihrem acutesten Stadium hervorrufen können, das ist aber auch Alles, denn die als Filter wirkenden Lymphdrüsen hindern zu-

Digitized by Google

nächst eine weitere Ausbreitung. Zweitens kann die Menge des Infectionsstoffes, welche die äussere Wand des Warzenfortsatzes passiren kann, nur eine geringe sein, indem die sehr engen Lymhpkanäle bei fortschreitender Entzündung bald von Leukocyten vollgepfropft werden, wodurch der Lymphabfluss erheblich verringert, eventuell ganz aufgehoben wird.

Auf welchem Wege gelangen nun aber die Toxine und Mikroorganismen, welche die Septikämie hervorrufen, in die Blutbahn? Ich glaube, darüber kann mein Fall Heine (Nr. V) Aufschluss geben. In dem sowohl klinisch (hohe Temperaturen ohne grössere Remissionen und ohne Schüttelfrost), als auch anatomisch (keine einzige Metastase nur parenchymatöse Veränderungen der inneren Organe bei der Section gefunden) unter dem Bilde einer Septikämie tödtlich verlaufene Fall fand sich ein wandständiger Thrombus des Lateralsinus, dessen dem Lumen zugewandte Fläche von einer absolut glatten Thrombenschicht gebildet wurde. Im Thrombus selbst jedoch einige reineitrig zerfallene Partien, von denen etliche nach Durchbruch der dem Lumen zugekehrten Fläche ihren Inhalt in die Blutbahn entleert hatten. Auf diese Weise konnte es also nur zur Ueberladung des Blutes mit Toxinen und Mikroorganismen, nicht aber zur Loslösung einzelner Partikel des Thrombus und somit zur eitrigen Lungenmetastase kommen. Da nun die Bacterien, wenn sie nicht in Thrombustheilchen gehüllt sind, den bactericiden Eigenschaften des Blutserums ausgesetzt sind, so führen sie nur jene vorübergehenden serösen, selten eitrigen Entzündungen in den Gelenken, Muskeln u. s. w. herbei. Ich werde weiter unten bei der Besprechung der wandständigen und obturirenden Thrombose des Sinus noch einmal auf diese Verhältnisse zurückkommen.

Vergleichen wir nun jetzt das im Vorhergehenden Gesagte mit unseren praktischen Erfahrungen, so lauten die meinigen, wie bemerkt, dahin, dass ich unter circa 50 acuten Empyemen und in einer grösseren Anzahl im Anschluss an chronische Eiterungen entstandenen Eiteransammlungen im Warzenfortsatz zumeist mit Cholesteatom niemals höheres oder gar anhaltendes Fieber beobachtet habe mit einer Ausnahme, welche einen 16jährigen jungen Mann betraf. Derselbe litt an einer äusserst profusen, linksseitigen Mittelohreiterung. Am Abend der Aufnahme Temperatur 39,5°. Nach Paracentese erreichte das Fieber die nächsten 6 Abende 39° nicht. Nachdem er am 8. und 9. Tage Abends abermals über 39° gemessen hatte (39,4 und 39,7°) (Schüttel-

Digitized by Google

fröste waren nicht aufgetreten), wird die Aufmeiselung des Warzenfortsatzes vorgenommen. Viel Eiter im Antrum, die Auskleidung der Zellen, bis an den sehr weit nach hinten gelegenen Sinus heran geschwollen, diese selbst grösstentheils mit Eiter erfüllt, der Knochen bis ebendahin geröthet gefunden. Die Sinuswand war jedoch an dieser Stelle intact. Es wurde daher von einem weiteren Eingriff abgesehen. Das Fieber blieb noch am 2. Abend hoch (39,1°); am 2. Morgen post operationem war der Patient fieberfrei und ist es geblieben. Zugleich versiegte aber die bis dahin profuse Paukenhöhleneiterung, für welche die Perforation nicht weit genug erhalten werden konnte, fast vollständig und hörte nach einigen Tagen ganz auf. Er ist jetzt noch in Behandlung und klagt über Schmerzen in der Schläfe und hinter der fast geschlossenen Operationswunde, welche vielleicht fingirt sind, da er fürchtet, wieder in die Nervenklinik zurückgeschickt zu werden, von wo er uns überwiesen war. Der Kranke hat dort an Wahnvorstellungen gelitten und leidet noch jetzt an heftigen hysterischen Anfällen.[1])

Also auch dieser Fall ist nicht ohne Weiteres als Beweis für das Bestehen von anhaltendem höheren Fieber bei acuten Empyemen zu verwerthen. Zunächst ging die Erkrankung bis zum Sinus heran, und es ist nicht erwiesen, ob die Sinuswand nicht vielleicht an anderer Stelle für Mikroorganismen durchgängig war. Zweitens hatte er eine so starke Paukenhöhleneiterung, dass die immerhin weit erhaltene Paracentesenöffnung kaum für den Abfluss genügte. Ich habe eine acute Mittelohreiterung ohne Empyem beobachtet, bei welcher trotz ausgiebiger Paracentese höhere Temparaturen vom 2. Tage nach dieser an, allerdings unter 39°, noch mehrere Tage anhielten. Ausserdem war der Mensch hysterisch und reagirte infolgedessen vielleicht leichter

1) Der Kranke wurde am 1. October wegen unausgesetzter heftiger Schmerzen hinter der Operationswunde, infolge deren er Tag und Nacht stöhnte, zum zweiten Male operirt, obgleich äusserlich und in der fast geschlossenen Wunde keine Veränderungen aufgetreten waren. Leichte vorübergehende, amnestische Aphasie liess den Verdacht auf Hirnabscess aufkommen. Es fanden sich jedoch nur ein paar Zellen hinter dem Sinus mit geschwollener Schleimhaut, ein Befund, welcher natürlich an sich die Schmerzen nicht erklären konnte. Fieber hatte nicht bestanden, wohl aber hochnormale Temperatur. Sofort nach der Operation war Patient vollkommen schmerzfrei und ist es bis heute (16. November) geblieben. Pat. will früher eine Zeit lang die Sprache vollständig verloren, auch halbseitige (rechts) Anästhesie gehabt haben.

Digitized by Google

mit hohen Temperaturen auf geringe Infectionen, als andere seines Alters. Viertens aber fiel das Fieber zwar am zweiten Tage nach der Operation ab, gleichzeitig cessirte jedoch die Paukenhöhleneiterung fast vollständig.

Ich habe also keinen Fall erlebt, in welchem ich gezwungen gewesen wäre, höheres Fieber auf Rechnung eines Warzenfortsatz-Empyems zu setzen. Schwartze fasst seine Erfahrungen über diesen Gegenstand in seinem Lehrbuch der chirurgischen Krankheiten des Ohres in Folgendem zusammen: „Fieber pflegt bei acuten Eiterungen im Beginn nie zu fehlen, hört aber nach der Bildung des Abscesses auf" und betreffs der chronischen Fälle: „Acute Reizungssymptome an der Oberfläche des Warzenfortsatzes und Fieber treten erst hinzu, wenn die Eiterretention eine vollständige war, und septische Infectionsträger durch die Gefässlöcher der Corticalis das Periost erreicht haben und in die Circulation gelangt sind." Körner sagt, allerdings nur von den chronischen Ohreiterungen selbst mit ausgedehnter Caries des Warzenfortsatzes, dass bei ihnen Fieber nicht häufig sei. Jansen hat ähnliche Erfahrungen gemacht, wie wir; nur im Anfange sah er bei acuten Entzündungen des Warzenfortsatzes nicht selten Fieber, das aber zu der Zeit, wo die Phlebitis des Sinus einzutreten pflegt, bereits wieder verschwunden war. Grunert fand unter 65 Fällen acuter Warzenfortsatzerkrankungen vor der Operation 37 fieberfreie und 28 mit Fieber. Er zählt dazu aber auch geringe Temperatursteigerungen; höhere Temperaturen, welche auf das Empyem bezogen werden mussten, hat auch er nur im Anfangsstadium vorübergehend und meist bei kleinen Kindern beobachtet. Bei einer Anzahl seiner Fälle, welche Fieber gehabt haben, kann dieses übrigens kaum auf Rechnung der Warzenfortsatzerkrankung gesetzt werden, da es nach der Operation noch einige Zeit unverändert fortbestand. Im Allgemeinen lässt sich die Grunert'sche Zusammenstellung zur Beantwortung der vorliegenden Frage nicht heranziehen, denn ich spreche von höherem Fieber (39° und darüber) und Andauern des Fiebers über mehrere Tage und schalte kleine Kinder von vornherein aus, während Grunert jede Temperatursteigerung in Rechnung zieht, auch solche, die nachweislich andere Ursachen hatten, als die uns interessirenden.

Ein Fall aus unserer Klinik könnte mir als Beweis gegen meine Auffassung, dass acute wie selbstverständlich auch chronische Empyeme ohne höheres anhaltendes Fieber verlaufen, entgegen ge-

Digitized by Google

halten werde, das ist der von Schwartze in diesem Archiv Bd. XVI unter No. 57 veröffentlichte. Der Patient hatte 11 Tage lang vor der Operation höheres Fieber, welches am Tage nach der Eröffnung des Warzenfortsatzes abfiel und nach zwei Tagen gänzlich und dauernd sistirte. Es kann sich hier aber sehr wohl um eine im Ausheilen begriffene Sinusthrombose gehandelt haben, welcher Vorgang durch die Operation wesentlich unterstützt wurde, sicher bestand eine perisinuöse Eiterung, welche allein das Fieber erklären könnte.

Letzterer Factor, welcher bei der Erzeugung höherer Temperaturen nach acuten wie chronischen Warzenfortsatzerkrankungen mit in Betracht kommen kann, scheint mir in der Literatur bisher noch nicht genügend gewürdigt zu sein. Dass chronische perisinuöse Abscesse, lange Zeit ohne Fieber hervorzurufen, bestehen können, ist bekannt; acceptirt man aber meine Erklärung für die Entstehung der isolirten Bulbusthrombosen, so ist es doch selbstverständlich, dass bereits vor der Bildung eines Thrombus infolge Aufnahme infectiösen Materiales durch die entzündete und durchlässig gewordene Venenwand hindurch ein Stadium höheren Fiebers ohne Thrombose bestehen kann, welches für gewöhnlich nur kurze Zeit, unter Umständen aber auch einmal länger andauert. Vielleicht ist eine Anzahl von sofortigen Abfällen höherer Temperaturen nach einfachen Ausräumungen des Warzenfortsatzes auf die Entleerung eines solchen perisinuösen Abscesses mit Entzündung der Sinuswand zu beziehen [1]).

Auf Grund der erwähnten Beobachtungen und theoretischen Erwägungen halte ich mich für berechtigt, zu behaupten: Ueber mehrere Tage anhaltendes, im Verlauf einer acuten Eiterung nach Ablauf des acuten Stadiums bei freiem Eiterabfluss aus der Pauke, ganz besonders aber im Verlauf einer chronischen Mittelohreiterung ohne acute Exacerbation der Entzündung und stärkere Eiterretention in der Paukenhöhle bestehendes hohes Fieber, ist so gut wie ausnahmslos der Ausdruck einer vorhandenen Sinusaffection. [2]) Menin-

1) Nach Fertigstellung dieser Arbeit kam ein solcher Fall in der königlichen Ohrenklinik zu Halle zur Operation; siehe Nachtrag.

2) Es ist hierbei zu berücksichtigen, dass bei einer acuten Mittelohreiterung, nach Ablauf des ersten Stadiums, ausser durch Eiterretention infolge Verkleinerung der Paracentesenöffnung von Neuem höhere Temperatursteigerungen auch infolge Uebergreifen der Entzündung durch die Tuba auf

Digitized by Google

gitis kann ja sofort durch die Lumbalpunction ausgeschlossen werden. Ausgenommen sind aus den früher angegebenen Gründen kleine Kinder, bei welchen sich auch hohe Temparaturen öfter wiederholen können, ohne dass Sinusthrombose angenommen werden muss; doch wird man bei anhaltendem hohen Fieber besser thun, seine Maassnahmen auf bestehende Sinusthrombosen einzurichten. Schüttelfröste, welche nach dem acuten Stadium einer Mittelohrentzündung auftreten, sichern meiner Meinung nach die Diagnose Sinusthrombose vollkommen. Natürlich setzen meine Ausführungen voraus, dass keinerlei andere Erkrankung im Körper besteht, welche dieselben Erscheinungen machen kann.[1])

Die ganze Frage liegt also heute nicht mehr so, dass man bei bestehender Pyämie den Nachweis einer Thrombose führen müsste, sondern die Gegner meiner Auffassung müssten den Beweis erbringen, dass ein Thrombus bei Pyämie nicht vorhanden zu sein braucht, und dazu hätten sie den vorher gestellten bis jetzt wohl noch nie in solchen Fällen erfüllten Forderungen zu genügen.

Wenn ich aber alle pyämischen und septikämischen Zustände, soweit sie vom Ohr ausgehen, auf die Anwesenheit eines inficirten Thrombus zurückführe, wie erkläre ich dann die von Koerner betonte und in der grösseren Mehrzahl der Fälle wohl auch vorhandene Verschiedenartigkeit der Metastasen bei acuten und chronischen Fällen?

Dass die Art und der Sitz der Metastasen bei der Pyämie davon abhängt, ob die Bacterien in Thrombustheilchen gehüllt

---

den Nasenrachenraum auftreten können. Angina muss sich nicht nothwendiger Weise daran anschliessen, tritt sie aber auf, so kann es einige Tage dauern, bis sie manifest wird und dann ihrerseits das Fieber noch kurze Zeit unterhält.

1) Wie schwer es manchmal ist, die eigentliche Ursache des Fiebers zu finden, erfuhren wir an einem Patienten (Polen), welcher am Tage nach der wegen Cholesteatom vorgenommenen Radicaloperation unter leichtem Frösteln etwas Fieber und Kopfschmerzen bekam. Als trotz eingehender Untersuchungen bis zum 5. Tage des bestehenden Fiebers keinerlei Zeichen einer anderen Erkrankung gefunden worden waren, und die Temperaturen sich zwischen 39,1 und 40,3° hielten, musste trotz der geringen Fieberremissionen an eine Erkrankung des Sinus gedacht werden, und wurde dieser nachträglich freigelegt. Er erwies sich jedoch äusserlich als völlig intact, und wurde daher von weiteren Angriffen abgesehen. Erst am 8. Tage trat an der Stirn ein nur mit leichter Schwellung und Röthung und ganz geringer Druckempfindlichkeit einhergehendes Erysipel zu Tage, welches bis dahin seinen Weg vom Hinterkopf aus über den behaarten Theil des Kopfes nach vorn genommen hatte.

Digitized by Google

sind oder nicht, vielleicht auch ob sie als grössere Haufen oder einzeln in die Blutbahn gelangen, ist schon mehrfach erwähnt worden; ebenso ist darauf hingewiesen, dass die Septikämie darauf zurückgeführt wird, dass hauptsächlich Toxine in die Blutbahn gelangen.

Beide Arten von Thromben, die wandständigen wie die obturirenden, können je nach ihrer Beschaffenheit und dem Stadium des Zerfalles beide Arten der allgemeinen Intoxication hervorbringen. Ist die dem Lumen des Sinus zugekehrte Fläche glatt, so werden keine Thrombentheilchen in die Blutbahn übergeführt, desgleichen, wenn der Zerfall eines Thrombus nicht an einer Stelle stattfindet, welcher von der Circulation berührt wird, oder wenn die Zerfallsproducte rein eitrig flüssiger Natur sind.

Sind meine Ausführungen richtig, so müssten bei der acuten Thrombose diejenigen Arten überwiegen, bei welchen es weniger leicht zum bröckeligen Zerfall des Thrombus kommt. Theoretische Erwägungen machen es wahrscheinlich, dass dieses besonders die wandständigen Thromben sind, eben weil sie vom stets vorbeifliessenden Blutstrom geglättet werden. In meinem acuten Fall Heine (V), in welchem nur im Anfange Gelenkmetastasen auftraten, konnte dieser Befund bei der Section erhoben werden, dagegen zeitigte ein zweiter Fall wandständiger Thrombose, bei welchem es sich allerdings gleichzeitig um einen zerfallenden Thrombus in der Vena faciei communis handelte, eitrige, resp. jauchige Metastasen in den Lungen neben Endocarditis. Beide wandständige Thrombosen waren aber im Anschluss an acute Eiterungen entstanden, während von den übrigen beobachteten Thrombosen, welche nach chronischen Eiterungen entstanden waren, nur eine wandständig sass und als einzige Metastase Endocarditis hervorgerufen hatte. (Fall IX). Leider lässt sich die Frage, ob die acute Eiterung zumeist zur wandständigen Thrombose führt, aus dem bis jetzt vorliegenden Materiale nicht entscheiden, da werkwürdiger Weise nur vereinzelte Fälle wandständiger Thrombose veröffentlicht sind. Es finden sich zwar mehrfache Angaben, dass der Thrombus den betreffenden Sinus ausfüllte, die meisten Autoren berichten jedoch schlechtweg über Thrombose. Es ist aber von vornherein deswegen sehr wahrscheinlich, dass den Pyämien nach acuten Ohreiterungen meistens ein wandständiger Thrombus zu Grunde liegt, weil ja jeder Thrombus zunächst als wandständiger entsteht. Während nun der mit den weniger virulenten Mikroorganismen einer chronischen Eiterung

Digitized by Google

inficirte Thrombus zunächst keine stürmischen Krankheitserscheinungen hervorruft und häufig erst manifest wird, wenn er vereitert, so wird der mit den Entzündungserregern der acuten Eiterung inficirte viel früher pyämische Erscheinungen machen. Jansen scheint übrigens bei seinen Sectionen nur obturirende Thrombose gefunden zu haben, dazu in den meisten Fällen Lungenmetastasen. Barnick glaubt von seinem in diesem Archiv Bd. XXXVIII mitgetheilten geheilten Falle, dass es sich um eine wandständige Thrombose gehandelt habe, was Hessler allerdings nicht abhält, den Fall als Pyämie ohne Sinusthrombose zu verwerthen. In der That stimmen die Merkmale dieses Falles ganz mit meiner Auffassung überein, denn es handelte sich um einen acuten Fall, und die Metastasen traten in einem Muskel und im Unterhautzellgewebe auf.

Jedenfalls ist es sehr zu bedauern, dass bis jetzt noch nicht genügend zwischen wandständiger und obturirender Thrombose unterschieden worden ist, und das umsomehr, als schon allein die Kenntniss dieser Unterschiede, wie wir sehen werden, einen nicht geringen Einfluss auf unsere therapeutischen Maassnahmen ausüben muss.

Es dürfte daher von Interesse sein, bei Sectionen darauf zu achten, ob wandständige Thrombose besonders häufig im Anschluss an acute Ohrerkrankungen auftritt, und ob in diesen Fällen eitrige Lungenmetastasen öfter fehlen, klinisch aber andere, besonders vorübergehende Gelenkschwellungen, Infiltrationen von Muskeln, Unterhautzellgewebe etc. häufiger beobachtet werden. Ich glaube, dass wir auf diese Weise die Aufklärung über die Verschiedenartigkeit der Symptome bei acuten und chronischen Fällen erhalten werden, welche ich nach meinen Beobachtungen schon jetzt geben zu können glaube. Zu gleicher Zeit würden wir Kenntniss über die verschiedene Gefährlichkeit der beiden Thrombusarten erlangen. Die wandständigen Thrombosen würden jedenfalls, da sie ja zumeist nicht der dem Gehirn näher liegenden Wand anhaften, die Gefahr der Meningitis und des Hirnabscesses zunächst nicht in sich bergen.

In demselben Maasse nun, wie der Sitz und die Art der Metastasen abhängig sind von der verschiedenen Beschaffenheit der Thromben, ist die Schwere der Erkrankung auch abhängig von der Ausdehnung, in welcher der Thrombus mit der Circulation in Verbindung steht, beziehungsweise dem Sitz des Thrombus. Es ist schon von Jansen hinreichend betont worden, dass eine Sinusthrombose dann symptomlos verlaufen kann, wenn der

Digitized by Google

inficirte Thrombus nach beiden Seiten hin von nicht inficirten Gerinnungsmassen fest abgeschlossen ist. Freilich liegt dann die Gefahr der Meningitis, besonders aber des Hirnabscesses um so näher. Desgleichen wird die Erkrankung weniger schwer auftreten, wenn der Thrombus an und für sich klein ist, resp. seinen Sitz in einem kleineren Sinus hat, und Thrombentheilchen nicht in den Kreislauf gelangen. Solche Fälle brauchen nur von geringen oder vorübergehenden höheren Temperatursteigerungen begleitet zu sein, während circumscripte schmerzhafte Stellen sprungweise am ganzen Körper einmal hier und einmal da auftreten. Mit circa 2 Exacerbationen, zwischen welchen fieber- und schmerzfreie Tage liegen, pflegt die ganze Erkrankung vorüberzugehen, vorausgesetzt, dass der ursprüngliche Erkrankungsherd entfernt ist, und es ist nicht unwahrscheinlich, dass derartige Erkrankungen häufig mit Gelenkrheumatismus verwechselt werden, besonders wenn auch Herzgeräusche auftreten, welche auf eine frische Endocarditis hinweisen. Ein derartiges Krankheitsbild beobachtete ich im Laufe der Nachbehandlung einer mit Eröffnung des Antrums, Wegnahme der vorderen Attikwand und concentrische Erweiterung der hinteren knöchernen Gehörgangswand mit nachfolgender primärer Naht operirten chronischen rechtsseitigen Caries. Am 5. Tage nach der Operation klagte die Patientin über Schmerzen im Kreuz und auf auf der Brust, Temperatur Abends 37,7°. Während nun die Schmerzen fast täglich wechselten und nacheinander in der rechten Schenkelbeuge, am Hüftgelenk, am Oberschenkel im linken Fuss und Kniegelenk, im linken Schultergelenk, in der Brust und im rechten Handgelenk auftraten, erreichte das Fieber nur an 2 Abenden 38,8°, allerdings erhielt die Kranke vom 2. Fiebertage an Natr. salicyl. Am 12. Tage dieses Anfalles war die Temperatur zur Norm zurückgekehrt, hielt sich aber von da an Abends meistens zwischen 37,3° und 37,6°; auch die Schmerzen hörten für die nächsten 8 Tage ganz auf. 22 Tage danach wieder Schmerzen in einem Handgelenk, an der Spitze des vorher gesunden Herzens wird ein systolisches Geräusch gehört. Abendtemp. 37,5°. Inzwischen hatte sich die Operationshöhle schon bis auf eine Partie über und hinter dem Facialis an seinem höchsten Punkte gelegen bishin auf zum Tegmen reichend, überhäutet. Von dort aus stiessen sich noch kleine Sequester ab, der Knochen granulirte stark, Eiterung bestand nur von dieser Stelle aus, war jedoch erheblich. Nach abermals 3 Tagen stieg die Temperatur wieder an

Digitized by Google

und erreichte nach weiteren 2 Tagen Abends 39,3°. Die Kranke erhielt wieder Natr. salicyl., worauf sie diesmal prompter reagirte wie das erste Mal. Das Fieber fiel wieder auf etwas über 37,0° ab, geringe Gliederschmerzen verschwanden; es trat jedoch Facialisparese auf, welche nach circa 14 Tagen, wenn auch nicht vollständig, zurückging. Von nun an stellten sich nur noch vereinzelte hochnormale Temperaturen ein, das Herzgeräusch blieb bis zur Entlassung, welche auf ihr Drängen erfolgte, bevor die Kranke geheilt war. Während der ganzen Zeit hatte sich die 16jährige Patientin bis auf die nicht erheblichen Schmerzen durchaus wohl befunden, und waren keinerlei andere Krankheitserscheinungen, besonders nicht von Seiten der Schleimhäute aufgetreten. [1])

Da die beschriebene erkrankte Knochenpartie dem Sinus petros. sup. am nächsten liegt, glaube ich, eine kleine Thrombose dieses Sinus umsomehr annehmen zu dürfen, als ja sonst alles Krankhafte aus dem Warzenfortsatze entfernt worden war. Eine ähnliche Erkrankung beobachtete ich an einer zweiten Patientin, die in gleicher Weise wegen chronischer Caries operirt war, während der ambulatorischen Behandlung, doch ohne Complication von Seite des Herzens. Die cariöse Partie lag an derselben Stelle. Mehrere Wochen nach der Operation traten in 2 Schüben mit leichtem Frösteln und zum Theil hohem Fieber schmerzhafte Schwellungen an verschiedenen Körperstellen, besonders am rechten Oberarm auf. Die Patientin liess sich jedoch nicht aufnehmen, weil sie fürchtete, ihre Stellung zu verlieren. Nach kurzer Zeit gingen alle Erscheinungen zurück und sind nicht wieder aufgetreten. Auch in diesem Falle waren dieses die einzigen Krankheitssymptome.

Es tritt nun die Frage an uns heran: Wie wird sich der Arzt gegenüber den vom Ohr ausgehenden fieberhaften, resp. pyämischen oder septikämischen Erkrankungen verhalten, welcher auf dem Standpunkte steht, den ich im Vorhergehenden als den meinigen dargelegt habe? — Dies wird je nach dem Stadium der Erkrankung, in welchem der Patient zur Behandlung kommt,

1) Das Mädchen, welches hier eine Stellung gefunden hat, ist seit Anfang October wieder in ambulatorischer Behandlung. Von der oben geschilderten Stelle wurden grössere polypöse Granulationen mit der Schlinge abgetragen. Die Eiterung wird danach allmählich geringer. Das Herzgeräusch ist verschwunden.

Digitized by Google

verschieden sein. Es ist bereits hervorgehoben worden, dass die das Anfangsstadium einer acuten Paukenhöhlenentzündung begleitenden hohen Temperaturen und Schüttelfröste nicht zu übereiltem operativen Vorgehen veranlassen können. Besteht jedoch eine acute Warzenfortsatzaffection bei freiem Eiterabfluss aus der nicht mehr ganz acut erkrankten Paukenhöhle mehrere Tage mit Temperaturen über 39°, so darf sich die Operation nicht auf die Eröffnung des Warzenfortsatzes, wie Koerner räth, beschränken, sondern es ist jedesmal der Sinus, soweit die Zellauskleidung geschwollen und der Knochen geröthet oder gar Eiterung vorhanden ist, wenigstens aber 1 Cm. lang freizulegen. Dass dieses ein ungefährlicher Eingriff ist, ist allen Operateuren bekannt. Hat man einen acuten und unter Umständen auch einen chronischen Fall frisch in Behandlung bekommen, so wird man zunächst den Erfolg dieses Eingriffes abwarten, da erfahrungsgemäss auch frische Thromben leicht ausheilen, sobald der ursprüngliche Erkrankungsherd entfernt ist, selbst wenn die Sinuswand etwas verfärbt ist. Jedenfalls rechne man nicht auf eine Klärung der Sachlage durch die Probepunction.

Dass dieser eine so grosse diagnostische Bedeutung beigemessen wird, — fast alle Autoren sagen: in zweifelhaften Fällen entscheidet die Probepunction — liegt daran, dass man der wandständigen Thrombose noch nicht in dem Maasse Rechnung getragen hat, wie sie es verdient. Weder Koerner noch Jansen ziehen sie in Betracht. Erst in den letzten Tagen hat Brieger darauf hingewiesen, dass die Probepunction bei wandständiger Thrombose nur flüssiges Blut ergeben und falsche Vorstellungen erwecken könne. Er weist auf einen von Lane beobachteten Fall hin und theilt einen eigenen dieser Art mit; glaubt jedoch, dass die wandständige Thrombose infolge Zerfalles eines zuvor obturirenden Thrombus zu Stande kommt. Das wird natürlich nicht selten vorkommen, aber wenn dieses der einzige Entstehungsmodus einer wandständigen Thrombose wäre, würde sie als ein späteres Stadium der obturirenden Thrombose allerdings eine Sonderstellung nicht beanspruchen können. Es ist hier im Gegentheil daran zu erinnern, dass alle entzündlichen Thrombosen wandständig anfangen. Ich habe bereits ausgeführt, dass es Thromben giebt, welche wandständig bleiben, besonders nach acuten Ohreiterungen auftreten, nur an der dem kranken Herde zugewandten Blutleiterwand sitzen und als solche heftige pyämische resp. septikämische Erscheinungen hervorrufen, so wie,

Digitized by Google

wenn auch nicht so oft, wie die sich selbst überlassene obturirende Thrombose, zum Tode führen. Da diese wandständigen Thromben meist schmal sind, so wird die Canüle der Spritze sie durchbohren, und die Punction durch Aspiration flüssigen Blutes zur falschen Diagnose führen.

Wir selbst haben 2 mal sehr üble Erfahrungen mit der Probepunction gemacht. Im Falle Heine (V) ergab sie flüssiges Blut, und wurde infolgedessen der Sinus nicht eröffnet. Die Section ergab, dass die Punctionsnadel sogar noch einen Eiterherd im Thrombus eröffnet hatte.

Dass ausserdem die Probepunction in denjenigen Fällen werthlos ist, in welchem der Thrombus in einem anderen Sinus oder wie nicht selten im Bulbus venae jugul. oder ober-, resp. unterhalb der Punctionsstelle sitzt, ist selbstverständlich. Auch in einem solchen Falle (No. II) stiess der negative Ausfall der Probepunction unsere, wie sich ergab, richtige Diagnose Thrombose um, und nach diesen beiden Fällen wenden wir die Probepunction nicht mehr an. Wer sie noch anwenden will, verwerthe jedenfalls das Resultat nur dann, wenn es positiv ausfällt. Dieses wird aber wohl nur in solchen Fällen geschehen, in denen nach meiner Auffassung so wie so Sinusthrombose diagnosticirt werden muss. An und für sich ist die Probepunction ja ungefährlich, sie ist aber meistens zwecklos und oft geeignet, den Glauben an die mit Recht gestellte Diagnose auf Thrombose zu erschüttern.

Kehren wir nun zu den Betrachtungen zurück, von denen wir ausgegangen sind. Wir hatten in frischen Fällen am Sinus Halt gemacht und beobachteten den Effect dieses Eingriffes. Die Sinuswand liegt frei vor uns, wir können jede Veränderung an ihr wahrnehmen und vielleicht schon ehe die nächste hohe Temperatursteigerung oder der Schüttelfrost kommt, aus den Veränderungen, welche die Sinuswand eingeht, wenigstens den Verdacht schöpfen, dass eine Sinus-, resp. Bulbusthrombose vorhanden ist. Wir beobachteten in unserem Falle IV, in welchem das hohe Fieber gleich nach der Operation abgefallen war, während acht fieberfreier Tage eine völlige Schwarzfärbung — Gangrän — der Sinuswand, welche uns die wiederkehrende Pyämie vorausahnen liess.

Fällt nun das Fieber nach der Freilegung des Sinus nicht spätestens bis zum 3. Morgen nach der Operation ab, oder tritt nach einem fieberfreien Stadium abermals hohes Fieber oder gar Schüttelfrost ein, so zögere man nicht den Sinus, so weit

Digitized by Google

als möglich zu spalten, etwa auftretende Blutung ist leicht durch Tamponade zu stillen.

Ich muss gewärtig sein, an dieser Stelle dem heftigsten Widerspruch zu begegnen, da allgemein angenommen wird, dass die Eröffnung des Sinus zur künstlichen Sinusthrombose mit nachfolgender Pyämie führen könne. Sind doch derartige Fälle angeblich beobachtet worden. Die Entscheidung dieser Frage ist von so weittragender Bedeutung, dass ich kurz auf die bisher gemachten Erfahrungen über den künstlichen Thrombus überhaupt eingehen muss, um Stellung nehmen zu können.

Virchow hatte bekanntlich das Entstehen eines Thrombus besonders auf mechanische Momente — Stromverlangsamung — Stagnationsthrombose — zurückgeführt, während Brücke das Hauptgewicht auf Veränderungen in der Gefässwand legte. Entgegen der Virchow'schen Anschauung hatte Baumgarten durch seinen bekannten Versuch der doppelten Gefässunterbindung nachgewiesen, dass die von der Circulation abgeschlossene Blutsäule, sofern der Versuch unter aseptischen Cautelen unternommen wird, nicht gerinnt, sondern in flüssigem Zustande resorbirt wird. Zahn nahm als erster die Trennung von Thrombose und Gerinnung vor und unterschied den weissen, den gemischten und den rothen Thrombus. Ersterer entsteht nach ihm nur im fliessenden Blute nach Verletzung der Intima, ist jedoch hiernach für gewöhnlich nur von kurzer Dauer. In einer späteren Arbeit, in welcher er über die Heilungsvorgänge der zerrissenen Intima und Media der Carotis und der Arteriae femorales von Kaninchen berichtet, hebt er ganz besonders hervor, dass sich bei Durchtrennung der Intima und des grössten Theiles der Media in der frischen Risswunde an den Rändern, wie auf dem Grunde einige unveränderte rothe und weisse Blutkörperchen und ausserdem noch etwas feinkörniges Material, Blutplättchen, aber niemals ein wirklicher Thrombus fände.

In neuerer Zeit haben sich Eberth und Schimmelbusch eingehend mit dieser Frage beschäftigt. Aus ihren Untersuchungen geht hervor, dass es mindestens schwer ist, einen Thrombus künstlich zu erzeugen. So schreiben die genannten Autoren beispielsweise S. 61: „Es ist uns nämlich gleich im Beginn unserer Versuche aufgefallen, dass bei einer ganzen Reihe selbst energischer Eingriffe weitere Störungen der Bluteirculation an der verletzten Stelle gar nicht auftraten". Ferner S. 63: „Ja nach unseren Beobachtungen ist bei guter Circulation in den Omentalgefässen

Digitized by Google

die Entstehung von fortgesetzten und obturirenden Thromben auf selbst heftige Gefässwandverletzungen hin ein geradezu seltenes Ereigniss, welches immer noch von weiteren localen Complicationen abhängt". Wenn Eberth und Schimmelbusch wirklich Thrombose erzielten, so waren es immer nur verhältnissmässig minimale, auf die Stelle des Insultes beschränkte, und zwar fast reine Blutplättchen-Thromben. Aber auch deren Dasein war nur von kurzer Dauer. S. 109 kommen die genannten Autoren zu folgendem Schluss: „Nach diesen Beobachtungen muss man annehmen, dass bei nicht allzu grossen vorübergehenden und nicht progredienten Gefässverletzungen eine Anfangs grössere, später immer geringer werdende Conglutination von Plättchen auf der verletzten Stelle statt hat, und dass diese Plättchenthrombose später ganz verschwindet, sobald das regenerirte Endothel sich über die Wunde ausbreitet"; und S. 140: „Wir kommen daher zu dem Schlusse, dass die Gefässläsion nur dann Thrombose herbeiführt, wenn eine Circulationsstörung hinzutritt oder durch sie hervorgerufen wird".

Vor Kurzem konnte Aschoff, welcher bei v. Recklinghausen arbeitete, die Richtigkeit der Auffassung Eberth's und Schimmelbusch's bestätigen; auch er konnte grössere Thromben, d. h. für längere Zeit haftende Abscheidungen nicht erzielen.

König sagt S. 500 seines Lehrbuches (specieller Theil I): „Bei den grossen Wunden oder Durchtrennungen kommt es, wenn nicht der Tod alsbald eintritt, am centralen Ende der Vene zu einfacher Verklebung und Verwachsung, seltener zur Thrombusbildung, während meist auf der peripheren Seite sich ein Thrombus bildet". Und hier handelt es sich also um gewaltsame Zerreissung der Gefässe! Ich selbst sah in einer Reihe temporärer Nierenarterienligaturen bis zu einer Dauer von circa 5¾ Stunden, über welche ich in meiner Arbeit: „Ueber die Sublimatintoxication", berichtet habe, nach circa 5 Tagen keine Spur eines Thrombus an der Ligaturstelle. Nur in einem Versuche (2 stündige Ligatur), in welchem neben der ersten nicht festanschliessenden Ligatur noch eine zweite gelegt werden musste, kam es zur Bildung von Infarcten in der Niere, von einem Thrombus war aber bei der Section am Ende des dritten Tages nichts mehr zu sehen.

Gegenüber diesen Beobachtungen kommen die von Riese angeführten 2 Versuche der Compression der Vena iliaca mit nachfolgender obturirender Thrombose um so weniger in Betracht, als dieser Autor selbst die Entstehung der Thrombose

Digitized by Google

hauptsächlich auf Circulationsstörung infolge starker entzündlicher Bindegewebswucherung zurückführt, welche nach einer an dieser Stelle bei Hunden nicht zu vermeidenden septischen Infection auftrat. Brieger, dessen Arbeit erst einige Zeit danach erschien, nachdem ich diesen Abschnitt zum grössten Theil niedergeschrieben hatte, weist auf die Versuche Braun's und Schellmann's hin, welche beide Sinuswunden ohne jegliche Veränderung am Sinus und ohne Thrombose heilen sahen.

Wie verhalten sich nun dazu unsere Erfahrungen am menschlichen Sinus? Wohl die meisten Operateure sind in die Lage gekommen, absichtlich oder unabsichtlich einen nicht thrombosirten Sinus zu eröffnen. Auch die Hallesche Ohrenklinik verfügt über eine geringe Zahl von derartigen Fällen; niemals ist aber bei der Section ein Thrombus gefunden worden, selbst nicht bei breiter Spaltung des Sinus. In einem Falle breiter Sinuseröffnung und Tamponade, in welchem der Thrombus, wie später begründet werden wird, im Bulbus venae jugularis sitzen musste (Fall IV), hatte sich am sechsten Tage noch kein festes Gerinnsel in dem tamponirten oberen Abschnitte des Sinus gebildet. In einem anderen Falle wurde beim Spalten der Dura zwecks Eingehens in das Kleinhirn gerade der Sinus lateralis getroffen und circa 1 Cm. weit eröffnet. Bei der Section (Tod an schon vorher bestandener Meningitis, 3 Tage post operationem, die Einstichstelle am Kleinhirn war vollkommen frei von eitrigen Auflagerungen) fand sich jedoch kein Thrombus im Sinus.

Wie entsteht nun aber ein Thrombus? Diese Frage ist ja durchaus schwerer zu beantworten, als die, auf welche Weise er nicht entsteht. Jedenfalls aber erscheint eines sicher, es gehören zur Bildung eines Thrombus Bedingungen, welche dem Experiment nicht ohne Weiteres zu Gebote stehen. Dieses ist besonders die Entzündung, aber nicht die vorübergehende, denn Freudweiler sah nach künstlicher Phlebitis infolge Einleitung von Jodlösungen keine Thrombose, sondern besonders eine länger dauernde bacterielle entzündliche Einwirkung auf eine Venenwand, welche nicht nur die Intima ergreift, sondern gleichzeitig durch die Venenwand hindurch das Blut derartig mit Toxinen überschwemmt, dass die bactericiden Eigenschaften desselben herabgesetzt und die Mikroorganismen in der Blutbahn existenzfähig werden. Oder sie entsteht secundär nach toxischen Veränderungen des Blutes von einer durchlässig gewordenen Partie der Venenwand her an Stellen, welche aus früher angegebenen

Digitized by Google

mechanischen Gründen besonders zur Thrombenbildung disponiren. Eine einmalige Infection des Blutes ist, wie bereits Zaufal betont hat, für den Körper völlig bedeutungslos. Selbst wenn das gebrauchte Instrument nicht aseptisch ist, wird der Körper darauf kaum reagiren, da sämmtliche Mikroorganismen alsbald im Blute zu Grunde gehen oder höchstens minimale Reizerscheinungen in einzelnen Geweben hervorrufen können. Etwas anderes ist es, wie gesagt, wenn das betreffende Gefäss von Gewebe umgeben ist, welches gleichzeitig inficirt wird, und in welchem die Entzündung sich ausbreitet, so dass die Gefässwand längere Zeit in Mitleidenschaft gezogen wird; dieses trifft aber für die freigelegte Sinuswand nicht zu. Für denjenigen, welcher die Ueberzeugung hat, dass ein bereits bestehender inficirter, doch nicht zu grosser und alter Thrombus nach Entfernung des ursächlichen Erkrankungsherdes ausheilen kann, muss es von vorn herein sehr unwahrscheinlich sein, dass sich nach Sinusverletzung mit inficirten Instrumenten ein septischer Thrombus von irgend welcher Bedeutung entwickeln kann, obgleich ihm weitere Nachschübe von Mikroorganismen und Toxinen fehlen. Nein, derartigen geringen Mengen infectiöser Stoffe, wie sie auf solche Weise in die Circulation gelangen, wird der Körper allemal Herr.

Wenn wir nun aber der Infection der Blutbahn, resp. der betreffenden Partie der Gefässwand die Hauptrolle bei der Thrombenbildung beimessen, so müssen auch alle Thromben, ausgenommen natürlich diejenigen, welche unter besonderen Bedingungen — Marasmus etc. — entstehen, schon in ihren ersten Stadien inficirt sein. Die Infection kann ja zunächst gering sein, aber es ist undenkbar, dass ein Thrombus, welcher sich an eine entzündete Intima anlehnt, nicht von Bacterien occupirt würde, und das um so mehr, als die Mikroorganismen schon vor der Thrombenbildung in die Blutbahn gelangen können. Mit anderen Worten: die uns hier beschäftigenden Thromben sind stets inficirt niemals gut artig.

Aus den angeführten Gründen halte ich es für unmöglich künstlich eine Sinusthrombose von Bedeutung hervor, zurufen, und andererseits erscheint mir die Furcht, einen supponirten gutartigen Thrombus durch einen Eingriff am Sinus zu inficiren, gänzlich unbegründet:

Es ist hier nicht der Ort, für alle diejenigen Fälle, in welchen die Autoren glauben, eine Sinusthrombose künstlich hervorgerufen zu haben, nachzuweisen, dass die Voraussetzungen, von

Digitized by Google

denen erstere ausgingen, nicht einwandsfrei genug sind, als dass ihre Fälle als Gegenbeweis gegen obige Ausführungen herangezogen werden könnten. Doch hat der Fall Langenbuch für diejenigen, welche eine künstliche infectiöse Thrombose eines Sinus fürchten, eine solche Bedeutung erlangt, dass ich kurz auf ihn eingehen muss.

Soweit ich sehe, liegt nicht der geringste Grund vor, das Bestehen einer Thrombose zur Zeit der Sinuseröffnung zu verneinen. Langenbuch fand zwar den Sinus mit flüssigem Blute erfüllt, aber das beweist doch nichts gegen das Vorhandensein eines Thrombus. Es kann sich sehr wohl um ein wandständiges Gerinnsel gehandelt haben, das bei einer starken Blutung natürlich nicht gesehen werden kann, oder auch um Thrombose des Bulbus. Will man meine Auffassung gelten lassen, so weist übrigens das vor der Operation bestandene hohe Fieber mit Sicherheit auf einen schon vorher vorhandenen Thrombus hin. Ich glaube, Langenbuch macht sich einen durchaus unnöthigen Vorwurf; nur hätte er nach meiner Anschauung den Sinus nicht allein öffnen, sondern sofort einige Centimeter weit spalten müssen.

Viel schwerer liesse sich der Fall Steinbrügge's mit meiner Auffassung in Einklang bringen, denn erstens soll vor der Operation, welche zur Sinusverletzung führte, kein Fieber bestanden haben, und zweitens hatte der Autor bei mehrfachen Operationen in dem betreffenden Warzenfortsatze nichts gefunden. Herr Prof. Steinbrügge hat mich jedoch in liebenswürdigster Weise zu der Erklärung ermächtigt, dass er an der bisher vertretenen Auffassung dieses Falles nicht mehr festhalte. Im Uebrigen weist schon der Umstand, dass der Sinus beim Sondiren einriss, darauf hin, dass er krank gewesen sein muss. Eine gesunde Sinuswand ist mit einer Sonde so leicht überhaupt nicht zu durchstossen.

Im Vorhergehenden glaube ich nachgewiesen zu haben, dass die Eröffnung der Sinus ungefährlich ist. Brieger behauptet dieses zwar auch, warnt jedoch trotzdem vor zu kühnem Vorgehen, da künstliche Pyämie beobachtet sei. Ich glaube, dass derjenige, welcher die Möglichkeit einer künstlichen infectiösen Thrombose zugiebt, die Probeincision nicht so ohne Weiteres an Stelle der Punction empfehlen darf; entweder ist die Eröffnung des Sinus ein Eingriff, welcher tödtliche Folgen haben kann, dann darf er nur bei feststehender Diagnose angewendet werden,

Digitized by Google

oder der Eingriff ist ungefährlich, dann wende man ihn in ausgiebiger Weise an.

Die Gefahr der Luftaspiration wird wohl jetzt, ausser unter besonderen Umständen, nicht mehr anerkannt, nachdem bei zahlreichen Operationen erwiesen ist, dass das Blut im Sinus transversus unter einem nicht unerheblichen positiven Druck steht.

Ich hatte zu Anfang dieses Abschnittes gesagt, dass man in frischen acuten und unter Umständen auch chronischen Fällen den Effect der Freilegung des Sinus abwarten kann, weil erstens möglicher Weise in selteneren Fällen hohes Fieber mehrere Tage lang durch perisinuöse Eiteransammlung mit Erkrankung der Sinuswand bedingt sein [1]), zweitens ein frischer Thrombus, auf diese Weise isoliert, ausheilen kann. In den wenigsten Fällen kommen jedoch die Patienten so zeitig zu uns, dass wir mit dieser conservativen Behandlung Erfolg haben werden. Besteht hohes Fieber mit oder ohne Schüttelfröste, oder tritt im Verlauf einer chronischen Eiterung, auch wenn die Erkrankung des Warzenfortsatzes nicht auffällig ist, ohne andere erkennbare Ursachen über mehrere Tage dauerndes hohes Fieber oder gar Schüttelfrost auf, so muss sich die Operation schon beim ersten Eingriffe auf die breite Eröffnung des Sinus erstrecken. Denn nicht nur, dass in solchen Fällen jeder Tag Verzögerung die Chancen der Heilung verringert, in einer ganzen Reihe von Fällen, besonders chronischen, haben wir damit zu rechnen, dass wir später noch ein oder mehrere Hirnabscesse, resp. Erweichungsherde eröffnen müssen. Dieselben entziehen sich aber unserer Diagnose ganz, solange die Erscheinungen der Pyämie im Vordergrunde stehen. Dass man bei kleinen Kindern kein solches Gewicht auf hohes Fieber legen soll, habe ich bereits betont. Man soll also hier conservativer verfahren. Immerhin wird man sich aber auch hier hüten müssen, den Zeitpunkt der Eröffnung des Sinus zu lange hinaus zu schieben. Als selbstverständlich ist zu betrachten, dass durch eine genaue Untersuchung des Körpers jede andere Erkrankung, welche das Fieber bedingen könnte, ausgeschlossen wird, wobei man sich aber in zweifelhaften Fällen eher für Sinusthrombose, als für eine derjenigen Erkrankungen entscheiden wird, welche leicht mit ihr verwechselt werden. Zur Differentialdiagnose zwischen Pyämie und Meningitis besitzen wir in der Lumbalpunction ein ausgezeichnetes Mittel, dessen

1) Siehe Nachtrag.

Digitized by Google

Anwendung in einigermaassen zweifelhaften Fällen nicht mehr unterlassen werden darf.

Es erübrigt noch kurz auf die Frage: Jugularisunterbindung oder nicht, einzugehen. Ich glaube, dass auch hier eine getrennte Betrachtung der wandständigen und obturirenden Thrombose nöthig ist, und dass man für beide Arten gleich gültige Vorschriften nicht geben kann.

Die wandständige Thrombose wird ebenso, wie die isolirte des Bulbus und wie die Vereiterung eines Thrombus in der Vena jugularis, zumeist die Unterbindung rathsam erscheinen lassen; nur in ganz frischen Fällen, in denen anzunehmen ist, dass der Körper mit den vom Thrombus ausgehenden Infectionen bald fertig wird, mag man die Unterbindung bei kräftigen Individuen unterlassen. Haben wir aber den Sinus transversus ausgiebig gespalten, so kann die Jugularisunterbindung in Fällen wandständiger Thrombose keine grossen Nachtheile mit sich bringen, es bildet sich, wenn überhaupt, zunächst ein nur wenig inficirter Thrombus, denn das mit Toxinen überladene Blut gerinnt leichter, als das normale. Dieser verschliesst besonders die Einmündungsstelle des gefürchteten Sinus petros. inferior, und da der vom wandständigen Thrombus gebildete Eiter Abfluss hat, so ist ein Uebergreifen der septischen Thrombose auf diesen Sinus hier lange nicht in dem Maasse zu fürchten, wie nach Unterbindung einer obturirenden Thrombose. Anders liegt natürlich die Sache bei der letzteren, wenn der Thrombus im Bulbus im Zerfall begriffen, aber am Abfluss nach oben und aussen durch die Incisionsöffnung hindurch, infolge zwischengelagerter fester Thrombenmassen verhindert ist. Alsdann kann der Eiter leicht seinen Weg nach dem Sin. petros. infer. nehmen, wenn ihm auch der Abfluss nach unten verschlossen wird. Immerhin muss aber unter Umständen in Rechnung gezogen werden, ob der Patient durch reichliche Eiteraufnahme durch die Jugularis nicht stärker gefährdet ist, als durch die Unterbindung, welche ja nicht nothwendiger Weise zum Uebergreifen der Thrombose auf den Sinus cavernosus etc. führen muss. Uebrigens wäre zu überlegen, ob man die Gefahren der Jugularisunterbindung nicht durch Eröffnen des Bulbus nach Entfernung des betreffenden knöchernen Paukenhöhlenabschnittes vermindern könnte. Vielleicht gelingt es auch in Zukunft noch, eine isolirte Bulbusthrombose von dieser Seite her anzugreifen.

Unter allen Umständen aber wird man den oberen Abschnitt der Jugularis, wenn einmal unterbunden ist, und er der Circulation

Digitized by Google

nicht mehr dient, wie das Jansen hervorhebt, so weit als möglich nach oben spalten; geht dieses wegen zu erwartender starker Blutung nicht, so muss die Eröffnung dieses Venenabschnittes nachgeholt werden, sobald die geringsten Anzeigen vorhanden sind, dass sich Eiter in ihm befindet.

Ich meine also, bei wandständiger Thrombose werden wir unterbinden, sobald eine schwere, schon längere Zeit bestehende Pyämie vorliegt. Wie ist die erstere aber zu diagnosticiren? Dieses wird allerdings bei der Operation selten direct möglich sein. Man darf aber das Vorhandensein eines wandständigen Thrombus annehmen, wenn die Sinuswand verfärbt oder gar erweicht ist, und bei der Incision flüssiges Blut auch von unten hervorstürzt. Es könnte sich dann nur noch um eine nicht obturirende Thrombose tiefer gelegener Theile handeln, bei denen die Unterbindung ebenfalls angezeigt erscheint. In allen Fällen obturirender Thrombose ist die Unterbindung der Jugularis nur dann geboten, wenn entweder letztere selbst betheiligt ist, oder angenommen werden muss, dass vom Thrombus aus derartige Eitermengen, resp. Thrombusmassen durch die Jugularis in den Kreislauf gelangen, dass dadurch der Patient unmittelbar gefährdet erscheint.

Selbstverständlich ist überhaupt, dass die Unterbindung erst dann ausgeführt wird, wenn man sich von der Nothwendigkeit überzeugt hat. Also meistens erst nach der Operation am Sinus.

Betreffs der Stelle der Unterbindung wurde bisher empfohlen, so tief wie möglich zu unterbinden, wohl mit Rücksicht darauf, dass der Thrombus weit nach unten reichen kann. Auch hier hätte die Berücksichtigung der wandständigen Thrombose dazu führen müssen, die bisherigen Anschauungen zu modificiren. Denn wenn, wie es bei dieser Art der Thrombose fast stets der Fall ist, der Thrombus nicht bis in die Jugularis hinabreicht, so wird man doch selbstverständlich so hoch wie möglich oben unterbinden, damit der eventuell vom Bulbus her nach Eröffnung des oberen Venenabschnittes abfliessende Eiter einen möglichst kurzen Weg nach aussen hat. Wenn man ferner die Jugularis unterbindet, um die Aufnahme von Thrombentheilchen etc. in den Kreislauf zu verhindern, so wird man ebenfalls so hoch als möglich unterbinden, jedenfalls oberhalb der Vena faciei communis, welche fast constant breit mit der Jugularis externa communicirt. Würde man unterhalb der Einmündungsstelle unterbinden, so würde der Strom von der Jugularis interna durch die Vena faciei nach der Jugularis externa gehen, und es wäre mit der Unter-

Digitized by Google

bindung wenig oder nichts erreicht. Schliesslich kann es passiren, dass auch die Vena faciei, sowie die Temporalvene oder gar die Jugularis externa thrombosirt, und Abscesse im Verlaufe dieser Gefässe entstehen. Dies geschieht besonders nach Durchspülungen, die wir infolgedessen auch nicht mehr anwenden. In einem Falle (VI) mussten wir nach und nach circa acht meist grössere Abscesse im Verlauf der Facialis communis und der Temporalis spalten. Schliesslich kam es auch noch zur Abscessbildung in der Orbita, Chemosis etc., und wir waren nicht in der Lage, zu entscheiden, ob die Orbitalabscesse vom Sinus cavernosus oder von der Gesichtsvene aus inducirt waren, konnten also auch unsere Maassnahmen nicht danach einrichten. Seit dieser Zeit wird in Halle, wenn überhaupt, die Jugularisunterbindung stets oberhalb der Einmündungsstelle der Vena faciei communis vorgenommen oder, wenn dieses nicht möglich ist, die Gesichtsvene mit unterbunden, was bereits Jansen empfiehlt.

Ich resumire nunmehr dahin:

1. Eine otogene Pyämie ohne Sinusthrombose ist bis jetzt noch nicht erwiesen.

2. Ich halte das Vorkommen derselben für sehr unwahrscheinlich, sicher aber für so selten, dass sie diagnostisch nicht in Betracht kommt.

3. Die Verschiedenartigkeit der Metastasen bei nach acuten und chronischen Ohreiterungen auftretenden Sinusthrombosen findet in der verschiedenen Beschaffenheit der Thromben, besonders ob wandständig oder obturirend, ihre Erklärung.

4. Infolgedessen rathe ich, jeden Fall von Empyem des Warzenfortsatzes, welcher nach acuter Ohreiterung auftritt, sofort mit Freilegung des Sinus zu operiren, sobald nach dem acuten Stadium trotz genügenden Eiterabflusses aus der Pauke Fieber von 39° und darüber eintritt.

5. In frischen Fällen ist der Erfolg abzuwarten. Fällt das Fieber nicht am 3. Tage ab, oder treten nach einer fieberfreien Zeit von Neuem hohe Temperaturen mit oder ohne Schüttelfrost auf, so ist der Sinus sofort zu eröffnen.

6. Ist der Fall acut, aber nicht mehr ganz frisch, besteht also hohes Fieber schon einige Zeit, insbesondere jedoch, wenn zu einer chronischen Eiterung, auch ohne dass die Warzenfortsatzerkrankung auffällig ist, mehrere Tage anhaltendes hohes Fieber tritt, und durch die Lumbalpunction diffuse Meningitis ausgeschlossen werden kann, so ist bereits bei der ersten Operation der Sinus zu eröffnen. (Ausnahme: unter hohem Druck stehende, perisinuöse

Digitized by Google

Eiterung, welche zuweilen, wenn auch nicht so hohes Fieber wie die Thrombose verursachen kann.)

7. Bei kleinen Kindern darf man den diagnostischen Werth hohen Fiebers nicht so hoch anschlagen, muss jedoch stets die Diagnose Sinusthrombose im Auge behalten.

8. Die isolirte Thrombose des Bulbus venae jugularis entsteht zumeist indirect durch Mikroorganismen, welche die erkrankte Sinuswand passirt haben und im Bulbus günstige Bedingungen zur Thrombenbildung überhaupt, sowie zum Festhaften an der Intima finden.

9. Auf das Resultat der Probepunction des Sinus ist nur dann etwas zu geben, wenn dasselbe positiv ausfällt.

Theil II.

Ich hatte ursprünglich, beabsichtigt den Inhalt meines Frankfurter Vortrages ohne das meinen Ausführungen zu Grunde liegende Material zu veröffentlichen, da die einzelnen Fälle ja noch eine ausführliche Bearbeitung in den betreffenden Jahresberichten erfahren werden; doch ergab sich bereits bei der Discussion in Frankfurt, dass meine Arbeit dadurch unvollkommen erscheinen muss. Ich füge daher die in unserer Klinik beobachteten 11 Fälle so kurz wie möglich hier an.

Fall I. Frau R., 21 J. alt, aufgenommen am 8. September 1895, mit starken Schmerzen der rechten Kopfhälfte, Schwellung und Röthung des rechten Proc. mastoid. Die Anamnese ergiebt chron. Eiterung rechts seit wenigstens 6 Jahren. Sistirung der Eiterung vor 14 Tagen, zugleich Auftreten der Schmerzen, objectiver Schwindel beim Bücken. Temperatur bei der Aufnahme Mittags 37,9°, Abends Schüttelfrost, danach 39,2°. Am 9. September früh rudimendärer Schüttelfrost, danach Temperatur 41,0°, Kopfschmerzen stärker geworden, sonst keine meningitischen Symptome. Augenhintergrund normal.

Die Diagnose wird auf Sinusthrombose gestellt. Radicaloperation mit Eröffnung des Sinus lateralis und Unterbindung der Vena jugular.

Operationsbefund: In den Weichtheilen einige geschwollene Lymphdrüsen; Corticalis mit abnorm vielen Blutpunkten ohne Durchbruch. Nach wenig Meisselschlägen quillt Jauche hervor, welche unter sehr hohem Druck steht. Die vollkommene Eröffnung der Mittelohrräume legt ein jauchig zerfallenes Cholesteatom frei, welches indess nirgends die Schädelhöhle eröffnet hatte. Sinus umspült von pulsirender Jauche, mit gangränösen Wandungen, vollkommen thrombosirt, füllt das Lumen des Sulcus nur zur Hälfte aus. Nach Unterbindung der Jugularis wird der Sinus fast bis zum Bulbus der Vene freigelegt, in derselben Länge gespalten und der missfarbene Thrombus aus dem freigelegten Stück entfernt. Jodoformgaze-Tamponade des Sinus.

Nach der Operation schwanden die Kopfschmerzen sofort. Die Temperatur blieb dauernd normal. Entlassen am 26. October 1895 in Privatpflege zur Entbindung. Nach weiterer fünfwöchentlicher Behandlung geheilt entlassen (auch von der Ohreiterung). Seitdem mehrfach controlirt, geheilt geblieben.

Hervorzuheben ist in diesem Falle, dass der thrombosirte Sinus das Lumen des Sulcus nicht ausfüllte, eine Thatsache,

Digitized by Google

welche für die Diagnose: obturirende Thrombose, von besonderer Wichtigkeit ist.

Fall II. Minna Fleischer, Arbeiterstochter, 9 Jahre alt, kommt am 26. September 1895 mit Scarlatina im Abschuppungsstadium, hochgradiger Angina und Drüsenschwellung am Halse. Früher nie ohrenkrank gewesen. Vor 14 Tagen an Scharlach, vor 8 Tagen an rechtsseitiger Ohreiterung erkrankt. Geringe Schwellung und Röthung hinter dem rechten Ohr. Starke Schmerzen in dem Ohr und hinter demselben. Starke Druckempfindlichkeit am Warzenfortsatz, Schwindel. Temperatur 39,9°. Urin eiweissfrei. Nach Aufnahme des Befundes wurde das Kind in die medicinische Klinik gelegt, da es uns leider an genügenden Isolirräumen fehlt. Daselbst am ersten Tag rudimendärer Schüttelfrost. Am 27. September Temperatur Abends 37,5°. Am 29. früh Schüttelfrost, Temperatur 40,1°. Operation (Radicaloperation mit Freilegung des Sinus): Knochenoberfläche grünlich verfärbt; die Zellen des Warzenfortsatzes erfüllt von dünner, stinkender, bräunlicher Jauche; die Zellauskleidung wenig geschwellt, nicht hyperämisch. Vielfach schwarzbraune Blutcoagula in den Zellen. Der gleiche Befund in der Spitze des Warzenfortsatzes, welche weggenommen wird; in einzelnen nach dem Sinus zu gelegenen Zellen dünnflüssige, wasserhelle Jauche. Der Sinus wird in einer Länge von 3½ Cm. und einer Breite von 1 Cm. fast bis zum Bulbus venae jugularis freigelegt. Die Wand des Sinus von rothgelber Farbe mit einzelnen Sugillationen. Keine Pulsation des Sinus. Bei Compression der Vena jugularis wird der Sinus convexer. Die Probepunction ergiebt reines Blut. Freilegung sämmtlicher Mittelohrräume.

Temperatur Abends 37,3°, am anderen Morgen 40,2°. Von da an bis zum Exitus pyämische Temperaturen mit einigen Schüttelfrösten. Am 3. October Oedem der rechten Wange, welches sich bis zum 6. October über das ganze Gesicht ausgebreitet hat. Exitus am 7. October.

Auszug aus dem Sectionsprotokoll: Im Sinus longit. flüssiges Blut und Speckhautgerinnsel. In der Pia des rechten Kleinhirnes, etwa in der Mitte von dessen Unterfläche eine linsengrosse, blutige Suffusion. In den Sinus der Basis Speckhautgerinnsel. Das rechte Felsenbein ist im Verlauf des rechten Sinus transversus und an circumscripter Stelle am Tegmen antri durchbrochen. Der Knochen an dieser Stelle leicht verfärbt. Der äussere Theil der Dura ist entsprechend dem Verlauf der Operationswunde mit missfarbenen, etwas eitrig zerfallenen Massen belegt. Pia überall zart, intact. In der rechten Vena jugularis interna flüssiges Blut. Die Innenwand der Vene am Kieferwinkel glänzend, blass; im Verlauf der Operationswunde und namentlich in dem am Foramen jugulare gelegenen Theile etwas blutig suffundirt. An circumscripter Stelle in rundlicher Form fehlt die Intima. Als Inhalt findet sich in den dem Bulbus zunächst gelegenen Theilen ein etwa erbsengrosses, weiches, gelbgraues Gerinnsel. (Dasselbe war zuvor beim Sondiren von der Stelle, an welcher die Intima fehlte, abgestossen worden.) Die in die Vena jugularis einmündenden, aus dem Gesicht kommenden Venen zeigen dieselben Veränderungen der Intima, wie die kopfwärts gelegenen Theile der Jugularis; an einzelnen Stellen führen sie zerfallene Partien. Endocarditis verrucosa recens valvulae mitralis. Zwischen beiden Pleurablättern links an der Grenze zwischen Ober- und Unterlappen leichte Verklebung. Pleura auch ausserhalb der Verklebungen getrübt. Es finden sich kleine circumscripte, luftarme und luftleere Herde mit scharfer Umgrenzung und graurothem Parenchym, aus denen sich auf Druck trüber Inhalt entleert. Die Herde entsprechen meist den Trübungen der Pleura. Auch auf der rechten Seite der gleiche Befund, jedoch weniger ausgesprochen. Unter der Pleura dieser Seite eine grosse Zahl kleinster circumscripter, hellrother Herde, von denen einige über die Pleura promeniren. Einer dieser Herde setzt sich ein Stück in das Lungenparenchym fort und enthält etwas erweichte eitrige Masse. Ein grösserer graugefärbter central erweichter Herd sitzt in der Nähe des freien Randes dicht an der unteren Kante des Oberlappens, Auf dem Durchschnitt ist die Lunge marmorirt und enthält in dem sonst geblähten blassen Parenchym luftleere graurothe, hepatisirte kleinste Partien. Schleimhaut des Zungengrundes und weichen Gaumens

Digitized by Google

derb infiltrirt, Tonsillen stark vergrössert, schiefrig gefärbt, auf dem Durchschnitt theils blass, theils, und dieses namentlich an der rechten Tonsille, geröthet. In der rechten Tonsille ein scharf abgesetzter, intensiv gerötheter, missfarbener Herd. Epiglottis und Kehlkopfeingang rechts stärker als links geschwollen und geröthet. Schleimhaut der Plica glosso-epiglottica ist unterminirt und enthält ausser fetzigen Massen gelbgrünlichen Eiter. Die Innenfläche des Kehlhopfes mit fetzigen Massen belegt, namentlich um die Stimmbänder herum als membranöse, festhaftende Gebilde auftretend; unter ihnen die Schleimhaut geröthet. Die Röthung und Schwellung setzt sich in die Trachea hinein fest. Lymphdrüsen des Halses beiderseits stark geschwollen, vielfach auch geröthet; ebenso auch die Glandula sublingualis und submaxillaris der rechten Seite. Milz stark vergrössert. Leber auffallend gross. Zeichnung deutlich. Abscesse in den Nieren.

Die nach Herausnahme des Felsenbeines erfolgte Eröffnung des Bulbus venae jugularis ergab einen an der medialen Fläche sitzenden, festanhaftenden, wandständigen, gelblich-röthlichen Thrombus, welcher mit dem im Sectionsprotokoll beschriebenen der Vena jugularis nicht im Zusammenhang stand und genügenden Raum für den Durchfluss des Blutes gestattete. Die dem Boden der Paukenhöhle entsprechende Intima des Bulbus glatt und glänzend, eine daselbst einmündende kleine Vene, soweit sichtbar, nicht thrombosirt. Der Knochen daselbst makroskopisch intact.

Mikroskopische Untersuchung. Es wurde, wie auch im folgenden Falle, die Wandung des Sinus sigmoideus, nachdem letzterer bei der Section von innen eröffnet war, herausgeschnitten, in Alkohol gehärtet und in Celloidin eingebettet. Die Schnitte wurden theils mit Haemalaun, theils mit Alaun Carmin und Weigert'scher Flüssigkeit, theils mit Methylenblau gefärbt.

Der dem Knochen anliegende Theil der Sinuswandung war fast in der ganzen Länge des Sinus zu circa einem Dritttheil seiner Dicke, stellenweise aber im grössten Theile seines Dickendurchmessers nekrotisch; der dem Lumen zugekehrte Theil der äusseren Sinuswand wies hochgradige reactive Entzündung auf. In den nekrotischen Partien waren zumeist die Fasern der Dura noch deutlich sichtbar, doch fehlte jede Kernfärbung. An anderen jedoch wenigen Stellen hatte der nekrotische Theil der Dura ein mehr gleichmässiges Aussehen, auch hier war absolut keine Kernfärbung mehr zu erzielen. Dieser nekrotischen Schicht folgte nach dem Lumen zu eine hochgradig kleinzellig infiltrirte, deren Grundsubstanz zwar weniger aufgelockert war, jedoch zumeist ebenfalls keine Bindegewebskernfärbung zeigte. Hierauf folgte als Begrenzungsschicht des Lumens eine schmale Zone geringerer kleinzelliger Infiltration; zwischen den Leukocyten, welche vielfach im Zerfall begriffen waren, traten noch wohlerhaltene spindelförmige Kerne hervor. In der Nähe der hinteren Umbiegungs-

Digitized by Google

stelle fand sich ein Herd reichlicher zerfallender Leukocyten mit nekrotischen Massen, welcher vom Lumen des Sinus nur durch einen ziemlich schmalen Streifen von Durasubstanz, der jedoch keine Kernfärbung mehr gab, getrennt war. Sonst waren nur minimale Mengen eitriger Massen der dem Sulcus zugewandten Fläche des Sinus anhaftend zu sehen. Ziemlich dicht neben dem oben beschriebenen Eiterherde lag eine Verkalkung, eine kleinere dicht über der Umbiegungsstelle am inneren Blatt der Dura. Die Nekrose reicht nur bis zu den Umbiegungsstellen der Sinuswand, die kleinzellige Infiltration geht jedoch an beiden Seiten eine kurze Strecke auf das innere Blatt der Dura über. Stellenweise fehlt die nekrotische Partie der Dura ganz, und dieselbe ist dann ziemlich gleichmässig stark kleinzellig infiltrirt. Auch diesen Partien haften nach aussen minimale Mengen eitriger Massen an; an der Innenfläche der Sinuswand sind nirgends thrombotische Auflagerungen sichtbar. Mikroorganismen, deren einzelne Formen schwer zu erkennen sind, finden sich in Haufen an der dem Knochen zugewandten nekrotischen Fläche, alsdann in den eitrig zerfallenen Partien der Dura. In den sonstigen Theilen der Sinuswand, besonders nach dem Lumen zu, bemerkt man nur in ihren Formen nicht mehr gut erhaltene, vereinzelte Stäbchen und kurze Ketten von Streptokokken. Der Thrombus besteht theils aus nekrotischen Massen mit vereinzelten Leukocyten, die jedoch zuweilen auch in grösserer Menge dicht an einanderliegend vorhanden sind, mit sehr spärlichem Fibrin, theils aus dichten Fibrinfäden mit reichlich dazwischen liegenden Leukocyten. An einer Seite des Thrombus und stellenweise zwischen den beschriebenen Thrombusmassen finden sich grössere Anhäufungen rother Blutkörperchen, zwischen denen spärlich feine Fibrinfäden verlaufen. Die verhältnissmässig wenigen Mikroorganismen sind von derselben Beschaffenheit wie diejenigen der Sinuswand.

Bacteriologische Untersuchung: In dem mit der Pravaz'schen Spritze dem Sinus entnommenen Blute fand sich ein Diplococcus, welcher als Theil einer Streptokokkenkette angesprochen wurde. Von der dem Warzenfortsatz entnommenen jauchigen Flüssigkeit wurde eine Oese voll in Gelatine übertragen und von dieser zwei Verdünnungen in Agar angelegt. Auf der Gelatineplatte wuchs reichlich Staphylococcus pyogenes aureus und eine dem Staphylococcus ähnliche, jedoch hellere Colonie, welche langsamer wuchs und Gelatine langsamer ver-

Digitized by Google

flüssigte als der Staphylococcus. Diese Colonien bestanden aus schlanken Stäbchen etwas dicker als Tuberkelbacillen. Auf den Agarplatten wuchsen besonders Streptokokken-Colonien, viel weniger Staphylokokken. Ein Kaninchen, welches mit einer Streptokokken-Bouillon-Reincultur geimpft wurde, reagirte darauf 2 Tage lang mit mässigem Fieber.

Epikrise: Die Diagnose der Sinusthrombose wurde in diesem Falle sehr erschwert durch das gleichzeitige Bestehen hochgradiger entzündlicher Processe im Rachen etc., auf welche wenigstens Anfangs das Fieber bezogen werden konnte. Dazu kam der negative Ausfall der Probepunction, so dass wir uns veranlasst sahen, die Eröffnung des Sinus zu unterlassen. Dieser Fall gehört zu denen, welche uns von der Werthlosigkeit der Probepunction überzeugten. Ob der Fall durch Eröffnung des Sinus gerettet worden wäre, erscheint nach dem Sectionsprotokoll sehr zweifelhaft. Jedenfalls hätte in diesem Falle die Jugularis unterbunden werden müssen, und eventuell in einer späteren Sitzung die Vena faciei communis, in welcher sich bei der Section ebenfalls Thromben fanden. Dass diese secundär von den höher gelegenen Thromben in der Jugularis und dem Bulbus entstanden sind, dafür spricht das verhältnissmässig späte Auftreten des Gesichtsödems (am 8. Tage nach der Aufnahme), dessen Anfang wohl conform mit der Thrombenbildung in der Vena faciei communis verlief.

Fall III. Luise Neubert, Malerskind, 10 Jahre alt, Halle a. S. Aufgenommen am 24. October 1895 Abends gegen 8 Uhr, gestorben am 27. October 1895. Seit circa einem Jahr zeitweilige Behandlung in der Poliklinik der Königlichen Ohrenklinik. Vor 6 Tagen heftige Schmerzen im rechten Ohr; 2 Tage darauf Kopfschmerzen; Tags zuvor hohes Fieber (39,5°), dass auf eine gleichzeitig bestehende hochgradige Angina zurückgeführt wurde. Da das Fieber hoch blieb, die Patientin aber sehr unruhig wurde und fortwährend wimmerte, wurde sie aufgenommen.

Status bei der Aufnahme: Die Umgebung des rechten Ohres normal; leichte Vorwölbung der hinteren Gehörgangswand. Trommelfell daher nicht ganz zu übersehen. Vom Trommelfell steht nur ein Saum oben, in welchem sich der Hammergriff befindet. Krater hinten oben. Linkes Ohr normal. Temperatur am Abend der Aufnahme 39,7°—39,5°. Am nächsten Tage wird die Patientin sehr unruhig, will fortwährend aus dem Bett steigen. Temperatur 39,5°—38,5°. Die Diagnose wird auf Meningitis gestellt. Therapie: Morphiuminjectionen.

Am Morgen des 26. October Temperatur 40,2°. Dieselbe geht nicht mehr unter 39° zurück bis zu dem am 27. Abends erfolgten Tode, vor dessen Eintritt 38,5° gemessen wurde.

Auszug aus dem Sectionsprotokoll: Cholesteatom des rechten Schläfenbeines. Arachnoidea zart; kein Hydrops meningeus. Subarachnoidealräume der Basis leer. Lose aufliegendes Gerinnsel im Sinus transversus descend. rechts. Beim Ablösen der Dura stösst man an der Umbiegungstelle des Sinus transversus in den descendens auf eingedickten Eiter. Die äussere Wand erscheint missfarben und eitrig infiltrirt. Im unteren Theile des Sinus sig-

Digitized by Google

moideus haftet das Cruorgerinnsel etwas fester an der veränderten Sinuswand. Im Bulbus venae jugularis ein missfarbener Thrombus. In der Vena jugularis am Halse flüssiges Blut. Rechte Lunge verklebt. Im rechten Pleurasack über 50 Ccm. schmutzig-eitrige Flüssigkeit; im linken Pleurasack dünnes eitriges Exsudat. Basis des unteren Lappens der linken Lunge mit eitrig fibrinösem Belag bedeckt. An der Spitze des Unterlappens oberflächlicher bereits perforirter, über erbsengrosser circumscripter Abscess. Oberlappen lufthaltig, leicht ödematös. In der rechten Lunge zwei über fünfpfennigstückgrosse, pleurale Abscesse. Fast die Hälfte des rechten Unterlappens ist in eine schmutzig graugrüne Masse verwandelt. Milz vergrössert. Nirgends sonst Abscesse.

Das herausgenommene Felsenbein wurde zur mikroskopischen Untersuchung conservirt, nachdem die Bogengänge und das Tegmen antri eröffnet waren. Das Antrum war prall mit missfarbenen Cholesteatommassen angefüllt. Der Sinus sigmoideus trat so weit hervor, dass der Sulcus am Eingange des knöchernen Meatus externus zugleich die knöcherne hintere Gehörgangswand bildete. Warzenfortsatzzellen waren demnach nach aussen vom Antrum nur wenige vorhanden.

Mikroskopische Untersuchung der Sinuswand: Im obersten Theil des Sinus sigmodeus ist die Dura bis auf stellenweise geringe kleinzellige Infiltrationen um die Gefässe herum normal. Erst in den mittleren Partien wird die Infiltration stärker und betrifft besonders die mittleren und die nach dem Lumen zu gelegenen Theile der Sinuswand. In den mittleren Abschnitten ist eine kurze Strecke weit der das Lumen begrenzende Rand der Sinuswand leicht ausgebuchtet. Diese seichte Ausbuchtung wird von einem schmalen Saume thrombotischer Auflagerungen (zerfallene Leukocyten und homogene Massen) ausgefüllt. Die kleinzellige Infiltration ist hier in den äusseren Duraschichten stärker und reicht zuweilen bis in die äusserste Schicht hinein. Stellenweise findet sich dazwischen der innere Rand der Sinuswand in ein bereits älteres Granulationsgewebe umgewandelt. Solches findet sich auch, und zwar zum Theil ohne kleinzellige Infiltration in den mittleren Partien der Sinuswand. Der unterste Theil der letzteren ist in ganzer Dicke von kleinzelliger Infiltration durchsetzt; besonders in der Nähe des Bulbus. Hier finden sich in den inneren Partien der äusseren Sinuswand ziemlich reichliche, neugebildete Gefässe und älteres Granulationsgewebe. Letzteres geht dann allmählich in die der Sinuswand anhaftenden Reste eines kleinen schmalen, nur mikroskopisch erkennbaren Thrombus über, welcher in den der Sinuswand anliegenden Partien Hohlräume in der Form von Gefässen aufweist, an deren Wandungen stellenweise Endothelien sichtbar sind.

Digitized by Google

Die am weitesten in das Lumen hineinragenden geringen Thrombuspartien sind stark von zerfallenden Leukocyten durchsetzt, sie enthalten noch spärliche Mengen von Fibrin, sind also frischeren Datums. Mikroorganismen (Diplokokken und Stäbchen) waren nur in den zuletzt geschilderten Theilen des Thrombus nachzuweisen und in den zuvor geschilderten schmalen thrombotischen Auflagerungen in der Mitte des Sinus.

Der ziemlich grosse Thrombus besteht aus abwechselnden Schichten eng aneinander gelagerter rother Blutkörperchen, zwischen denen sich herdweise Leukocyten befinden, sowie nekrotischen Massen, welche von vereinzelten, in Zerfall begriffenen Leukocyten und spärlichen Mikroorganismen der genannten Arten durchsetzt sind. Zwischendurch finden sich reichlich Partien mit starkem Leukocyten- und spärlichem Fibringehalt. An einer Stelle, welche wohl der Bulbuswand angehaftet haben wird, ist beginnende Organisation erkennbar.

Epikrise. In diesem Falle wurde die Diagnose durch eine gleichzeitig bestehende, hochgradige Angina in der ersten Zeit, in welcher die Kranke poliklinisch besucht wurde, zumal deutliche Krankheitssymptome von Seiten des Ohres selbst nicht vorhanden waren, unmöglich gemacht. Erst als die acuten Erscheinungen im Rachen zurückgingen, das Krankheitsbild jedoch trotzdem schwerer wurde, musste an eine intracranielle Complication gedacht werden. Die klinischen Symptome (heftige Kopfschmerzen, hochgradige Unruhe, Wimmern, fast continuirlich hohes Fieber ohne grössere Remissionen) wiesen jedoch auf Meningitis hin. Dazu kam, dass der Warzenfortsatz infolge der starken Vorlagerung des Sinus äusserlich intact erschien, auch eine Senkung der oberen Gehörgangswand fehlte. Die Lumbalpunction wurde nicht angewandt.

Der von mir skizzirte, zum Theil organisirte kleinste Thrombus im unteren Theil des Sinus sigmoideus entspricht augenscheinlich der Stelle, an welcher das Cruorgerinnsel etwas fester anhaftete. Letzteres verdeckte diesen älteren grösstentheils organisirten Thrombus und wurde bei der Section entfernt. Nach seiner Beschaffenheit und den Veränderungen in der Sinuswand ist er zu alt, als dass er die directe Ursache der schweren Pyämie gewesen sein könnte; die Symptome, die dieser Thrombus früher gemacht hat, sind wahrscheinlich, auf eine andere Erkrankung bezogen worden; wohl aber wird er, nachdem er im Anschluss an die Angina von Neuem mit virulenten Infectionserregern inficirt worden war, den

Digitized by Google

Hauptthrombus im Bulbus inducirt haben. Er stand mit dem frischen Thrombus im Bulbus nicht im Zusammenhange und hat demnach für die Pyämie keine andere Bedeutung als eine entzündlich veränderte und für Mikroorganismen durchlässig gewordene Sinuswand, so dass ich mich für berechtigt halte, diesen Fall zu den isolirten Bulbusthrombosen zu rechnen. Dass die oberen Partien der Sinuswand fast ganz intact waren, erklärt sich daraus, dass der Sulcus weit nach vorn lag, so dass sein oberer Theil nicht von Zellen des Warzenfortsatzes begrenzt wurde. Näheres wird die noch ausstehende mikroskopische Untersuchung des Felsenbeines ergeben.

Fall IV. Otto Stollberg, 15. Jahre alt, Schlosserlehrling aus Oberwiederstedt, aufgenommen den 31. October 1895 noch in ambulatorischer Behandlung. Im 12. Lebensjahre begann das linke Ohr nach voraufgegangener Erkrankung an Masern zu eitern; ohne bekannte Ursache begann auch das rechte Ohr im April 1895 zu eitern und eitert seitdem ununterbrochen. Schwindel ist nie vorhanden gewesen.

Status bei der Aufnahme: Ausfluss beiderseits gering, dünnflüssig. Umgebung beider Ohren normal ohne Druckempfindlichkeit. Linkes Trommelfell erhalten, Fistel über dem Processus brevis, aus welcher sich Eiter entleert. Rechts verdeckt ein von oben herabhängender Polyp den grössten Theil des Trommelfelles, so dass nur der untere Theil sichtbar ist. Beide Trommelfelle blass. Fis_4 links normal, C_1 in mittlerem Grade herabgesetzt. Rechts wird Fis_4 bei stärkstem Fingerkuppenanschlag gehört, C_1 kaum herabgesetzt, vom Scheitel nicht deutlich lateralisirt. Flüstersprache hört der Patient links handbreit, rechts 2,5 Meter; nach Katheterismus links 25 Cm. rechts 4 Meter. Die Auscultation der Paukenhöhle durch Katheterismus ergiebt links intermittirendes feines Perforationsgeräuch mit zähem Rasseln, rechts feuchtes Blasen. Patient ist fieberfrei.

Am 2. November Hammer-Ambos-Extraction links vom Gehörgange aus.

4. November Verbandwechsel: Keine Hörverbesserung, keine Schmerzen, kein Sausen, allgemeines Wohlbefinden. Extraction des Polypen im rechten Ohre mit der Schlinge.

10. November. In der Nacht vom 9. zum 10. haben sich im rechten Ohr Schmerzen eingestellt. Gehörgang geröthet und etwas geschwollen; kein Fieber. Fistel im oberen Theile des Trommelfelles sichtbar. Priessnitz über dem rechten Ohr.

11. November. Rechter Proc. mastoid. heute druckempfindlich. Gehörgang noch verengt. Abendtemperatur 37,8°. Priessnitz.

12. November. Temperatur 38,7—39,7°. Rechter Warzenfortsatz noch druckempfindlicher, kein Oedem. Eisbeutel. Niemals Kopfschmerzen, Ausfluss steigert sich.

13. November. Seit heute Husten, keine Angina. Über den Lungen ganz vereinzelt kleinblasiges Rasseln. Morgentemperatur 39,2°. Kein Schüttelfrost bisher.

Radicaloperation mit Freilegung des Sinus: Corticalis rosafarben sehr blutreich. Im Antrum gelblich aussehende, wohl eitrig infiltrirte Schleimhaut. Beim Wegnehmen der knöchernen hinteren Gehörgangswand in Keilstücken wird durch einen unteren Meisselschlag plötzlich eine Fistel eröffnet, aus welcher Eiter hervorquillt. In Verfolgung dieser Fistel gelangt man in mit Eiter erfüllte Zellen in der Spitze, welche die freie Eröffnung derselben erfordern. Der freigelegte Sinus zeigt eine gelblich verfärbte, mit eingetrocknetem Eiter bedeckte Wand. Hammer gesund, Amboss cariös. Bei Beendigung der Freilegung der Mittelohrräume wird oben die Dura und im Antrum ein grosser mit eitrig infiltrirter und granulirender Schleimhaut erfüllter Recess freigelegt.

Digitized by Google

Temperatur Abends 39,2°.

14. November. Temperatur 36,9—37,8°.

15. November. Temperatur 36,7—37,9°. Puls an diesen beiden Tagen zwischen 90 und 100.

16. November: 37,4—37,7°.

Vom 17. an bis zum 22. Morgens war die Temperatur normal, Puls jedoch stets um 100 herum.

18. November: Erster Verbandwechsel; Sinus pulsirt, seine Wand ist grauschwarz verfärbt.

22. November. Temperarur 38,8—39,3—39,5—38,8—38,4°. Puls 135; Respiration beschleunigt; kein Eiweiss im Urin; kein Frost; keine Schmerzen, allgemeines Wohlbefinden. Stuhl normal; Lungenbefund normal. Augenhintergrund: rechtseitige Papillitis, die ihrer Beschaffenheit und ihrem Grade nach schon längere Zeit besteht.

23. November: Temperatur 38,8—40,0—39,3—39,0—38,0—38,6°; Puls 120 bis 108—112. Repiration beschleunigt; Schweisse beim Abfall der Temperatur. Beim Verbandwechsel wird die schwarze Verfärbung der Sinuswand nicht mehr sichtbar, da sie von Granulation bedeckt wird.

24. November: Temperatur 38,1—39,1—39,4—39,6—39,3—38,5—38,0°. Puls 108—120.

Operation: Nach doppelter Unterbindung und Durchschneidung der Jugul. interna wird der von Granulationen bedeckte Sinus durch vorsichtiges Sondiren mit einer dicken Silbersonde in der Operationsöffnung aufgesucht; hierbei reisst die Sinuswand plötzlich ein, und das Blut schiesst in dickem Strahl heraus. Mit dem Knopfmesser wird die Sinuswand nach oben und unten von dem Einriss gespalten. Thrombus nicht zu sehen. Jodoformgaze-Tamponade nach unten und oben.

25. November: Temperatur 37,6—37,3° (P. 90—92) — 39,0—39,8—40,0—39,5—38,7—38,3°. Schüttelfrost; des Nachts nochmals rudimentärer Schüttelfrost; Temperatur 40,0° dann Schweiss und Abfall der Temperatur bis 37,6°. Puls 80. Allgemeinbefinden sehr gut, nur beim Schlucken geringe Schmerzen, einmaliges Erbrechen, keine Metastasen nachzuweisen. Kräftige Ernährung.

26. November: Temperatur 38,5—39,4—40,1—39,8—40,2—39,3—40,4°. Puls 109—122; R 30. Nachts 12 Minuten langer Schüttelfrost; Appetit leidlich, viel Durst. Stuhl normal.

27. November: Temperatur 39,3—38,5—38,0—39,0—38,8°. Puls 120 von guter Füllung. Nachmittags 10 Minuten langer, rudimentärer Schüttelfrost. Keine Metastasen bisher nachzuweisen. Patient erzählt viel, ist in sehr lustiger Stimmung.

28. November. Erster Verbandswechsel. Bei dem Versuch, den im oberen Theile des Sinus steckenden Tampon zu lockern, quillt etwas Blut hervor, die Blutung steht jedoch auf Druck. Der untere an seinem unteren Ende eiterdurchtränkte Tampon wird entfernt. Keine Blutung von unten, Eiter in der Tiefe. Temperatur 37,8—38,9° Abends Schmerzen im Nacken, im linken Acromio-Clavicular-gelenk, in der Musculatur des linken Oberschenkels und im linken Knie, in den Augen; Eisbeutel auf die schmerzhaften Stellen; ½ Grm. Chinin.

29. November: Temperatur 37,3—38,2°. Die Schmerzen im Nacken sind geringer; Drehen des Kopfes verursacht noch erhebliche Schmerzen; linke Schulter weniger schmerzhaft bei Bewegung; linker Oberschenkel und linkes Knie frei von Schmerzen.

30. November. Bei dem Versuch, den oberen Tampon im Sinus zu lockern abermals Blutung aus dem Sinus, die jedoch leicht zu stillen ist. Temperaturen von nun an dauernd normal bis auf eine Abendtemperatur von 38,3° am 8. December bei gleichzeitigen Schmerzen in der linken Schulter. Die Nähte werden aus der Halswunde entfernt.

Der Tampon im oberen Theile des Sinus wird allmählich immer mehr herausgezogen und abgeschnitten; der Rest am 11. December ohne Blutung entfernt. Der untere Tampon war bereits beim ersten Verbandwechsel entfernt, eine geringe eitrige Secretion aus dem unteren Theile des Sinus sistirte bald, und wurde derselbe durch Granulationen geschlossen. Die Ueberhäutung

Digitized by Google

der Operationshöhle ging sehr langsam vor sich und machte alsdann an der Labyrinthwand eine längere Pause.

Am 22. April 1896. Operationshöhle bis auf einen kleinen Theil der Labyrinthwand vollkommen überhäutet. Das linke Ohr, welches in der Zwischenzeit wochenlang trocken geblieben war und dann zwischendurch secernirte, eitert heute wieder etwas. Flüstersprache links 4 Meter, rechts 15 Cm. Fis4 beiderseits wie früher, C1 umgekehrt wie früher: links deutlich, rechts nur bei starkem Anschlag.

Epikrise: Den vorliegenden Fall habe ich ausführlicher wiedergegeben, da ich genöthigt bin, die Diagnose Sinusthrombose zu begründen. Die Indication zur Operation gab lediglich das hohe Fieber des Patienten ab, denn ausser einer geringen Druckempfindlichkeit über dem Warzenfortsatz waren weder im Ohr, noch in der Umgebung desselben Veränderungen vorhanden, welche auf ein Empyem des Warzenfortsatzes bezogen werden mussten. Da Schüttelfröste in den Tagen vor der ersten Operation nicht vorhanden waren, so wurde die Diagnose nicht auf Sinusthrombose, sondern auf perisinuösen Abscess gestellt. Bei der Operation fand sich nur eine geringe Menge eingedickten Eiters zwischen Knochen und Sinus, dazu aber eine gelbliche Verfärbung der Sinuswand. Hiernach erschien ein Abwarten um so mehr berechtigt, als mit Wegnahme der mit Eiter erfüllten Zellen, sowie des erkrankten Knochens, die Eiterdepots, von welchen aus die Mikroorganismen ihren Weg durch die erkrankte und durchlässig gewordene Sinuswand in die Blutbahn genommen hatten, beseitigt waren. Ein am Abend der Operation aufgetretener rudimentärer Schüttelfrost dürfte noch auf Rechnung der vor und während der Operation aufgenommenen Mikroorganismen gesetzt werden. Als sich beim ersten Verbandwechsel am vierten Tage die Sinuswand schwärzlich verfärbt zeigte, glaubte man, eine Thrombose an der Innenfläche dieser Partie erwarten zu müssen, und zögerte daher nicht mit der Eröffnung des Sinus, als sich am neunten Tage nach der ersten Operation abermals hohes Fieber zunächst ohne Schüttelfröste einstellte. Ein Ueberwandern infectiösen Materials auf einen Sinus im Verlauf etwa thrombosirter Venen durften wir in diesem Falle wohl ganz besonders ausschliessen, da bei der ersten Operation der Knochen, soweit er als erkrankt erkannt, weggenommen worden war. Trotzdem wurde bei der Spaltung der Sinuswand kein Thrombus bemerkt, und wenn man zunächst vielleicht der Ansicht zuneigte, dass der vermuthete Thrombus wandständig gesessen hätte und bei seiner Durchtrennung mit dem Knopfmesser wegen der starken Blutung nicht habe gesehen werden können, so ergab sich jedoch

Digitized by Google

die Unhaltbarkeit dieser Vermuthung beim ersten Verbandwechsel, wo von einem Thrombus oder von Eiterung im oberen Theile des Sinus sigmoideus nichts zu sehen war. Dagegen bemerkte man Eiter im unteren Abschnitt des Sinus, welcher nur vom Bulbus herstammen konnte, da der Blutleiter sehr weit nach unten eröffnet war. Die Eiterung aus der Tiefe hielt einige Zeit an. Dieser Befund an sich sichert die Diagnose Bulbus-Thrombose, um so mehr, als eine andere Möglichkeit für das Auftreten der Pyämie kaum gegeben ist.

Es könnte nun noch eingewendet werden, dass bei der ersten Operation irgendwo noch ein kranker Knochenherd zurück geblieben sei, und dass von da aus, noch nach der Operation durch Knochenvenen infectiöses Material in den Sinus gelangt ist und die Thrombenbildung veranlasst habe. Diese Erklärung ist jedoch in Anbetracht des Befundes bei der ersten Operation (verfärbte Sinuswand) und in Anbetracht der späteren Gangrän der letzteren sehr gezwungen; es liegt vielmehr bedeutend näher, anzunehmen, dass das erste Fieber der Ausdruck des beginnenden Durchlässigwerdens der Sinuswand und des sich infolge dessen bildenden Thrombus gewesen ist. Dass dieser Thrombus selbst 8 Tage bestehen konnte, ohne sich durch Temperatursteigerungen bemerkbar zu machen, ist doch nicht wunderbar, denn der neugebildete Thrombus wurde zunächst von gutartigen Auflagerungen bedeckt und entfaltete seine Wirksamkeit erst, als er eitrig zerfiel. Jedenfalls ist eine sogenannte Osteophlebitis-Pyämie hier vollständig ausgeschlossen, denn erstens war bei der ersten Operation alles Krankhafte entfernt worden, und zweitens wies die Eiterung aus dem unteren Sinusende bei der Nachbehandlung mit Bestimmtheit auf einen Thrombus im Bulbus hin. Grössere Veränderungen am Boden der Paukenhöhle oder eine Dehiscenz bestanden nicht, so dass demnach für eine Fortpflanzung der Eiterung von dieser auf den Bulbus gar keine Anhaltspunkte gegeben waren. Auch stellte sich im Laufe der Nachbehandlung heraus, dass der Boden der Paukenhöhle alsbald ausheilte.

Der Fall ist nach 3 Richtungen hin interessant. Erstens beweist er die von mir vertretene Anschauung, dass die Thrombose des Bulbus venae jugularis von Mikroorganismen hervorgerufen werden kann, welche oberhalb des Bulbus am Sinus sigmoideus die Sinuswand passiren, ohne dass es an dieser Stelle zur Thrombose kommt, in eclatanter Weise; denn hier war die Sinuswand im höchsten Grade erkrankt (Gangrän), ohne dass

Digitized by Google

sich ein Thrombus an ihrer Innenfläche gebildet hätte. Zweitens illustrirt er die von mir verfochtene Meinung, dass ein perisinuöser Abscess an sich hohes Fieber machen kann, dass es aber alsdann auch bald zur Thrombose eines Blutleiterabschnittes kommen muss. Denn dass die erste Fieberperiode nur durch den perisinuösen Abscess hervorgerufen wurde, beweist die 8 tägige Fieberlosigkeit nach der ersten Operation. Drittens zeigt er, wie schnell die entzündlichen Processe der Dura, nachdem diese einmal für Bacterien durchlässig geworden ist, also von dem Zeitpunkt an, wo diese Processe der Diagnose überhaupt erst zugängig werden, vorwärtsschreiten, denn bereits am siebenten Tage des bestehenden Fiebers wurde die Sinuswand beim ersten Verbandswechsel gangränös gefunden, trotzdem am zweiten Fiebertage die erkrankten Partien in der Umgebung des Sinus entfernt waren.

Es kann daher nicht genug darauf hingewiesen werden, dass die Operation in solchen Fällen so schnell als möglich gemacht werden muss. Der vorliegende Fall darf vielleicht für diejenigen chronischen Fälle, in welchen der Arzt den Beginn des Fiebers beobachten kann, betreffs der Indicationsstellung der vorzunehmenden Eingriffe als Paradigma hingestellt werden. Zum Schluss ist noch daran zu erinnern, dass die Schüttelfröste nach dem ersten Verbandswechsel aufhörten, und die hohen Temperaturen sofort abfielen, was deshalb kein zufälliges Zusammentreffen zu sein scheint, weil später der vom Bulbus aufsteigende Eiter infolge der täglichen Verbandwechsel freieren Abfluss hatte. Allerdings wird hierbei auch der Umstand eine Rolle spielen, dass sich eine fest abschliessende gutartige Thrombose im Bulbus, der Venae jugularis und dem Sinus petrosus inferior erst nach einiger Zeit gebildet hat. Jedenfalls erscheint es rathsamer, nach Eröffnung eines Sinus den ersten Verbandwechsel bereits am zweiten oder dritten Tage vorzunehmen.

Fall V. Marie Heine, 19 Jahre alt, Dienstmädchen aus Halle a. S. wird am 23. October mit erhöhter Temperatur und multipler Gelenkschwellung in die Hallesche Medicinische Klinik aufgenommen. Die Ohren wurden damals nicht untersucht. Diagnose: Gelenkrheumatismus. Ordination: Natrium salicylicum. Am 26. haben die Schmerzen aufgehört. Geringer Kopfschmerz und Ohrensausen wird auf Rechnung der Salicylwirkung geschrieben.

5. November. Patientin steht auf.

6. November. Schmerzen im rechten Ohr; dasselbe soll seit heute Morgen laufen.

Am 7. November wird die Patientin in die hiesige Ohrenpoliklinik gesandt; Diagnose: Acute Eiterung rechts, linkes Ohr normal. Im rechten Trommelfell vorn unten eine Perforation. Ordination: Ausspülungen. Patientin bleibt nach 2 Tagen aus der Behandlung.

Digitized by Google

Am 10. November Abends Temperatur 40,5°. Puls 120, rechtsseitige Kopfschmerzen. (Medic. Klin.)

Vom 12. November an continuirlich pyämisches Fieber.

13. November. Schwellung des rechten Warzenfortsatzes bemerkt.

17. November. 2 mal Erbrechen.

18. November. Kein Erbrechen mehr. Respiration 32; Augenhintergrund normal; Milztumor.

Am Abend dieses Tages werde ich in die Medicinische Klinik gerufen und stelle die Diagnose auf Sinusthrombose. Rechter Warzenfortsatz ödematös geschwollen, stark druckempfindlich. Hinterer unterer Theil der Gehörgangswand geschwollen und geröthet. Trommelfell erst nach reichlichem Ausspülen einigermaassen zu übersehen, blass. Perforation vorn unten, Eiterung mittleren Grades. Beschleunigte Respiration, nirgends Schmerzen oder Schwellungen ausser am Ohr. Innere Organe laut Krankengeschichte der Medicin. Klinik ohne Befund. In der folgenden Nacht liess die Patientin den Stuhl unter sich gehen.

19. November. Verlegung der Patientin nach der Ohrenklinik und sofortige Operation: Im Antrum nur etwas eitrig infiltrirte Schleimhaut gefunden. In der Spitze ein mit Eiter erfüllter und von granulirender Schleimhaut ausgekleideter Hohlraum. Bei der Weiterverfolgung des Eiters wird der Sinus freigelegt. Eiter zwischen Knochen und Sinus. Die Sinuswand gelblich, zottig mit fibrinös-eitrigen Auflagerungen bedeckt. Die Sinuswand wird nach oben und unten so weit freigelegt, als sie sich in der oben beschriebenen Weise verändert findet. Beim Palpiren des Sinus fühlt man deutlich Pulsation und Fluctuation. Die Punction des Sinus mit der Pravaz'schen Spritze ergiebt nur Blut. Die Wand des Blutleiters zeigt sich dabei so erweicht, dass sie einreisst, und das Blut neben der Canüle herausdringt. Nach der Punction stürzt das Blut bis zu circa 10 Cm. Höhe aus zwei Oeffnungen der Sinuswand hervor; der eine Strahl ist fast Federkieldick. Tamponade mit Jodoformgaze. Hintere Gehörgangswand bleibt stehen.

Nach der Operation Temperatur 40,5—39,2—39,0°. Puls 108. Resp. 48. Eiweiss im Urin; Menge vermindert.

20. November. Kein Erbrechen bisher. Urin eiweissfrei. Schwacher Puls. Schweisse. Bewusstsein klar. Temperatur 38,0—39,8—38,5—38,7°.

21. November. Temperatur 35,7°, gleich darauf 35,2—36,1—36,6°. Resp. 50—54—60—Collaps: Cognac, Champagner, Campherinjectionen u. s. w. Nachmittags Exitus.

Auszug aus dem Sectionsprotokoll: Keine Meningitis. Etwas Hydrops meningeus. An der Uebergangsstelle des linken Sinus transversus in den Sinus descendens ein älterer, den Sinus nicht vollkommen ausfüllender, grösstentheils central erweichter Thrombus von gelblicher Farbe und glatter Oberfläche, der sich bis in den Bulbus venae jugularis hinein fortsetzt. Letzterer durchgängig für eine starke Sonde. Thrombus wandständig. Starkes Oedem der Lungen, Hydropericard, pleurale und perihepatitische Verwachsungen. Stauungsnieren. Fettige Degeneration des Herzmuskels, der Leber, der Nieren. Milztumor. Nirgends Metastasen.

Die nachträgliche Untersuchung des Thrombus ergab, dass die bei der Punction bemerkte zweite Oeffnung in der Sinuswand in eine kleine, eitrig eingeschmolzene Partie des Sinus führte; circa 1 Cm. unter diesem Herd findet sich ein durch den gleichen Process entstandenes rundes Loch mit glatten Rändern im Thrombus. Zwischen beiden Herden eine Vertiefung, in welche ein an der gegenüberliegenden cerebralen Wand fest anhaftendes Gerinnsel hineinpasst. Oben reicht der Thrombus eine kurze Strecke in den Sinus petrosus superior hinein. Das Präparat

Digitized by Google

wurde conservirt, um mit dem Felsenbein zusammen mikroskopisch untersucht zu werden.

Bacteriologische Untersuchung: Eine Oese Eiter aus einer dicht am Sinus gelegenen Knochenzelle wird in ein flüssig gemachtes Gelatineröhrchen übertragen und von diesem zwei Verdünnungen in Agar angelegt. Auf sämmtlichen Platten wachsen nur Streptokokken-Colonien auch auf der Gelatine, da die Temperatur im bacteriologischen Zimmer so hoch war, dass sie die Gelatineplatte fast zum Schmelzen gebracht hatte. Die Untersuchung von dem Thrombus entnommenen erweichten Massen (Ausstrich-Präparat) im hiesigen Pathologischen Institut ergab ebenfalls nur Streptokokken. Von dem durch Punction gewonnenen Blute wurden gleich nach der Operation Ausstrichpräparate von mir gemacht und zwei Diplokokken gefunden.

Epikrise: Es handelt sich zunächst darum, zu entscheiden, ob die Ohreiterung infolge eines Gelenkrheumatismus aufgetreten ist, oder ob die Gelenkschwellungen, welche zur Diagnose Gelenkrheumatismus führten, bereits der Ausdruck einer bestehenden, vom Sinus ausgehenden Pyämie waren. Die Medicinische Klinik hat das erstere angenommen und könnte zu Gunsten ihrer Diagnose die prompte Wirkung des Natrium salicylicum heranziehen. Es kann sich hier jedoch sehr wohl um ein rein zufälliges Zusammentreffen handeln, und das um so mehr, als die metastatischen Gelenkschwellungen seröser Natur bei der Pyämie nur von kurzem Bestande zu sein pflegen. Die der Pyämie zu Grunde liegende acute Ohreiterung wurde nicht bemerkt, da das Ohr bei der Aufnahme nicht gelaufen zu haben scheint und daher auch nicht untersucht wurde. Sobald Ausfluss auftrat, wurde die Patientin in einer fieberfreien Pause, welche bei der otitischen Pyämie nicht so selten ist, in die Ohrenpoliklinik gesandt. Das Mädchen blieb nach 2 Tagen weg und gab in der Medicinischen Klinik an, es sei ihr gesagt worden, sie brauche nicht wiederzukommen.

Die Beschaffenheit und die Ausdehnung des Thrombus weist jedoch mit Sicherheit darauf hin, dass die acute Eiterung schon zur Zeit der Aufnahme in die Medicinische Klinik oder vielmehr schon vorher bestanden hat. Der zuvor geschilderte Defect im Thrombus ist vielleicht als derjenige frühere Erweichungsherd anzusprechen, welcher bei seinem Durchbruch die Ueberschwemmung des Blutes mit Mikroorganismen und damit die multiple Gelenkschwellung verursacht hat. Dieses sind die einzigen Meta-

Digitized by Google

stasen gewesen, nach dieser Zeit ist die Erkrankung länger als 3 Wochen unter dem Bilde der Septikämie verlaufen und hat durch Herzschwäche zum Tode geführt.

Ob die Patientin zu retten gewesen wäre, wenn der Sinus bei der Operation eröffnet, und der Thrombus, so weit er nicht entfernt, aus der Circulation so weit als möglich ausgeschaltet worden wäre, ist zum Mindesten sehr zweifelhaft. Die beschleunigte Respiration wies bereits vor der Operation auf Lungenoedem infolge Herzschwäche hin. Der Collaps trat schon am zweiten Tage nach der Operation ein und war durch keinerlei Reizmittel mehr zu beseitigen.

Dieser Fall hat mir Veranlassung gegeben, auch die immerhin selteneren, vom Ohr ausgehenden septikämischen Zustände auf die Anwesenheit eines Thrombus zurückzuführen, und zwar glaube ich, dass diese dann auftreten, wenn der Thrombus fortwährend von der Circulation bestrichen wird, so dass seine dem Lumen zugekehrte Seite geglättet wird, und keine Thrombentheilchen, sondern nur die Toxine und zeitweilig aus Einschmelzungsherden durchbrechende Eitermengen in die Blutbahn gelangen. Natürlich kann eine Septikämie unter besonders günstigen Umständen auch beim obturirenden Thrombus vorkommen, wenn derselbe nach beiden Seiten durch gutartige Gerinnsel abgeschlossen ist, eine gewisse Circulation jedoch noch durch ihn hindurch stattfindet. Ich weiss sehr wohl, dass meine Anschauung, da sie nur auf diesem einen Fall basirt, und da von grossen Wundflächen des Körpers aus (inficirter puerperaler Uterus — inficirtes Mark der langen Röhrenknochen u. s. w.) zweifellos Septikämien ohne vorherige Thrombenbildung entstehen können, einer festen Grundlage entbehrt; immerhin ist diese Grundlage jedoch positiver als diejenige, welche der bisherigen Erklärung, der Verbreitung des Giftes durch die Lymphgefässe zur Verfügung steht; denn nach dieser Richtung hin ist noch kein einziger positiver Befund erhoben worden.

Die Probepunction wurde in diesem Falle zum letzten Male angewandt, nachdem sie uns trotz der Anwesenheit eines Thrombus — derselbe wurde von der Canüle vollständig durchbohrt — zum Aufgeben der richtig gestellten Diagnose veranlasst hatte.

Fall VI. Richard Seume, 15 Jahre alt, Schneiderlehrling aus Teuchern. Aufgenommen den 3. December 1895. Gestorben am 1. Januar 1896. Seit dem 10. Lebensjahre linksseitige Ohreiterung. Am 8. November Polypen-Extraction in Leipzig. 20. November. Schwellung hinter dem linken Ohr.

Digitized by Google

Incision wurde von einem Arzt gemacht. 25. November. Angeblich erster Schüttelfrost, dem mehrere rudimentäre folgten, seit dieser Zeit Fieber.

Status bei der Aufnahme: Keine Zeichen von Meningitis. Augenhintergrund normal. Hinter der linken Ohrmuschel eine sehr schmerzhafte Schwellung und eine kleine von einer Incision herrührende secernirende Wunde. Das Oedem geht, vom Ansatz der Ohrmuschel an gemessen 15—20 Cm. weit nach hinten. Obere hintere Gehörgangswand gesenkt; der Grund des Gehörganges von cholesteatomatösen Massen ausgefüllt, nach deren Entfernung der Rest eines Polypen sichtbar wird. Temperatur 38,2°. In der Nacht zum folgenden Tage rudimentärer Schüttelfrost. Temperatur 40,3°.

4. December. Radicaloperation mit Freilegung des Sinus: Subperiostaler Abscess. Corticalis in grosser Ausdehnung, rauh, schwärzlich verfärbt und arrodirt. Die Verfärbung reichte nach hinten bis zum Occiput, nach oben bis über die Linea temporalis. Oberflächliche Nekrose der Corticalis. Freilegung aller Mittelohrräume. Nur in der Paukenhöhle wird Epidermis gefunden. Ein Eiterkanal führt zum Sinus, dieser wird vollkommen freigelegt. Er, sowie die benachbarte Dura ist in Markstückgrösse mit schmutzig grauen Granulationen besetzt, seine Wandung weich. Unterbindung des Vena jugularis unterhalb der Einmündungsstelle der Vena faciei communis. Beim Anschneiden der Sinuswand stürzt ein pulsirender, schwarzrother Blutstrom in der Höhe von 10 Cm. heraus; von einem Thrombus wurde nichts bemerkt. Ein Versuch, einen Tampon in die enge Sinusöffnung einzuführen, misslingt wegen der starken Blutung. Tamponade von aussen.

Nachdem Patient den folgenden Tag fieberfrei verbracht hatte, erfolgte in der Nacht vom 5—6. December ein Frostanfall mit Temperatursteigerung auf 40,3° und folgendem Schweissausbruch. Von da an pyämisches Fieber bis 40,0° und darüber.

10. December. Erster Verbandwechsel in leichter Narkose. Nach Entfernung des Tampons entleert sich aus der Oeffnung der Sinuswand von unten her eine helle, fast klare Flüssigkeit, welche im ersten Augenblick für Gehirnflüssigkeit gehalten wurde, sich aber durch ihren Gestank als Jauche verrieth. Ein Jodoformgaze-Streifen wird nach Erweiterung der Oeffnung in der Sinuswand in den unteren Theil des Sinus geschoben; beim Sondiren des oberen Theiles dringt dunkles Blut hervor. Die Blutung steht jedoch alsbald nach Einführung eines Gazestreifens. Entfernung der Nähte am Halse. Augenhintergrund rechts normal, links Grenzen der Papille etwas verwaschen.

Der Zustand des Patienten änderte sich darauf hin nicht. In der Nacht vom 11.—12. Schüttelfrost. Starke Schmerzen beim Schlucken. Beim Verbandwechsel am 12. December findet man die Gegend oberhalb der Halswunde entsprechend der Lage der Jugularis interna und Vena faciei communis in Fünfmarkstückgrösse geschwollen. Die Unterbindungswunde, in welcher sich wenig Eiter befindet, wird wieder geöffnet und die Vena jugularis oberhalb der Unterbindungsstelle incidirt. Aus ihr entleert sich stinkende Jauche. Durchspülung von der Vene und vom Sinus aus; dieselbe wird täglich bis zum 24. December mit einer Ausnahme wiederholt. Das Fieber bleibt pyämisch wie zuvor; das Allgemeinbefinden bessert sich zunächst etwas, wird aber dann allmählich schlechter.

14. December: Oedem der linken Backe reicht rückwärts bis an die Ohrmuschel, nach oben fingerbreit oberhalb der Ohrmuschel nach vorn bis an das Auge.

16. December: Oedem der linken Augenlieder.

17. December: Chemosis, beginnende Protrusio bulbi.

20. December: Das Oedem ist auf die rechten Augenlider fortgeschritten.

Am 21. December werden mehrfache Abscesse am linken Scheitelbein, in der Umgebung des linken Auges, theilweise in den Bulbus hineinreichend, an der linken Nasenwurzel und am linken Tragus eröffnet. Darauf lässt die Schwellung des Gesichtes nach. Das Allgemeinbefinden verschlimmert sich indessen. Exitus im tiefsten Coma am 1. Januar 1896.

Auszug aus dem Sectionsprotokoll: Ueber der linken Grosshirnhemisphäre, speciell über den seitlichen Theilen des Stirnlappens und über dem unteren Theile des Scheitellappens findet sich grün-gelblicher, eitriger

Digitized by Google

Belag, desgleichen an der Basis über dem Schläfenlappen, über dem Pons, den Crura cerebelli ad pontem und theilweise über der Unterfläche des Kleinhirns, ebenso über dem Chiasma. Die Ventrikel erweitert, enthalten reichlich trübe, mit Eiter untermischte Flüssigkeit. Im linken Sinus transversus 1 Cm. über der Eintrittsstelle des Sinus petrosus superior ein fester, festanhaftender obturirender Thrombus von $1^1/_2$ Cm. Länge; unterhalb desselben ein Gazetampon, welcher eine circa 2 Cm. lange Oeffnung in der äusseren Sinuswand verstopft. Unterhalb der eröffneten Stelle des Sinuswand liegt ein nicht obturirender, der hinteren Wand festanhaftender gelber, im Zerfallen begriffener Thrombus; derselbe reicht in das linke Foramen jugulare hinein, welches durch einen missfarbenen Thrombus gänzlich verschlossen ist. Im linken Sinus petrosus inferior ebenfalls ein Thrombus von ziemlich fester Consistenz. Derselbe reicht bis in den linken Sinus cavernosus herauf, in welchem sich freier Eiter findet. Der hinter der Sella turcica gelegene Verbindungssinus weist graugrünlich verfärbte Wandungen auf. Sinus circularis Ridlei nicht thrombosirt. Im rechten Sinus cavernosus und im rechten Sinus petrosus inferior ein fest anhaftender Thrombus von fester Consistenz. Beide Sinus petrosi superiores frei. Der Thrombus im Foramen jugulare setzt sich in die Jugularis hinein fort. Oberhalb der Unterbindungsstelle der Vena jugularis interna ist die Wand derselben getrübt und mit eitrigen Auflagerungen bedeckt. Unterhalb der Unterbindungsstelle kein Thrombus, Innenfläche daselbst glatt und glänzend. Die Einmündungsstelle der Vena faciei communis in die Jugularis voll Eiter, desgleichen die Temporalvenen. Am Kieferwinkel ein von der Vena faciei ausgehender kleiner Abscess; derselbe nimmt die Stelle des Ramus communicans zur Jugularis externa ein, welcher nicht gefunden wird.

Broncho-Pneumonie des rechten Unterlappens nebst kleinen subpleuralen Eiterherden, welche sich keilförmig in das Lungenparenchym hinein fortsetzen und mit einem hämorrhagischen Hofe umgeben sind. Milz klein, schlaff, blass. Verfettung in Leber und Nieren.

Die bacteriologische Untersuchung des perisinnösen Eiters ergab neben Staphylococcus albus hellgraue Colonien mit zartem, leicht bläulichscheinendem Hof, welche aus beweglichen Stäbchen bestehen, Gelatine nicht verflüssigen, auf Zuckeragar Gas bilden und die Milch gerinnen machen — Bacterium coli commune.

Epikrise: Ich bin genöthigt, die Annahme des Bestehens einer Thrombose vor der Operation zu begründen, denn es könnte doch vielleicht Jemand trotz des typischen Krankheitsbildes einwenden, dass es sich in diesem Falle nur um eine sogenannte Osteophlebitis-Pyämie gehandelt habe, und dass der bei der Section gefundene Thrombus erst infolge des in die Sinuswand gemachten Einschnittes entstanden sei. Aber erstens hätte dann eine grössere Fieberpause nach der Operation, durch welche ja die erkrankten Knochenpartien des Felsenbeines, so weit sich das beurtheilen lässt, vollständig entfernt worden waren, auftreten müssen, denn wenn auch der etwa nach der Operation gebildete Thrombus selbstverständlich sofort inficirt gewesen ist, so hätte es doch mehrerer Tage bedurft, bis die angehäuften Gerinnsel so weit zerfallen, resp. eitrig eingeschmolzen waren, dass grössere Mengen von infectiösem Material oder Toxinen in die Blutbahn gelangen konnten. Im Falle Stollberg (IV) dauerte

Digitized by Google

dieser Vorgang mindestens acht Tage. Zweitens wäre es unverständlich, weshalb sich sofort ein bis in die Fossa jugularis reichender Thrombus an die locale Thrombose angeschlossen hätte. Drittens und hauptsächlich fand sich beim ersten Verbandwechsel, wie auch bei der Section gar kein Thrombus an der Einschnittstelle; dieselbe hatte sich vielmehr am sechsten Tage verkleinert bis auf ein rundes Loch, ein Zeichen, dass alsbald nach der Operation fortgesetzt Flüssigkeit den Sinus an dieser Stelle verlassen und diese am Zuheilen verhindert hatte. Die stinkende Flüssigkeit kam übrigens aus der Tiefe derart, dass man nach dem Austupfen beobachten konnte, wie die Flüssigkeitssäule allmählich anstieg und schliesslich überlief.

Die Unterbindung der Jugularis war in diesem Falle vor der Eröffnung des Sinus vorgenommen worden, weil man die Diagnose Sinusthrombose nach dem klinischen Bilde und dem Aussehen des Sinus nach dessen Freilegung für sicher hielt und die feste Absicht hatte, denselben weit zu eröffnen. Das in starkem Strahl von beiden Seiten hervorstürzende Blut liess jedoch, wie in den vorhergehenden Fällen das Resultat der Probepunction, die Diagnose unsicher, und da es das Operationsterrain vollkommen überschwemmte, weitere sofortige Eingriffe gefährlich erschienen. Obgleich ich nun die Unterbindung der Jugularis in diesem Falle in Anbetracht dessen, dass der Thrombus im Sinus transversus wandständig sass und bis in den Bulbus hineinreichte, und alsbald nach der Operation die Eröffnung des oberen Abschnittes der Jugularis wegen reichlicher Eiteransammlung daselbst erforderlich wurde, für begründet erachten möchte, so kann ich doch den eventuellen Vorwurf nicht entkräften, dass vielleicht der im Bulbus venae jugularis gelegene Theil des Thrombus zur Zeit der Operation noch nicht obturirte, und in der Zeit zwischen dem Abschluss der Circulation in der Jugularis und der Sinuseröffnung infectiöse Stoffe vom Sinus sigmoideus, entsprechend der neu geschaffenen Stromrichtung, in den Sinus petrosus inferior gelangt sind und den dort sich etablirenden, sonst wenigstens in dem nach dem Sinus cavernosus zu gelegenen Theile gutartigen Thrombus inficirt haben. Ich muss daher denjenigen beistimmen (Jansen), welche fordern, dass die eventuelle Unterbindung der Jugularis erst nach der Eröffnung des Sinus und Klarlegung der Sachlage vorzunehmen ist. Es ist ja, wie wir in diesem Falle sahen, nicht einmal ein Vortheil mit der vorherigen Unterbindung verknüpft, denn die Blutung ergoss sich in gleicher Stärke von

Digitized by Google

unten her, als wenn die Jugularis nicht unterbunden worden wäre. Einen Schutz gegen etwa bei der Eröffnung des Sinus sich loslösende Thrombenbröckel giebt die unterbundene Jugularis aber gar nicht ab; im Gegentheil man kann froh sein, wenn diese direct in die Lungen gerathen, wo ein eventueller Abscess mehr nicht viel ausmachen wird, als dass sie die Bahnen des Sinus petrosus inferior und cavernosus inficiren und dann eventuell doch in den Lungen hängen bleiben.

Die Unterbindung wurde in diesem Falle zum letzten Male unterhalb der Einmündungsstelle der Vena faciei communis gemacht, nachdem wir die böse Erfahrung hatten machen müssen, dass die letztere und vermittelst des Ramus communicans auch die Jugularis externa, sowie die Temporalvene inficirt worden waren. Eine Zeitlang mussten wir daran denken, dass die septischen Stoffe, welche die Pyämie unterhielten, von der Vena temporalis durch die Jugularis externa in den Kreislauf gelangten, und musste sogar die Unterbindung der letzteren in Erwägung gezogen werden, erst als die Chemosis auftrat, wurde die Thrombose des Sinus cavernosus wahrscheinlich. Einigermaassen sicher erschien letzere zunächst aber deshalb nicht, weil die von der Vena faciei ausgehenden Abscesse zum Theil in der Orbita selbst sassen und die Chemosis durch Compression der abführenden Venen verursacht haben konnten. Ausserdem verschlimmerten die vielen Abscesse, welche einige Tage lang eine ganze Reihe von operativen Eingriffen nöthig machten, das Allgemeinbefinden und den psychischen Zustand des Patienten erheblich.

Einen gewissen Antheil an diesen Abscessbildungen, sowie vielleicht auch an dem Uebergreifen der Thrombose auf den Sinus cavernosus werden wohl die Durchspülungen des Sinus und des obersten Jugularistheiles gehabt haben. Die Bahn war nicht immer frei, und musste der Irrigator meistens ziemlich hoch gehalten werden, ehe das Salzwasser seinen Weg durch die mit Thrombenmassen und Eiter angefüllte Passage fand. Es wurde theils von oben, theils von unten durchgespült, und es ist jedenfalls nicht von der Hand zu weisen, dass besonders in letzterem Falle durch die Spülflüssigkeit Thrombentheilchen nach oben hinauf in die Vena faciei und die Jugularis externa und Temporalis, sowie vielleicht auch in den Sinus petrosus inferior hinaufgedrängt worden sind und dort weitere Thromben- und Abscessbildung veranlassten. Wir wenden daher seit dieser Zeit Durchspülungen in ähnlichen Fällen nicht mehr an.

Digitized by Google

Fall VII. Heinrich Fricke, 46 Jahre alt, Futterknecht aus Westeregeln. Aufgenommen am 30. Januar 1896, gestorben am 4. März 1896. Chronische Eiterung rechts. Seit 24. Januar Schmerzen über dem ganzen rechten Warzenfortsatz. Wann das Fieber begonnen hat, lässt sich nicht genau eruiren, seit dem 26. Januar sollen täglich 1—2 Schüttelfröste mit nachfolgenden Schweissen aufgetreten sein. Am Tage vor der Aufnahme Erbrechen.

Status: Rechts geringe Schwellung der Umgebung des Ohres. Druckempfindlichkeit vor dem Tragus, querfingerbreit oberhalb des Ohres, in der Fossa retromaxillaris und hinter dem Ohr bis zur Sinusgegend. Rechtsseitiger Kopfschmerz. Objectiv nachweisbarer Schwindel. Augenhintergrund: Venen beiderseits stark gefüllt, Grenzen scharf. Das rechte Trommelfell ist durch einen von hinten oben kommenden Polypen fast ganz verdeckt. Temperatur 39,2°. Dämpfung über dem Unterlappen der linken Lunge, klingendes Rasseln.

31. Januar. Radicaloperation mit Eröffnung des Sinus und Unterbindung der Vena jugularis: Bei den ersten Meisselschlägen quellen Eiter und stark stinkende, zerfallene Cholesteatommassen hervor. Vollständige Freilegung sämmtlicher Mittelohrräume. Gehörknöchelchen cariös. Die Wand des Sulcus sigmoideus in einer Ausdehnung von 2½ Cm. deutlich grauschwärzlich verfärbt. Diese Partie ist gegen das umgebende gesunde Knochengewebe scharf abgesetzt. Zwischen Knochen und Sinuswand pulsirende bräunliche Jauche. Der Sinus füllt den Sulcus nicht aus. Die Jugularis wird oberhalb der Einmündungsstelle der Vena faciei communis unterbunden. Zuvor zeigt sich, dass das Lumen der Vena faciei communis weit stärker ist, als das der Jugularis, und dass von ersterer eine rückläufige Blutwelle in die Jugularis regurgitirte. Der Sinus transversus wird etwa in Zeigefingerlänge freigelegt, die Verfärbung der Sinuswand reicht jedoch noch weiter nach dem Confluenz Sinuum zu. Die weitere Freilegung wird durch eine stärkere venöse Blutung, welche zwischen Knochen und Sinuswand hervorbricht, verhindert. Der Sinus wird, soweit er freigelegt ist, aufgeschlitzt, der zum Theil zerfallene Thrombus soweit als möglich entfernt und ein Tampon in das jugulare Ende des Sinus gelegt. Nach der Operation dauert das hohe Fieber bis zum 6. Februar inclusive fort. In der Nacht vom 2. zum 3. und vom 3. zum 4. Februar je ein rudimentärer Frostanfall mit Schweissausbruch. Vom 7. bis zum 15. war der Patient fieberfrei, Allgemeinbefinden gut. Am 12. Februar keine Dämpfung mehr über der Lunge, nur noch spärliches Rasseln. Puls schwankt zwischen 60 und 76. Am Abend des 15. ein Frostanfall mit folgendem Schweiss. Kopfschmerzen. Puls danach 60—64. Von nun an schwankt das Fieber zwischen 37,4° und 38,8°. Am 23. Februar wird sein Bett nass gefunden, die Angabe des Wärters, dass er habe unter sich gehen lassen, bestreitet der Patient mit Heftigkeit und giebt an, dass er aus Versehen ein Gefäss mit Wasser umgegossen habe. Starke Kopfschmerzen in der Gegend des hinteren Theiles des Lateralsinus, sowie Oedem. Es wird vermuthet, dass der daselbst sitzende Theil des Thrombus grösstentheils vereitert ist, und Eiterretention besteht, — Temperatur erreicht am 22. Abends einmal 39,8°, — daher wird am 24. Februar versucht, in Narkose den Lateralsinus weiter nach hinten freizulegen. Eine starke Blutung an derselben Stelle wie bei der ersten Operation zwingt jedoch zur Tamponade. Es werden die die Sinusöffnung bedekkenden Granulationen vorsichtig entfernt und ein kleiner Tampon in den Sinus geschoben. Am folgenden Tage entleert sich von da nach Herausnahme des Tampons reichlich Eiter, die Temperatur fällt ab und erreicht bis zum 29. nur einmal 38,5° Der Puls hielt sich bis zum 22. zwischen 70 und 80. Am 23. wurden 108—114 Pulsschläge gezählt, alsdann bis zum 1. März 90—96; an letzterem Tage 108 und weiterhin bis zum Tode 72—84. Am 27. Februar weint der sonst hoffnungsfrohe Patient längere Zeit, wie er sagt, aus Sehnsucht nach seiner Familie. Am 29. Februar steigt die Temperatur Nachmittags auf 40,0°, danach Schweissausbrnch. Von nun an schläft der Patient auffallend viel. Am 3. März Mittags anhaltender heftigster Kopfschmerz, Morphiuminjection. Der Schlaf geht Nachts in Coma über. Facialisparese links. Contractur des linken Armes; am Morgen des 4. März

Digitized by Google

Exitus. Während der ganzen Dauer der Krankheit war niemals eine ausgesprochene Pulsverlangsamung bemerkt worden.

Auszug aus dem Sectionsprotokoll: Eitrige Leptomeningitis der Basis, ausgegangen von einem wallnussgrossen Abscess im rechten Schläfenlappen. Ventrikelflüssigkeit vermehrt und stark getrübt; Ependym und Plexus chorioideus eitrig belegt. Die Hirnsubstanz zwischen dem Abscess und dem rechten Seitenventrikel eitrig zerfallen, matsch. Der Abscess entsprach der Lage nach dem verticalen frontalen Bogengange; an dieser Stelle war die Dura mit der Pia verlöthet. Bei der Herausnahme des Gehirnes aus der Schädelhöhle wurde der Hirnabscess durch Einreissen eröffnet. Er war erfüllt mit grünlich rahmigem Eiter und grösstentheils mit einer glatten Membran ausgekleidet. Der rechte Sinus transversus ist bis an den Confluenz Sinuum und noch eine Strecke weit in den Sinus occipitalis hinein von einem festen theilweise schon organisirten Thrombus eingenommen. Im Sinus transvers. sin. flüssiges Blut und Gerinnsel. Im Bulbus venae jugul. ein in Organisation begriffener Thrombus. Beide Sinus petrosi superiores und inferiores frei. Unterhalb der Jugularisligatur kein Thrombus. Bronchopneumonische Herde in beiden Unterlappen und im rechten Mittellappen. Milztumor. Die übrigen Organe ohne wesentlichen Befund.

Am herausgenommenen Felsenbein erscheint die Dura sehr dünn; in der Gegend des verticalen Bogenganges ist sie leicht mit röthlichen feinen Auflagerungen bedeckt; durch diese hindurch schimmert der Knochen über dem verticalen Bogengange gelblichweiss. Nach Abziehen der Dura bemerkt man, dass der Knochen an dieser Stelle in einer Ausdehnung von 3—4 Mm. vollkommen nekrotisch, aber nicht sequestrirt ist. Diese Nekrose wird ringsum von einer breiten, hämorrhagischen Zone umgeben. Durch einige Meisselschläge überzeugt man sich, dass die abgegestorbene Knochenpartie, in welcher der verticale Bogengang liegt, bis in die Operationsöffnung hineinreicht. Das Präparat wurde für die mikroskopische Untersuchung conservirt.

Mikroskopische Untersuchung eines bei der Operation gewonnenen Thrombusstückes: Dasselbe besteht zum Theil aus Anhäufungen rother Blutkörperchen, zum anderen Theil aus fädigem Fibrin, welches reichlich mit Leukocyten durchsetzt ist, dazwischen finden sich nur verhältnissmässig kleine Partien, welche aus nekrotischen Massen bestehen, denen nur wenige zerfallene Leukocyten beigemischt sind. In diesen Zerfallsmassen allein finden sich reichlich kurze, ziemlich dicke Stäbchen und an Zahl bedeutend geringer zu zweien und vereinzelt liegende Kokken.

Bacteriologische Untersuchung: Zu diesem Zwecke wurde ein Thrombustheilchen dem Sinus während der Operation direct entnommen in ein Röhrchen mit verflüssigter Gelatine gebracht, tüchtig geschüttelt, und von dieser zwei Agarverdünnungen angelegt. Die Platten blieben sämmtlich steril, jedoch wuchs nach mehreren Tagen vom Thrombustheilchen selbst ausgehend auf der Gelatine eine grosse weisse, schnell verflüssigende

Digitized by Google

Kolonie aus, welche zum grössten Theile aus Staphylokokken bestand, daneben aber, wenn auch bedeutend weniger, schlanke Stäbchen enthielt. Der wiederholte Versuch, beide Arten von Mikroorganismen durch Plattengiessen einzeln zu erhalten, misslang; stets wuchs nur der Staphylococcus albus. Aus dem Hirnabscesseiter wurde im Pathologischen Institut von Herrn Dr. Grethe Proteus vulgaris rein gezüchtet.

Epikrise: Wie die Section ergab, waren durch die beiden Operationen alle Thrombentheile, soweit sie zerfallen waren oder zum Zerfall hätten führen können, entfernt worden. Alle noch vorhandenen Thromben (im Sinus transversus, occipitalis und im Bulbus) waren im Ausheilen — Organisation — begriffen. Der Fall schien bereits vom 7. bis zum 15. geheilt zu sein, als die theilweise Vereiterung des im hinteren Theil des Sinus lateralis gelegenen Thrombus bei fehlendem Abfluss nach der Operationswunde von Neuem Temperatursteigerung veranlasste. Nachdem die Ursache erkannt und nach der zweiten Operation beseitigt war, fiel die Temperatur wieder ab und erreichte am dritten Tage danach noch einmal 38,5°. Am vierten Tage nach der 2. Operation war der Patient fieberfrei, auch noch am Morgen des 5. Tages, Nachmittags erreichte die Temperatur jedoch 40,0°, und es erfolgte ein Schweissausbruch; wahrscheinlich hatte an diesem Tage die vom Abscess ausgehende Entzündung der Gehirnsubstanz den Ventrikel erreicht, und es sammelte sich Eiter daselbst an, welcher die Tela chorioidea entlang sich ausbreitend die Pia erreichte.

Der Abscess selbst ist nicht zu diagnosticiren gewesen. Von den im Anfange beobachteten Symptomen, rechtsseitiger Kopfschmerz, Schwindel und einmaliges Erbrechen, könnte nur das erste auf den Abscess bezogen werden, da die beiden anderen nach der ersten Operation nicht wieder auftraten. Für dieses aber fand sich in der Eiterverhaltung im hinteren Theile des Sinus lateralis umsomehr eine Erklärung, als die Kopfschmerzen nach der Entleerung des Eiters circa 36 Stunden aussetzten. Eine Pulsverlangsamung von dem Grade oder der Dauer, welche auch nur den Verdacht auf Hirnabscess erwecken konnte, hat nicht bestanden; andere Symptome, welche auf Hirnabscess hingewiesen hätten, sind nie beobachtet worden. Nur in den ersten Tagen bestand Obstipation, später leichter Durchfall. Von Bedeutung ist vielleicht das allerdings vom Patienten durchaus in Abrede gestellte einmalige Untersichgehenlassen des Urins am

Digitized by Google

23. Februar. Bei dem sonst sehr klaren Patienten wies es darauf hin, dass er vorübergehend die Herrschaft über sich selbst verloren haben musste, was doch nur als Symptom eines cerebralen Leidens aufgefasst werden konnte. Dass der Patient das Untersichgehenlassen in Abrede stellte, selbst wenn ihm bewusst war, dass es ihm in einem Schwächezustande passirt war, ist natürlich, da er sich genirte. Es wurde auch sofort eine genaue Untersuchung auf Hirnabscess vorgenommen, welche jedoch völlig negativ ausfiel. Zum zweiten Male stieg der Verdacht auf Hirnabscess auf, als der Patient, welcher seine Krankheit durchaus leicht nahm, und nur schwer davon zu überzeugen war, dass er zu Bett liegen müsse, am 27. Februar weinte. In einem anderen, übrigens geheilten Falle von rechtsseitigem Schläfenlappenabscess war der Umschwung in der Stimmung ein derartig auffallender (der vorher sehr bescheidene schüchterne Patient wurde erregt, wenn man mit ihm sprechen wollte, sagte, man solle ihn zufrieden lassen, etc. und wurde auffallend vergesslich), dass er den vorher schon wegen Pulsverlangsamung und Obstipation bestehenden Verdacht auf Hirnabscess zur Gewissheit werden liess. Allerdings traten gleich darauf auch Fussphänomen, sowie Paresen der nicht ohrkranken Seite auf, welche letztere auch die Diagnose des Sitzes gestatteten. Selbstverständlich war aber bei unserem Patienten nach den vorhandenen Symptomen höchstens der Verdacht auf Hirnabscess gerechtfertigt, und wir standen dem weiteren Verlaufe der Krankheit machtlos gegenüber.

Dass der Abscess nicht von einem Sinus, sondern von einer erkrankten Knochenpartie, welche die Gegend der Bogengänge einnahm, ausging, geht mit Sicherheit aus dem Sectionsbefunde und der Untersuchung am herausgenommenen Felsenbein hervor. Ich darf daher diesen Fall wohl zu denen zählen, welche von der Pyämie geheilt worden wären, wenn die hinzugetretene mit der Sinusthrombose nicht im Zusammenhange stehende Meningitis nicht seinen Tod herbei geführt hätte.

Bemerkenswerth ist das Fehlen jeglicher Metastasen, wenn man nicht die bei der Aufnahme constatirte Pneumonie des linken Unterlappens (Dämpfung und Rasseln) als eine metastatische auffassen will. Dieselbe bildete sich schon in der ersten Zeit zurück; die bei der Section gefundenen bronchopneumonischen Herde sind wenigstens grösstentheils vielleicht erst später aufgetreten. Dieses Fehlen der Metastasen und der Milztumor weisen darauf hin, dass wir es besonders mit der Aufnahme von Toxinen in

Digitized by Google

die Blutbahn zu thun gehabt haben. In Anbetracht der zeitweilig hohen Temperaturdifferenzen und des Fehlens cerebraler Symptome bis zuletzt, ist die Erkrankung wohl als Septico-Pyämie zu bezeichnen.

Die Unterbindung der Jugularis war in diesem Falle weder nützlich, noch schädlich, jedenfalls überflüssig, da schon bei der Freilegung der Jugularis erkannt wurde, dass ein festabschliessender Thrombus im Bulbus sass, welcher denn auch bei der Operation gefunden wurde. Freilich konnte man vorher nicht wissen, ob dieser nicht auch vereitern würde.

Fall VIII. Friedrich Thronicke, 48 Jahre alt, Amtsdiener aus Schortau. Aufgenommen am 19. April 1896, gestorben am 20. April.

Anamnese: Pat., welcher früher stets ohrgesund gewesen sein will, erkrankte im Januar dieses Jahres an Hals und Kopfschmerzen (angeblich Influenza) wonach das rechte Ohr zu laufen begann. Das Ohrenlaufen hielt bis Ende Februar an. Anfang März fühlte sich der Patient leidlich wohl, hatte jedoch mitunter Kopfschmerzen. Ende März wurden die Schmerzen heftiger, so dass der Patient zu Bett liegen musste. Vor 8 Tagen soll er fast bewusstlos gewesen sein und seine Angehörigen nicht erkannt haben. Auch sollen an diesem Tage Krämpfe und seit dieser Zeit häufig Schweissausbrüche (Schüttelfrost wurde nicht angegeben) aufgetreten sein. In den letzten Tagen war das Befinden wieder etwas besser.

Status: Temperatur 39,3°. Puls 79. Athmung beschleunigt. Pupillen reagiren träge. Foetor ex ore, belegte Zunge, Herpes labialis. Keine Paresen der Extremitäten, keine Parästhesie. Urin eiweisshaltig. Leichter Sopor, Harnverhaltung, Meteorismus, Schmerzen im Rücken beim Aufrichten. Kein Oedem, keine Röthung über beiden Processus mastoid. Geringe Druckempfindlichkeit über der rechten Warzenfortsatzspitze. Linker Gehörgang normal, Trommelfell eingezogen getrübt. Die hintere Wand des rechten Gehörganges geschwollen, Trommelfell leicht geröthet abgeflacht, Rasseln bei Katheterismus. Kein Ausfluss. Flüstersprache wird rechts nicht mehr, C1 nach links gehört.

Ordinat. Abnehmen des Urins mit dem Katheter. Künstliche Entleerung des Mastdarmes. Eisblase.

Diagnose: Meningitis.

20. April. Spasmen in beiden Armen besonders links. Lumbalpunction entleert reichlich trübe Flüssigkeit, in welcher sich zahlreiche Leukocyten und nicht wenige in Reihen angeordnete, sehr grosse Kokken finden. Fünfzehn Minuten darauf Exitus.

Auszug aus dem Sectionsprotokoll; Dura sehr blutreich, Innenseite der Dura glatt. Pia in den grösseren und mittleren Gefässen stark injicirt. In den Subarachnoidealräumen, namentlich an den Verzweigungen ziemlich reichlich Eiteransammlung besonders über dem rechten Grossbirn. Ventrikel erweitert. Inhalt vermehrt, etwas trübe. Ependym der Ventrikel glatt. Hirnsubstanz von guter Consistenz und mittlerem Blutgehalt. Liquor cerebro-spinalis vermehrt. Im rechten Sinus transversus an der Umbiegungsstelle in den Sinus sigmoideus ein kleiner, etwas über erbsengrosser in Erweichung begriffener obturirender Thrombus. Die übrigen Sinus frei, mit flüssigem Blut und Gerinnsel erfüllt. Rechts auf der Innenseite ein sehr weites Foramen mastoideum neben demselben eine circumscripte, blauroth verfärbte Stelle des Knochens, darunter eine etwas erweiterte, mit grauverfärbter geschwollener, Schleimhaut erfüllte Knochenzelle. Die Knochenzellen des Processus mastoideus enthalten reichlich Eiter. Die Eiterung geht bis ziemlich dicht an die Umbiegungsstelle des Sinus heran. Lungenödem. Schiefrige Induration mit Verkäsung und Tuberkeln in beiden Lungenspitzen. Beiderseitige adhäsive Pleuritis. Milztumor. Stauungsnieren. Anämie der Leber, Darmkatarrh.

Digitized by Google

Am herausgenommenen Felsenbein lässt sich constatiren, dass die Eiterung sämmtliche Zellen des besonders zellreichen Warzenfortsatzes ergriffen hatte. In der Spitze fand sich eine kirschkerngrosse Höhle ganz mit Eiter erfüllt. Die Zellen reichen nach hinten über den Sinus hinaus, die oben im Sectionsprotokoll beschriebene mit erkrankte Schleimhaut ausgekleidete Knochenzelle lag an der hinteren Seite der Sulcuswand. Die Sinuswand hier aussen schmutzig grau verfärbt; an der Innenfläche sass der Thrombus. Trommelfell nicht perforirt. Bei der Paracentese entleert sich etwas Eiter. Das Labyrinth erschien makroskopisch intact.

Mikroskopische Untersuchung: In Ausstrichpräparaten vom Thrombus waren schöne, in Kapseln liegende, ganz kurze Bacillen sichtbar. Der kleine Thrombus (Untersuchung nach Einbettung in Celloidin) besteht einestheils aus eng aneinander gepressten rothen Blutkörperchen, welche sich nur schwach mit Eosin färben, andererseits aus reichlichen Leukocyten mit rothen Blutkörperchen untermischt und wenig Fibrin. Der Thrombus ist besonders in denjenigen Partien, welche nur aus rothen Blutkörperchen bestehen, von einem hyalinen Mantel umgeben, an dessen Oberfläche sich jedoch stellenweise schmale, nekrotische Partien mit zerfallenen Leukocyten finden. Die oben beschriebenen Mikroorganismen konnten mit Sicherheit nicht gefunden werden. Vereinzelt fanden sich offenbar zerfallene Bacterien, über deren Natur jedoch nichts Bestimmtes ausgesagt werden kann.

Bacteriologische Untersuchung: Bei der Untersuchung des meningitischen Eiters im pathologischen Institut war leider eine Verwechselung untergelaufen, der zu diesem Fall gehörige Eiter war bereits fast eingetrocknet, als der Irrthum bemerkt wurde, die nachträglich angelegten Platten blieben steril. Ich selbst legte einige Agarstriche von der durch Lumbalpunction gewonnenen Flüssigkeit an. Es wuchs nur eine Art von weissen Colonien, deren besonders grosse Individuen theils, jedoch nur andeutungsweise in Ketten, grösstentheils aber in Traubenform aneinander lagen. In Bouillon jedoch wuchsen sie nur zu kurzen, leicht gekrümmten Ketten aus. Auf Gelatine wuchs der Mikroorganismus üppig als Staphylococcus, begann jedoch erst nach mehreren Tagen ganz langsam zu verflüssigen. Leider konnte die weitere Untersuchung aus äusseren Gründen nicht fortgesetzt werden. Nach Herausnahme des Felsenbeines legte ich von dem Eiter einer frisch eröffneten Knochenzelle Agar- und Bouillonculturen an; es wuchsen jedoch nur Bacillen, von denen nicht gesagt werden kann, ob sie ursprünglich im Eiter gewesen oder als spätere Verunreinigung zu betrachten sind.

Epikrise: In Anbetracht des geringen objectiven Ohr-

Digitized by Google

befundes und des Herpes labialis war es intra vitam nicht von der Hand zu weisen, dass es sich um eine epidemische Cerebrospinalmeningitis handeln könne. Eingezogene Erkundigungen ergaben, dass in dieser Zeit in der Umgegend von Halle epidemische Cerebrospinalmeningitis beobachtet sein sollte. Die Section erwies jedoch den Zusammenhang der Meningitis mit dem subacuten Ohrleiden mit Sicherheit. Die Erkrankung war, begünstigt durch die weit nach hinten reichenden Knochenzellen, bis an die hintere Sulcuswand vorgedrungen, hatte die hintere Sinuswand erreicht, zunächst zur Thrombose und alsdann zur Meningitis geführt. Das weite Foramen mastoideum, sowie der Sinus petrosus superior waren nicht thrombosirt. Der kleine Thrombus, welcher gerade am Knie des Lateralsinus sass und vom Messer durchschnitten wurde, wäre beinahe übersehen worden, da das Blut über ihn hinweg lief. Die Lumbalpunction wurde in diesem Falle zum ersten Male angewandt, als der Kranke bereits comatös wurde; sie sicherte jedoch die an und für sich nach den klinischen Symptomen so gut wie sichere Diagnose absolut. Ob der alsbald erfolgende Exitus durch dieselbe beschleunigt worden ist, lässt sich nicht beurtheilen, da der Tod so wie so alsbald zu erwarten war. Seit diesem Falle wird die Lumbalpunction in einigermaassen zweifelhaften Fällen, und da, wo es gilt, die Diagnose schnell zu stellen, stets angewandt. Leider verunglückte die bacteriologische Untersuchung vollständig, so dass über die Natur des Krankheitserregers nichts ausgesagt werden konnte; ich glaubte sie jedoch in Anbetracht des merkwürdigen bacteriologischen Befundes der Lumbalflüssigkeit mittheilen zu müssen. Den beschriebenen grossen Coccus habe ich noch zweimal von Gelatine auf Bouillon und zurück auf Gelatine überimpft mit dem gleichen Resultate, dass ich in Bouillon stets Ketten, in Gelatine fast nur Trauben erhielt.

Fall IX. Fritz Lange, 11 Jahr alt, aus Halle a. S. Aufgenommen am 13. August 1896, gestorben am 7. September 1896. Der Patient suchte wegen rechtsseitiger angeblich erst seit 3 Wochen bestehender, mit heftigen Schmerzen begonnener Ohreiterung die Poliklinik auf, wo-selbst beim Ausspritzen eine gut erbsengrosse Cholesteatommasse entfernt wurde. Er wurde darauf in die stationäre Klinik aufgenommen.

Status: Innere Organe gesund. Urin eiweiss- und zuckerfrei. Keine Klagen über Schmerzen oder sonstige Beschwerden, kein Schwindel. Umgebung der Ohren und die Gehörgänge, sowie das linke Trommelfell normal. Rechts grosse Perforation, in welche der Hammergriff frei hereinragt. Flüstersprache wird links 5 Meter, rechts 4 Cm. gehört. Hohe und tiefe Töne links normal, rechts wird Fis_4 bei starkem Fingerkuppenanschlag, C_3 im mittleren Grade herabgesetzt, letzteres vom Scheitel nach rechts gehört. Der Katheterismus Tubae ergiebt rechts Perforationsgeräusch mit Rasseln ohne Hörverbesserung. Patient ist fieberfrei.

Digitized by Google

14. August. Radicaloperation: Wegen Tiefstandes der Linea temporalis und wegen des Mangels von Symptomen, welche auf eine Erkrankung der äusseren Warzenfortsatzzellen hinweisen, wird die Operation von innen mit der Eröffnung des Antrums und Wegnahme der vorderen Attikwand begonnen Im Antrum nur Granulationen, welche vom cariösen Amboss ausgehen (langer Schenkel fehlt fast ganz, Körper cariös). Hammer gesund. Bei der theilweisen Wegnahme der hinteren Gehörgangswand von innen her stösst man jedoch in den äusseren Zellen des Warzenfortsatzes auf Schleimeiter desgleichen bei weiterer Verfolgung im Anfangstheil der Spitze des Warzenfortsatzes. Die betreffenden Partien werden weggemeisselt, wobei man ziemlich weit nach hinten gehen muss, ohne dass man jedoch auf die Dura stösst. Der medialste untere Theil der hinteren Gehörgangswand war auffallend hart, eburnisirt. Dahinter und unter dieser Partie dicht vor dem Facialis gelegen eine kleine Höhle, deren oberer, mit Granulationen erfüllter Theil bei der Wegnahme der hinteren Gehörgangswand eröffnet worden war, und deren unterer mit Cholesteatommatrix austapezirter, nach der Paukenhöhle, resp. dem Gehörgange zu offen stand. Bei der Freilegung dieser Höhle wird die hintere Gehörgangswand so tief weggemeisselt, dass der Recessus hypotympanicus der Paukenhöhle gänzlich übersichtlich gemacht wird. Spaltung des häutigen Gehörganges u. s. w.

Der Verlauf nach der Operation war zunächst ein vollkommen normaler und fieberfreier. Der Patient war vom 6. Tage an ausser Bett. In der Nacht vom 4. zum 5. September bekam Patient Kopfschmerzen, nachdem er noch am Abend des 4. mit grösstem Appetit gegessen hatte. Temperatur am Morgen des 5. 38,6°. Die Kopfschmerzen dauerten mit Unterbrechungen diesen Tag über an. Temperatur Abends 38,3°.

6. September. Temperatur Morgens 41,0°, danach leichtes Frösteln, starker Kopfschmerz. — Eisbeutel. Lumbalpunction ergiebt im Strahl abfliessende leicht getrübte Flüssigkeit, welche mässig viele Leukocyten enthält, die Untersuchung derselben auf Mikroorganismen, besonders auf Tuberkel-Bacillen, fiel negativ aus. Morphium-Injectionen. Weitere Temperaturen: 39,5, 39,9 (Puls 180) 40,5°.

7. September. Temperatur 39,6°. Augenhintergrund beiderseits normal. Starke Schmerzen. Morphium-Injection. Sopor. 11h 50 Min. Mittags Exitus letalis. Paresen oder Spasmen waren bis zum Eintreten des Sopors nicht bemerkt worden.

Auszug aus dem Sectionsprotokoll: Hinter dem rechten Ohr eine etwa 4 Cm. lange Incision, Wundränder ohne Reaction. Dura mit dem Schädeldach verwachsen. Im Sinus longitudinalis Fibringerinnsel. Dura auf der Innenseite spiegelnd. Die grösseren Gefässe der Convexität des Gehirnes stark gefüllt. Der linke Temporallappen zeigt im Verlauf der Fossa Sylvii. eitrige Infiltration, ebenso rechts, dort etwas weniger. Nach Herausnahme des Gehirnes sammelt sich in der mittleren und hinteren Schädelgrube beiderseits mehrere Cubikcentimeter gelblichen rahmigen Eiters. Die hintere mediale Fläche der rechten Schläfenbeinpyramide zeigt in der Umgebung der Ausgangsöffnung des Aquaeductus vestibuli und des Porus acusticus internus eine dünne, fibrinöse Auflagerung. Im unteren Theile des Sinus sigmoideus findet sich ein dunkelrothes Blutgerinnsel, welches an einer kleinen Stelle der eitrig infiltrirten cerebralen Sinuswand anhaftet. Der Knochen ist nach Entfernung der Dura nirgends auffällig verändert. Die übrigen Sinus sind frei. Die Pia ist an der Basis des Gehirnes besonders über dem rechten Temporallappen und der rechten Kleinhirnhemisphäre, sowie über der Brücke eitrig infiltrirt. Hirnsubstanz sehr feucht, blutreich und von guter Consistenz. In beiden Ventrikeln etwas vermehrte, klare Flüssigkeit.

Nach Herausnahme des Felsenbeines wurde der Porus acusticus internus, in dessen Ausgangsöffnung sich Eiter fand, durch einige Meiselschläge erweitert, doch konnte in den nach innen gelegenen Theilen kein Eiter mehr bemerkt werden. Die eröffnete Schnecke lässt makroskopisch ebenfalls keine Verände-

Digitized by Google

rungen, besonders keinen freien Eiter erkennen. Dagegen finden sich im oberen Bogengang gelblich röthliche, eitrige Massen. Die Aquäducte wurden nicht eröffnet, um das Präparat für die mikroskopische Untersuchung zu erhalten. Von der im Operationsprotokoll verzeichneten Cholesteatomhöhle ist noch ein kleiner Recess, welcher in der Richtung nach dem Aquaeductus Vestibuli zu liegt, dicht am Facialis lateral von diesem gelegen, vorhanden. Der horizontale Bogengang ist anscheinend nicht eröffnet.

Mikroskopische Untersuchung[1]): Die mittleren Partien desjenigen Theiles der Sinuswand, an welcher der Thrombus adhärirt, werden von eitrigen Massen eingenommen, zwischen denen reichliche, zu kleinen Haufen bei einander liegende Streptokokken lagern. Die dem Sinus und dem Gehirn anliegenden äusseren Duraschichten sind gelockert und leicht kleinzellig infiltrirt. Die Gehirnseite ist mit Eiter bedeckt, welcher ebenfalls nur Streptokokken enthält. An einer Stelle hat der Eiter die nach dem Sinus zu liegende Duraschicht durchbrochen. Dieser Stelle sitzt ein Thrombus auf, welcher schichtweise aus rothen Blutkörperchen mit vereinzelten Fibrinfäden, diese umgrenzende weisse Blutkörperchen mit guter Kernfärbung und spärlichem Fibrin, und am weitesten nach dem Lumen zu aus fädigen lockeren Fibrinmassen mit vereinzelten Leukocyten besteht. Partien von letzterer Beschaffenheit mit theilweiser Nekrose liegen in anderen Präparaten der Durchbruchstelle direct auf. In den dem Lumen zugekehrten Randschichten des Thrombus befinden sich grössere Anhäufungen von Streptokokken in der Umgebung nekrotischer Partien. Andere Mikroorganismen wurden nicht gefunden.

Bacteriologische Untersuchung: Aus dem meningitischen Eiter wurden im Pathologischen Institut reichlich Streptokokken und wenige Colonien beweglicher Bacillen gezüchtet. Die von mir von der Lumbalflüssigkeit angelegten Culturen blieben sämmtlich steril.

Epikrise: Die Lage des Thrombus an der cerebralen Sinuswand, sowie das Fehlen einer makroskopisch sichtbaren Knochenerkrankung an der Oberfläche des Felsenbeines sprechen dafür, dass es sich in diesem Falle nicht um eine Fortleitung entzündlicher Processe vom Knochen auf die Dura per continuitatem handelt, sondern die Entzündung scheint einen der präformirten

1) Die Präparate verdanke ich der Freundlichkeit des Herrn Dr. Müller (Patholog. Institut).

Digitized by Google

Wege benutzt zu haben, um vom Mittelohr oder wahrscheinlicher vom Labyrinth aus in die Schädelhöhle zu gelangen. Als solche kommen in Betracht erstens der Facialiskanal, derselbe schien jedoch bei der Inspection des herausgenommenen Felsenbeines nirgends eröffnet, auch war zu keiner Zeit eine Parese des Facialis an dem Knaben bemerkt worden. Der Meatus acusticus internus enthielt nur an seiner Mündung in die Schädelhöhle Eiter, welcher jedenfalls von den Meningen stammte. Der zweite Weg, welchen die Eiterung genommen haben könnte, wäre von der Schnecke aus entlang dem Nervus acusticus; es fand sich jedoch makroskopisch weder in der Schnecke, noch, wie oben bemerkt, im Inneren des inneren Gehörganges Eiter, so dass auch dieser Weg nicht der gesuchte zu sein scheint. Die noch übrigen präformirten Kanäle sind die beiden Aquäducte. In der Umgebung beider Ausführungsgänge war die Erkrankung der Dura besonders hochgradig. Gegen die Fortleitung durch den Aquaeductus Cochleae spricht das Fehlen von Eiter in der Schnecke; für die durch den Aquaeductus Vestibuli der Befund von Eiter in den Bogengängen, die Lage der Eiterung zwischen beiden Durablättern, zwischen denen bekanntlich dieser Aquäduct endigt, und die Lage des Thrombus in dem unter dem genannten Wasserleitungskanal gelegenen Abschnitte des Sinus sigmoideus. Gegen diesen Kanal als Fortleitungsbahn spricht das Fehlen einer Bogengangsfistel, doch ist es andererseits nicht unmöglich, dass die Entzündung durch den Knochen auf den häutigen Bogengang übergegriffen hat, ohne zugleich einen Defect im knöchernen Kanal zu schaffen. Unwahrscheinlich, jedoch nicht ganz von der Hand zu weisen, wäre ein Fortschreiten der Knochenerkrankung von der Cholesteatomhöhle aus bis nach dem Aquaeductus Vestibuli hin. Von allen Möglichkeiten hat die Erkrankung des letzteren jedenfalls die grösste Wahrscheinlichkeit für sich, doch ist die Entscheidung erst von der noch ausstehenden mikroskopischen Untersuchung des Felsenbeines zu erwarten.

Der Verlauf der Krankheit und der Sectionsbefund lassen erkennen, dass die zwischen beiden Durablättern fortschreitende Eiterung fast gleichzeitig zur Bildung eines entzündlichen Thrombus im Sinus sigmoideus und zur Meningitis geführt hat, denn die Pyämie wurde vollständig von der Meningitis verdeckt, so dass sie nicht zu diagnosticiren war, auch kann sie nur kurze Zeit bestanden haben, da sie ausser einer ganz frischen Endocarditis noch keine Metastasen verursacht hatte. Das Zusammenwirken

Digitized by Google

beider Erkrankungen des Sinus wie der Meningen bedingte wahrscheinlich den schnellen tödtlichen Verlauf.

Die Lumbalpunction erwies sich auch in diesem Falle trotz des negativen bacteriologischen Befundes als vorzügliches diagnostisches Hülfsmittel.

Fall X. Karl Bössdorf, 8 Jahre alt, aus Merkewitz. Aufgenommen am 28. August 1896, gestorben am 24. September.

Anamnese: Patient hat schon öfter vorübergehende Schmerzen im linken Ohr, sowie Ohrenlaufen gehabt. Seit 14 Tagen linksseitige Eiterung, die mit nicht sehr heftigen Schmerzen, starker Hitze und Durstgefühl begann. Der Appetit ging vollkommen verloren, so dass der Patient immer matter und gleichgiltiger wurde. Seit 8 Tagen Anschwellung hinter dem linken Ohr. Schüttelfröste sollen nicht beobachtet worden sein, dagegen am Tage vor der Aufnahme Würganfälle. Die Sprache soll in den letzten Tagen undeutlich geworden sein. Von dem jetzt erst consultirten Arzt wird der Knabe sofort der Ohrenklinik überwiesen.

Status: Sehr schwächlicher Knabe mit blasser Hautfarbe. Grosse Mattigkeit, etwas Somnolenz. Leichter Matrosengang, Patient taumelt abwechselnd nach beiden Seiten. Zähneknirschen. Cremasterreflexe prompt. Keine Sensibilitätsstörungen, keine Lähmungen; rohe Kraft in beiden Händen entsprechend. Zunge stark belegt. Patient bemüht sich meist vergeblich, Worte auszusprechen, erst wenn sie ihm vorgesprochen sind, kann er sie nachsprechen. Einzelne Gegenstände bezeichnet er falsch z. B. Buch als Glas. Die Untersuchung des Augenhintergrundes ergiebt: Papillen beiderseits nicht getrübt, doch besteht leichte venöse Stauung. Links eine geschlängelte Vene. Herz und Lungen ohne pathologischen Befund. Puls klein, frequent (138), Temperatur 39,5°. Urin eiweiss- und zuckerfrei.

Hinter dem linken Ohr eine prall gespannte Geschwulst, welche über handbreit nach hinten und desgleichen nach oben reicht, auf der Höhe deutlich fluctuirt und an den Randpartien aus ödematösem Gewebe besteht. Die stärkste Fluctuation liegt dicht hinter der Gegend des Foramen mastoideum. Umgebung des rechten Ohres normal. Linker Gehörgang nirgends verengt, das Trommelfell ist geröthet, nicht vorgewölbt. Fistel vor und über dem Processus brevis, welche mit Cholesteatommassen ausgefüllt ist. Linkes Trommelfell blass getrübt. Gehörprüfungen konnten mit dem Knaben nicht angestellt werden.

Es wurde sofort die Lumbalpunction in Narkose vorgenommen; es entleert sich reichlich crystallklare Flüssigkeit, zuerst im Strahl; mikroskopisch sind in dieser weder Leukocyten, noch Mikroorganismen nachzuweisen. Nachdem so eine Meningitis ausgeschlossen werden konnte, wurde die Diagnose auf Cholesteatom, Epiduralabscess, Sinusthrombose und Hirnabscess gestellt und die Operation sofort angeschlossen.

Operationsbefund: Spaltung des grossen, weit nach hinten und oben reichenden, Jauche enthaltenden Abscesses. Der Knochen ist in grosser Ausdehnung schwarzgrau verfärbt, ein circa 2 Cm. langes und 1 Cm. breites Knochenstück, der Oberfläche des Occiput angehörig, sequestrirt, aus den Demarcationsrändern quillt Jauche hervor. Die Corticalis des Warzenfortsatzes ist von schwarzgrauer Farbe, jedoch nicht durchbrochen. Die Mittelohrräume werden von einem zerfallenen Cholesteatom ausgefüllt, Aditus erweitert, die Ossicula-Rudimente ankylosirt. Vom hintersten obersten Theile des sehr kleinen Antrum führt eine Fistel in die Schädelhöhle. Eröffnung eines faustgrossen, jauchigen, epiduralen Abscesses. Die Dura wird in Handtellerbreite freigelegt; sie ist colossal verdickt, theils weiss, theils schwarzgrau verfärbt und mit dickem, eitrig-fibrinösem Exsudat bedeckt. Der Lateralsinus setzt sich deutlich als Erhabenheit ab und ist als solider Strang zu fühlen (Thrombus). Hier musste die Operation wegen schlechten Pulses unterbrochen werden.

Temperatur Abends 39,0°. Der Junge ist munter, antwortet prompt und richtig. Das Zähneknirschen besteht fort.

Digitized by Google

29. August. In der vorhergehenden Nacht (5¾ Uhr) ein 10 Minuten dauernder Schüttelfrost, danach Erbrechen. Morgentemperatur 40,3°. Fortsetzung der gestern abgebrochenen Operation: Nach Unterbindung der Vena jugularis communis und der Vena facialis communis wird der thromborirte Sinus, dessen Wand wenigstens 3 Mm. dick ist, gespalten. Als Inhalt findet sich Eiter und der festanhaftende Rest des Thrombus als schwärzliches Band. Dasselbe lässt sich nicht mit der Pincette abziehen. Nach unten erscheint der Sinus geschlossen. Wegen starker Blutung aus der Gegend der Einmündungsstelle des Sinus petrosus superior, welche dem anämischen Knaben gefährlich zu werden droht, muss tamponirt und die Operation abermals abgebrochen werden.

An diesem Tage, sowie in der folgenden Nacht ist die Temperatur und die Pulszahl niedrig.

30. August. Temperatur Morgens 39,2°, Abends 36,6°. Allgemeinbefinden gut; kein Zähneknirschen mehr.

31. August. Temperatur 37,4—36,1—36,0—36,8—38,0°. Puls geht bis auf 68 Schläge herunter; Nachmittags Collaps, wird durch Wein und Campher beseitigt. Nachts einmal 39,8°.

1. September. Temperatur 35,8—36,0—35,7—36,8—36,6—38,0°. Allgemeinbefinden gut. Nachts Kopfschmerzen und Erbrechen bei Temperaturen zwischen 40,2 und 39,3°.

2. September. Temperatur 38,4—38,2—39,5—40,1—39,4°. Puls conform der Temperatur. Nachmittags einmal Erbrechen und Zähneknirschen. Stühle in den letzten Tagen dünn. Urin lässt der Knabe unter sich gehen.

3. September. Temperaturen zwischen 38,5 und 39,4°. Seit gestern Husten ohne Auswurf. Ueber den Lungen wird nur verstärktes Vesiculärathmen gehört. Kein Durchfall mehr.

4. September. Temperaturen zwischen 38,6 und 40,2°. Puls einmal bei 39,0° nur 84. Schwindel beim Gehen wie bei der Aufnahme. Parese des rechten Beines, geringe des rechten Armes; der Patient kann heute keinen Gegenstand bezeichnen. Nachmittags kann Patient den rechten Arm nicht heben, er unterstützt ihn mit dem linken.

5. September. Temperaturen zwischen 37,2 und 40,1°.

Trepanation auf den Schläfenlappen; nach Einschnitt der Dura fliesst auffallend viel Liquor ab; Pia normal, kein Abscess gefunden.

In den nächsten Tagen geht die Parese des Armes zurück, die des Beines bleibt. Die Temperaturen sind in den ersten 2 Tagen niedriger, dann wieder pyämisch. Patient bezeichnet Gegenstände wieder richtig. Augenhintergrund normal.

12. September. 4. Operation: Der Sinus wird weiter nach hinten freigelegt zugleich in der Absicht, eine Wegleitung zu einem Grosshirnabscess zu finden. Ueber dem Occipitallappen hängen Dura und Pia als gangränöse schwarze Fetzen dem Gehirn an: Eiter entleert sich spontan aus dieser Gehirnpartie. Der Sinus wird noch weiter nach hinten gespalten und Eiter aus ihm entfernt.

17. September. Erster Verbandwechsel. Prolaps des Occipitallappens. Temperaturen pyämisch.

18. September. Verband während der Nacht so durchfeuchtet, dass das Bett mit durchnässt ist. Prolaps über hühnereigross. Abends abermals Verbandwechsel nöthig.

19. September. Verband am Morgen vollständig durchnässt. Temperaturen pyämisch.

V. Operation: Incision in das Kleinhirn nach Erweiterung des Knochendefectes mit der Knochenzange: Kein Abscess gefunden.

In den nächsten Tagen wird der Prolaps noch grösser und verfärbt sich, wird weich und schmierig; die starke Absonderung von Liquor cerebro-spinalis dauert fort, die Kräfte nehmen ab. Stuhl und Urin werden ins Bett entleert; das rechte Bein wird wieder beweglich.

25. September. Exitus letalis.

Auszug aus dem Sectionsprotokoll: Hinter dem linken Ohr ein handtellergrosser dreieckiger Defect des Knochens; die Basis des Dreieckes

Digitized by Google

entspricht dem Proc. mastoid., die Spitze liegt in der Mittellinie des Hinterhauptes dicht über der Protuberantia occipitalis externa. Die Seiten des Dreieckes messen je 9 Cm., die Basis 2 Cm. Aus diesem Defect heraus ist ein kleinapfelgrosses Stück des Occipitallappens prolabirt. Fingerbreit oberhalb des linken Jochbogens und ebensoweit nach hinten vom Proc. zygom. des Schläfenbeines findet sich eine von der Haut bedeckte, etwa zehnpfennigstückgrosse Trepanationsöffnung. Beim Aufsägen des Schädels entleert sich reichlich grüngelber stinkender Eiter. Dura mit dem Schädeldach fest verwachsen. Die ganze linke Grosshirnhemisphäre namentlich in den hinteren Partien mit der Dura-Innenfläche verlöthet. Nach Lösen der Verklebungen zeigt sich über dieser ganzen Partie eine mit Eiter gefüllte Höhle, nur ein etwa 2 Querfinger breiter Streifen Gehirnoberfläche, der an der Centralfurche, und zwar an ihrem medialen Ende beginnt und bis in die vordere Schädelgrube schräg nach aussen verlaufend sich erstreckt, ist intact geblieben; die Arachnoidea ist hier glänzend, mässig injirirt. Die an die grosse Hirnsichel grenzende mediale Fläche der linken Hemisphäre ist in ganzer Ausdehnung ebenfalls mit zum Theil abziehbaren, eitrig-fibrinösen Membranen bedeckt. An den Stellen der Eiteransammlungen, und zwar besonders über Stirn und Hinterhauptlappen, ist die Gehirnsubstanz tief unter das übrige Niveau eingesunken. Den Boden der Eiterhöhlen bilden eitrig-fibrinöse, festhaftende, ziemlich derbe Membranen, unter denen, soweit sie sich entfernen lassen, die Arachnoidea etwas rauh erscheint, jedoch weiter keine Veränderungen erkennen lässt. Innenfläche der Dura mit eitrigen Membranen bedeckt. Der vordere Pol des linken Temporallappens ist ebenfalls mit der Dura verwachsen. — Auf dem linken Felsenbeine findet sich im Schädelinneren eine frische, flächenförmige Hämorrhagie. Im rechten Sinus sigmoideus ein frisches Speckhautgerinnsel; im rechten Sinus transversus ein der Wand adhärenter eitriger Thrombus. Im linken Sinus petros. infer. ein frisches Blutgerinnsel, die Sinus links sonst leer, ebenso der Sinus longitudinalis. Linker Seitenventrikel leer, Hirnsubstanz ziemlich blass von guter Consistenz feucht. Rinde etwas verschmälert. Am hinteren Pol der linken Kleinhirnhemisphäre ein Defect der obersten Gehirnschichten, dementsprechend sich in der Kleinhirnsubstanz eine erweichte Partie vorfindet, in deren Umgebung zahlreiche punktförmige Hämorrhagien zu sehen sind. Am hinteren Ende des linken Occipitallappens ist die Hirnsubstanz brüchig erweicht von braunrother Farbe. In der Spitze des linken Temporallappens zeigt sich dort, wo sie mit der Dura verlöthet war, ein gut haselnussgrosser, dicht unter der Rinde liegender Erweichungsherd. — An der Schädelbasis fällt das starke Vorspringen des Dens Epistrophei auf. Der Atlas ist aus seinem Bandapparat gelöst, von schmutzig graugrüner Farbe und zeigt an der Aussenfläche grösstentheils rauhen Knochen. Die überknorpelten Gelenkflächen fehlen theilweise und sind rauh. In der Umgebung des Atlas ist das Gewebe schmutzig graugrün verfärbt und nekrotisch zerfallen, doch lässt sich zwischen diesem Zerfallsherd und dem Eiter der Schädelhöhle keine Communication nachweisen. In beiden Lungen multiple Abscesse, theils frischeren Datums als gelbe Eiterpunkte mit hämorrhagischem Hof, theil länger bestehend mit glatten, gegen die Umgebung scharf abgegrenzten Wandungen. Sie überschreiten im Allgemeinen nicht Erbsengrösse, nur ein grösserer, von ca. Kirschgrösse findet sich vor. Sonst sind die Lungen überall gut lufthaltig. Beiderseits chronische, adhäsive Pleuritis. Bronchitis. Verfettung des Herzmuskels. Allgemeine Anämie. Keine sonstigen Metastasen.

Bacteriologische Untersuchung des aus dem Abscess des Occipitallappens gewonnen Eiters. In Ausstrichpräparaten fanden sich reichliche Mengen von Bacillen, von denen eine ganz kurze an den Enden etwas spitz zu laufende Art mit Vorliebe zu Ketten angeordnet war; daneben Staphylokokken. Es fiel sofort auf, dass die meisten Bacillen und auch Kokken nur wenig Farbe annahmen, so dass der grösste Theil

Digitized by Google

des Gesichtsfeldes mit „Schatten" bedeckt war. Aus diesem Grunde wurden zur Originalplatte 2 grosse Oesen Eiter verwandt und zwei Verdünnungen durch je 3 grosse Oesen angelegt. Es wuchsen jedoch trotzdem nur auf den ersten beiden Platten spärliche, weissliche Colonien, von denen die tiefer gelegenen als zarte, leicht bläulich, durchscheinende Colonien ähnlich dem Bacterium Coli wuchsen. Da es mir aus äusseren Gründen unmöglich war, die Untersuchung dieses Mikroorganismus vorzunehmen, so war Herr Dr. Grethe (Pathologisches Institut), so freundlich, eine ihm zugesandte Gelatinestichcultur zu untersuchen.

Gelatinestich: Wachsthum längs des Impfstiches in kleinen runden, weissen Colonien, welche die Gelatine nicht verflüssigen.

Facultativ anaerob. Wachsthum in hoher Zuckergelatine im ganzen Stich.

Agar: kleine, grau durchscheinende, feuchtglänzende Colonien längs des Impfstiches, welche nur, wo sie sehr dicht stehen, confluiren.

Bouillon wird schwach getrübt. Grauweisser Bodensatz.

Milch wird nicht coagulirt.

Mikroskopisch: Kurze, plumpe Bacillen mit abgerundeten Enden. Sowohl in Bouillon, wie auf Agar bilden sie oft längere Ketten; die einzelnen Glieder der Ketten können so kurz werden, dass der Anschein von Streptokokken erweckt wird. Die Bacillen sind unbeweglich, färben sich mit allen Anilinfarben und behalten die Färbung nach Gram.

Epikrise: Der Knabe hat 5 mal operirt werden müssen, zum Theil deshalb, weil die ersten beiden Operationen wegen Aussetzen des Pulses, resp. wegen grösserer Blutung abgebrochen werden mussten. Bei einem kräftigeren Individuum wäre der Sinus schon in der ersten Sitzung trotz der Blutung bis zum Confluenz Sinuum eröffnet und ausgeräumt worden. Man wäre dann zugleich auf den Abscess im Occipitallappen gestossen, da die ihn bedeckenden Hirnhäute gangränös waren, so dass sich der Eiter spontan entleeren konnte. Die Trepanation auf den Schläfenlappen war besonders durch das Auftreten der Paresen indicirt, die Incision in das Kleinhirn durch das Abfliessen einer enormen Menge von Cerebrospinalflüssigkeit, welche in Gemeinschaft mit der Pyämie in kurzer Zeit zum Tode führen musste, wenn der den vermehrten Hirndruck verursachende Erkrankungs-

Digitized by Google

herd in der Schädelhöhle, welcher nach den vorausgegangenen Eingriffen, dem bestehenden Schwindel und dem Anfangs beobachteten Erbrechen mit einiger Wahrscheinlichkeit im Kleinhirn gesucht werden konnte, nicht eliminirt wurde. Jedenfalls kam der durch die Section erhobene, überaus seltene Befund vollkommen abgekapselter Abscesse zwischen Dura und Arachnoidea diagnostisch nicht in Betracht. — Dass die Gangrän der Hirnhäute über dem Occipitallappenabscess nicht zur diffusen Meningitis führte, dürfte daran gelegen haben, dass die daselbst hausenden Mikroorganismen zum grössten Theil abgestorben waren; nur eine geringe Anzahl von Fäulnissbacillen konnte auf Agar bei Bruttemperatur gedeihen, dagegen wuchsen die im Ausstrichpräparat gesehenen Staphylokokken überhaupt nicht mehr. Es konnte daher vor dem Durchbruch des Abscesses zu Verklebungen kommen, welche eine weitere Ausbreitung der Erkrankung auf die Meningen verhinderten. Die gleichen Verhältnisse mögen bei den circumscripten Abscessen zwischen Dura und Arachnoidea vorgelegen haben, doch würde es zu weit führen, an dieser Stelle näher auf diese interessanten Befunde, ihre Diagnosticirbarkeit, für welche Anhaltspunkte gegeben sind, und Operationsmöglichkeit einzugehen. Hervorgehoben zu werden verdient noch die Thatsache, dass der Augenhintergrund bis zum 7. September, an welchem Tage er zum letzten Male untersucht wurde, beiderseits normal war. Die Eröffnung des linken Lateralsinus in seiner ganzen Ausdehnung konnte in diesem Falle eine lebensrettende Wirkung nicht haben, da die entzündliche Thrombose bereits auf den Lateralsinus der anderen Seite übergegriffen hatte. Die Unterbindung der Jugularis war in diesem Falle ohne Bedeutung. Die bei der Section über dem linken Felsenbeine gefundene Hämorrhagie rührte davon her, dass das den supponirten Abscess im Schläfenlappen suchende Messer bis auf das Felsenbein herab in die Hirnsubstanz eingeführt worden war, um eventuell auch einen kleinen Abscess nicht zu verfehlen. Bemerkenswerth ist, dass die operativen Eingriffe ins Gehirn, ausser kleinen Erweichungsherden, von denen erheblicher Nachtheil nicht zu befürchten stand, keine nachtheiligen Folgen gehabt hatten. Die Caries des Atlasses ist jedenfalls durch die extradurale Eiterung bedingt worden; dass diese bei der Section nicht mehr in die Erscheinung trat, ist natürlich, da der extradurale Eiter operativ nach Wegnahme grosser Knochenpartien entfernt worden war. Als directe Todesursache ist Herzschwäche infolge des

Digitized by Google

grossen Flüssigkeitsverlustes aus der eröffneten Schädelhöhle und infolge der Pyämie anzusehen.

Fall XI. Wilhelm Mohrung, 17. Jahre alt, Tischlerlehrling aus Berga. Aufgenommen den 7. September 1896, gestorben den 14. November 1896.

Anamnese: Seit dem 4. Lebensjahre linksseitige Ohreiterung. Seit circa 10 Tagen Schmerzen im linken Ohre, welche täglich zunahmen und sich auf die ganze linke Kopfhälfte ausbreiteten. In den letzten Tagen Anschwellung hinter dem linken Ohre, heftige Schmerzen im Hinterkopf und starker Schwindel. Weder Erbrechen, noch Schüttelfrost bisher beobachtet. Keine Obstipation.

Status: Blass aussehender, junger Mann mit leidendem Gesichtsausdruck. Herz und Lungen gesund, leichte Bronchitis. Augenhintergrund beiderseits normal. Linke Pupille etwas weiter als die rechte reagirt träger. Leichte Somnolenz, Lippen trocken mit bräunlichen Bocken bedeckt. Keine Motilitätsstörungen. Sehnenreflexe mässig gesteigert. Geringe Hyperästhesie der rechten unteren Extremität. Temperatur Morgens 37,4°. Puls 58, regelmässig klein. Urin eiweiss- und zuckerfrei. Beim Gehen fällt der Patient nach rechts und hinten. Umgebung des rechten Ohres und rechter Gehörgang normal. Rechtes Trommelfell eingezogen, leicht getrübt, Verkalkung hinten unten. Hinter dem linken Ohre Druckempfindlichkeit, Fluctuation und Oedem; Die Infiltration reicht bis unter die Spitze. Reichliche Eiterung aus dem linken Gehörgang, welcher infolge Senkung der oberen und hinteren Wand schlitzförmig verengt ist. Gehör rechts normal; links wird Flüstersprache nicht gehört. C_1 ist etwas, Fis_4 mittelstark herabgesetzt. C_1 wird vom ganzen Schädel nach links gehört.

Operation: Eröffnung eines retroauriculären Abscesses, welcher schmutziggraue Jauche mit Gasblasen untermischt enthält. Corticalis nicht durchbrochen. Freilegung sämmtlicher Mittelohrräume. Bei den ersten Meisselschlägen in die Corticalis quillt graue Jauche hervor, und nach wenigen Meisselschlägen wird ein grosses, sämmtliche Mittelohrräume einnehmendes, zum Theil jauchig zerfallenes Cholesteatom freigelegt. O-sicula fehlen. Beim Freilegen der Höhle quillt hinten unten — das Cholesteatom ragte so tief in die Spitze, dass diese ganz resecirt werden musste — aus haarfeiner Fistel permanent Jauche hervor. Bei Verfolgung dieser Fistel gelangt man in eine grosse epidurale, resp. episinuöse Abscesshöhle in der hinteren Schädelgrube. Die Dura wird in einer Ausdehnung von 3 : 2 Cm. ca. freigelegt, sie ist mit eitrig fibrinösem Exsudat bedeckt. Der Sinus erweist sich beim Einschneiden als fast vollkommen obliterirt; nur in den oberen Partien enthält er einen schwärzlichen, festanhaftenden Streifen — den Rest des Thrombus. Die Abscessmembran wird excidirt, Gehörgang kann nicht mehr gespalten werden, da der Puls aussetzt.

Temperatur nach der Operation 39,5°, Abends 37,5° bei 75 Pulsschlägen. Patient klagt noch über Kopfschmerzen.

8. September. Temperatur 36,2 P. 60 —37,6 P. 72 —38,5 P. 76 —37,8 P. 64 —36,8° P. 54. Leichte Unbesinnlichkeit; ziemlich starke Hinterkopfschmerzen.

9. September. Temperatur 36,7 P. 58 —36,7 P. 60 —37,3 P. 68 —37,0° P. 51. Allgemeinbefinden besser. Keine Schmerzen; Patient ist klarer. In der Nacht wieder starke Kopfschmerzen.

10. September. Nachdem am Morgen bei einer Temperatur von 36,5° abermals eine hochgradige Pulsverlangsamung (50 Pulse) constatirt war, musste die Diagnose auf Hirnabscess gestellt werden. Für die Diagnose eines Schläfenlappenabscesses waren keine Anhaltspunkte gegeben, dagegen wiesen die starken Hinterkopfschmerzen auf das Kleinhirn, obgleich kein Erbrechen beobachtet worden war. Die Lumbalpunction wurde jedoch vorausgeschickt, es entleerte sich, zuerst ein Strahl, crystallklare Flüssigkeit.

Operation: Nach Abnahme des Verbandes quoll zwischen der eitrig infiltrirten Dura und dem Knochen aus dem hinteren unteren Theile der Operationswunde mit Gasblasen untermischte Jauche hervor. Infolgedessen wurde der Knochen mit der Knochenzange so weit fortgenommen, dass die Dura, soweit sie das Kleinhirn bedeckte, vollkommen freilag. Sie war auch

Digitized by Google

hier eitrig infiltrirt und an einer mehr prominenten Stelle grünschwärzlich verfärbt. Beim Druck auf diese Stelle quollen einige Gasblasen hervor. Deutliche Fluctuation. Die Incision entleert einen wallnussgrossen Kleinhirnabscess. Es konnte das Endglied des Zeigefingers in die Abscesshöhle versenkt werden. Hirnhäute vollkommen mit der Hirnsubstanz verwachsen. Einlegung eines grossen Drains.

Nach der Operation Puls 55, Abends 60.

Diese Operation brachte jedoch keine wesentliche Aenderung im Befinden des Patienten hervor. Am Abend des 12. September wurden bei einer Temperatur von 36,5° nur 51 Pulse gezählt. Am 13. September Abends klagte Patient wieder über heftige Kopfschmerzen der Puls sank auf 46 Schläge. Am 14. September steigt auch die Temperatur wieder bis auf 38,1° (P. 68). Die weiter bestehende Pulsverlangsamung und die Kopfschmerzen wiesen auf einen zweiten Erkrankungsherd im Gehirn hin. Als daher beim Verbandwechsel, welcher in Erwartung eines weiteren Eingriffes auf dem Operationstisch vorgenommen wurde, Fluctuation, wenn auch nicht mit absoluter Sicherheit, über dem Occipitallappen fühlbar war, incidirte man an dieser Stelle. Es entleerte sich ein Tropfen Eiter aus einer weichen, schmierigen Gehirnmasse, welche selbst vorsichtig mit dem Finger entfernt wurde, wodurch eine etwa haselnussgrosse Höhle entstand. Nach diesem Eingriffe hob sich der Puls; der Patient blieb die nächsten 4 Tage fieberfrei. Am 17. September klagte er über Schmerzen in der Lumbalgegend entsprechend der Punctionsstelle, die sich jedoch bald verloren. Am 19. früh Schüttelfrost; Temperatur 39,0°, Abends und am folgenden Tage kein Fieber. Am 21. September abermals Schüttelfrost; von nun an mit wenigen Unterbrechungen pyämische Temperaturen mit zeitweiligen, mehr oder weniger ausgesprochenen Frostanfällen. Die Gehirnwunden schlossen sich bald; beide Gehirntheile prolabirten nur wenig; die Secretion wurde allmählich sehr gering. Verbandwechsel jeden zweiten Tag. Am 27. September Schmerzen in der linken Schulter und der linken Brustseite. Erstere gehen auf Jodanstrich und Eis bald zurück, letztere halten etwas länger an; es entwickelt sich eine ausgesprochene Pleuritis der linken und auch der rechten Seite. Am 29. September wird links leichte Neuritis optica, rechts neuritische Reizung constatirt. Am 30. tritt bräunlichgefärbtes Sputum auf; an diesem und einem der folgenden Tage bezeichnet Patient ihm vorgehaltene Gegenstände falsch (optische Aphasie). Der Husten und Auswurf nehmen allmählich zu; der Appetit bleibt jedoch gut, Zunge rein und feucht. Am 19. October wird beiderseits ausgesprochene Neuritis optica constatirt. Ende October und Anfang November treten einige Male pyämische Durchfälle auf, die jedoch sofort durch Tannalbin (½ bis 1 Gramm) coupirt werden. In derselben Zeit wurde eine pyämische Roseola besonders an den Extremitäten bemerkt. Zeitweilig hallucinirt der Kranke. Er erhält jetzt reichlich Alkohol. Allmählich wird die Athmung beschleunigter, der Puls frequenter. Exitus am Abend des 14. November, nachdem er einmal hatte unter sich gehen lassen, im Uebrigen aber bis zuletzt bei Besinnung geblieben war.[1])

Werfen wir nun zum Schluss einen kurzen Ueberblick über die im Vorhergehenden skizzirten 11 Fälle, so sind am Sinus operirt im Ganzen 6 (I. IV. VI. VII. X. XI). Von diesen sind geheilt 3 (I. IV. VII.) wobei ich Fall VII, welcher später an Hirnabscess und Meningitis zu Grunde ging, auf Grund des Sectionsbefundes als von der Pyämie geheilt mitzähle. Gestorben

---

1) Letztere Bemerkungen wurden erst bei der Correctur beigefügt, Sectionsprotokoll und Epikrise konnten nicht mehr eingefügt werden, doch erwies sich die Diagnose des Uebergreifens der Thrombose auf die andere Seite als richtig. Meningitis bestand nicht.

Digitized by Google

sind 3 (VI. X. XI). Nicht am Sinus, jedoch am Warzenfortsatz operirt sind 3 (II. V. IX.), gestorben alle 3; es ist jedoch zu berücksichtigen, dass in Fall X., bei welchem die Meningitis fast gleichzeitig mit der septischen Thrombose auftrat, die Pyämie gar nicht zum Ausdruck kam, daher der Fall von vornherein inoperabel war. Ueberhaupt nicht operirt wurden 2 (III. VIII.), welche beide kurze Zeit nach der Aufnahme zu Grunde gingen.

Diese Zahlen dürfen als ein Beitrag zu Gunsten der operativen Eröffnung des ganz oder theilweise thrombosirten Sinus betrachtet werden.

Die rechte Seite war unter meinen Fällen 8 mal, die linke 3, resp. 4 mal, wenn man den im Nachtrag berichteten Fall von perisinuöser Eiterung mitrechnet, betroffen, Zahlen, welche zu Gunsten der Körner'schen Auffassung von dem durch anatomische Verschiedenheiten bedingten häufigeren Uebergreifen der Mittelohrerkrankungen der rechten Seite auf das Schädelinnere statistisch verwerthbar sind [1]). Körner's Schädelmessungen, welche übrigens in neuerer Zeit mehrfach angegriffen wurden, sind zwar von wissenschaftlicher, keineswegs aber von praktischer Bedeutung, denn wenn auch die äusseren pathologischen Befunde beider Gehörorgane eines Patienten den Operateur gelegentlich einmal im Zweifel lassen können, welchen Sinus er anzugreifen habe, so werden sich doch stets bei der Operation Unterschiede herausstellen, welche es ermöglichen, sich ohne Rücksicht auf das unsichere diagnostische Hülfsmittel der häufigeren rechtsseitigen Erkrankung des Schädelinneren für einen der beiden Sinus zu entscheiden.

Der Augenhintergrund wurde in dreien meiner Fälle (II. III. VIII.), welche nur kurze Zeit in Behandlung waren, nicht untersucht. Von den übrigen 8 wurden 7 vor der Operation gespiegelt, und sämmtlich wiesen keinerlei Veränderungen von irgend welchem Belang auf. Von diesen wurden einige Zeit nach der Operation controlirt 4 (VI. VIII. X. XI.); bei 2 von ihnen konnte abermals normaler Befund erhoben werden, (VII. X.), bei einem (VI.) zeigten sich die Papillengrenzen sechs Tage nach der Operation etwas verwaschen, während sich bei dem letzten (XI.) allmählich eine deutliche, beiderseitige Papillitis ausbildete. Ein Patient (IV.) wurde erst nach der Operation untersucht; es fand sich eine Papillitis derselben Seite, welche ihrem Grade und ihrer Beschaffenheit nach schon vor der Operation bestanden haben

1) Während der Correctur der Arbeit kam ein weiterer Fall von Sinusthrombose zur Operation, bei welchem es sich um die rechte Seite handelte.

Digitized by Google

musste.[1]) Zieht man hierbei noch den im Nachtrag beschriebenen Fall in Betracht, dessen Augenhintergrund beiderseits als normal befunden wurde, so war unter 9 mal, nur 1 mal der Augenhintergrund vor der Operation pathologisch verändert. Dieser Befund steht in auffälligem Gegensatz zu den Beobachtungen Jansen's, welcher den Veränderungen am Augenhintergrund geradezu eine diagnostische Bedeutung für Sinuserkrankungen beimisst. Es lässt sich vorläufig nicht entscheiden, wodurch die fast entgegengesetzten Untersuchungsresultate bedingt sind; der Erklärung, dass Veränderungen am Augenhintergrunde erst in den späteren Stadien der Sinusthrombose auftreten, und dass Jansen besonders solche Fälle vor sich gehabt hat, widerspricht mein Fall IV., bei welchem die Papillitis schon beim ersten Auftreten des Fiebers vorhanden gewesen sein muss.

Meinen 11 Fällen lagen 8-, resp. 9 mal (inclus. Fall XII.) chronische Ohrerkrankungen zu Grunde, unter denen sich sieben Cholesteatome befanden; in den beiden übrigen Fällen war chronische Eiterung mit Caries die Ursache; in letzteren traten jedoch die Erscheinungen der Sinusthrombose im Anschluss an eine Polypenextraction auf. Die Bedeutung dieses Eingriffes für die infectiöse Thrombosirung eines Sinus ist wahrscheinlich darin zu suchen, dass wir durch die Abschnürung eines Polypen eine frische Wunde setzen, in welcher die schon vorhandenen pathogenen Mikroorganismen, resp. bei Gelegenheit des Eingriffes neu eingeführte, einen günstigeren Nährboden finden als in der durch chronische Entzündung veränderten Schleimhaut; auch stehen in der frischen Wunde die Wege zur weiteren Ausbreitung Anfangs vollkommen offen. War nun die chronische Eiterung bereits bis zum Sinus vorgedrungen, wie es in unseren beiden Fällen nach dem Operationsbefunde zweifellos gewesen sein muss, so gelangen die virulenten Bacterien alsbald dahin, durch die acute Exacerbation der Entzündung wird die bisher widerstandsfähige Sinuswand für pathogene Keime durchgängig, und es kommt zur entzündlichen Thrombose. Jedenfalls muss man sich der Möglichkeit derartiger Vorgänge bei Polypenextractionen bewusst sein und den Kranken nach der Operation gut beobachten, um eventuell rechtzeitig eingreifen zu können. In den noch übrigen 3 Fällen

1) In dem während der Correctur dieser Arbeit operirten Falle, welcher nicht mehr berücksichtigt werden konnte, fand sich bei der Aufnahme Papillitis der sinuskranken, beginnende der sinusgesunden Seite.

Digitized by Google

entwickelte sich die Sinusthrombose im Anschluss an eine acute, resp. subacute (VIII.) Ohreiterung.

Obturirend waren die Thromben in 6 meiner Fälle (I. III. VII. VIII. X. XI.), von denen einer (VIII.) acut, resp. subacut, die übrigen chronisch waren. Wandständig sass der Thrombus in 3 Fällen (II. V. IX.), von denen 2 acut und 1 chronisch. Im Falle VI. ist es zweifelhaft, ob der bei der Section gefundene obturirende Thrombus des Bulbus nicht Folge der Unterbindung war. Ich habe schon im ersten Theile ausgeführt, dass die Ursache, warum der nach acuten Eiterungen auftretenden Pyämie zumeist ein wandständiger, der nach chronischen beobachteten zumeist ein obturirender Thrombus zu Grunde liegt, darin zu suchen ist, dass der acut sich bildende Thrombus infolge der grösseren Virulenz seiner Mikroorganismen früher pyämische Erscheinungen macht, als der sich an eine chronische Eiterung anschliessende, welcher zumeist erst dann wirksam wird, wenn er eitrig zerfällt.

Hiernach ist es leicht zu erklären, warum unter meinen Fällen ein subacuter Fall zur obturirenden Thrombose führte. Die Sulcuswand wurde nur an einer kleinen Stelle von der Erkrankung ergriffen, der Thrombus blieb auf diese Stelle beschränkt, klein und machte infolge dessen keine bedrohlichen Erscheinungen, allmählich obturirte er den Sinus und inducirte die Meningitis, welcher der Patient erlag. Umgekehrt fand sich im Falle IX. eine wandständige Thrombose nach chronischer Ohrerkrankung deshalb, weil sich die Meningitis gleichzeitig mit der Thrombose entwickelte, so dass der Tod eintrat, bevor der Thrombus sich vergrössern konnte.

Ausgedehnt war die Thrombose in 6 meiner Fälle, (5 chronisch, 1 acut), verhältnissmässig kleine Thromben fanden sich in den übrigen 5 Fällen, davon 2 acut, 1 subacut, die letzten 2 chronisch; also auch diese Beobachtung spricht dafür, dass die nach acuten Eiterungen auftretenden Thromben früher zu ausgesprochener Pyämie und zum Tode führen.

In den meisten Fällen (7) war der Sinus sigmoideus der Hauptsitz des Thrombus; einmal fand sich der Thrombus am Uebergange des Sinus transversus in den Sinus sigmoideus; 3 mal hatte dieser sich im Bulbus venae jugularis entwickelt.

In sämmtlichen Fällen hatte sich die Erkrankung per continuitatem vom Knochen auf die Sinuswand fortgesetzt mit Ausnahme des Neunten, für welchen einer der vorhandenen prä-

Digitized by Google

formirten Wege, wahrscheinlich der Aquaeductus Vestibuli, als Leitungskanal angesprochen werden muss.

Was den Sitz der Metastasen anbetrifft, so waren betroffen die Lungen allein 2 mal (VI. X.) zugleich mit der Pleura 1 mal (III.) mit den Nieren und dem Endocard 1 mal (II.), Endocarditis allein fand sich im Fall X. Gar keine Metastasen innerer Organe fanden sich 4 mal (I. V. VII. VIII.). Vorübergehende seröse Metastasen fanden sich 3 mal (IV. V. XI.), im Falle (XI) mit Lungenmetastasen zusammen. Milztumor wurde nur in 5 Fällen (II. III. V. VII. VIII.) durch die Section festgestellt; er fehlte in zwei Fällen (VI. X.) ausgesprochener Pyämie ganz, wonach der Ausspruch Körner's auf S. 64 der II. Auflage seines Buches: „Der Milztumor fehlt bei der pyämischen Infection niemals", zu berichtigen ist. Bemerkenswerth ist die 2 mal beobachtete Endocarditis verrucosa.

In 4 Fällen, und zwar den 4 letzten, wurde die Lumbalpunction zur Sicherung der Diagnose vorgenommen. In den beiden Fällen, welche an Meningitis starben, war die erhaltene Flüssigkeit vermehrt und getrübt; in den beiden anderen, welche zugleich an Hirnabscess litten, war die Flüssigkeit vermehrt und klar. Die mikroskopische Untersuchung der getrübten Lumbalflüssigkeiten ergab einmal vermehrten Leukocytengehalt und zu Ketten angeordnete, grosse Kokken und im anderen Falle nur vermehrten Leukocytengehalt. Auch die bacteriologische Untersuchung fiel im zweiten Falle negativ aus. Von den klaren Flüssigkeiten wurden nur die erstere mikroskopisch mit negativem Erfolge untersucht. In einem anderen nicht hierher gehörigen Falle von Hirnabscess mit Meningitis wurde ein Diplococcus mikroskopisch in einem Ausstrichpräparat der getrübten und vermehrten Flüssigkeit nachgewiesen, die Platten blieben jedoch steril. Aus der Lumbalflüssigkeit einer vom Labyrinth inducirten Meningitis konnte ich Streptokokken in Reincultur züchten. Ich glaube, dass die Lumbalpunction ihre grössten Triumphe in der Ohrenheilkunde feiern wird. Nach meinen allerdings geringen Erfahrungen kann man bereits aus der Menge und Durchsichtigkeit der erhaltenen Flüssigkeiten werthvolle Schlüsse ziehen. Getrübte Flüssigkeit scheint die Diagnose Meningitis absolut zu sichern, vermehrte klare Flüssigkeit weist auf erhöhten Druck ohne entzündliche Processe hin (Hirnabscess, Tumor cerebri — Hirnödem der Kinder — einen Fall der letzteren Art hatte ich ebenfalls Gelegenheit zu punctiren, die Flüssigkeit lief tropfenweise und klar ab),

Digitized by Google

doch muss in letzterem Falle stets eine genaue mikroskopische Untersuchung die Diagnose stützen; die bacteriologische scheint in diesem Falle weniger zuverlässig zu sein, da spärlich vorhandene Mikroorganismen in ihrer Vitalität so stark herabgesetzt sein können (vergl. den oben angeführten Fall), dass sie nicht mehr wachsen. Bedeutungslos für die Diagnose ist der Befund spärlicher klarer Flüssigkeit, da, wie Friedrich Straus dieses neuerdings im 57. Bande des Deutschen Archiv's für klinische Medicin ausführt, die Communication zwischen Schädelhöhle und Wirbelkanal sowohl bei eitriger Meningitis, als auch bei Tumoren aufgehoben sein kann.

Therapeutische Erfolge haben wir nicht erzielen können; auf Kopfschmerzen blieb die Lumbalpunction ohne jede Wirkung. Die bacteriologische Ausbeute des vorliegenden Materiales ist gering; vom Thrombus selbst wurden nur einmal (VII.) Culturen angelegt, und es wuchs trotz reichlichen Schüttelns der Originalcultur nur aus dem Thrombustheilchen eine gemischte Colonie von Straphylococcus albus und ein Stäbchen, von denen das erste in Reincultur gezüchtet wurde. Ob ausserdem Streptokokken vorhanden gewesen sind, lässt sich nicht sagen, da nur von dem in der Gelatineplatte liegenden Thrombusstücke eine Colonie ausgegangen war. In drei anderen Fällen wurde zweimal (IV. V.) der Eiter des Warzenfortsatzes, einmal (VI.) der perisinuöse Eiter bacteriologisch untersucht. In den beiden ersten acuten Fällen fand sich einmal der Streptococcus pyogenes, daneben Staphylococcus albus und ein Bacillus; im zweiten Falle der Streptococcus in Reincultur. Im dritten chronischen Falle wurde Staphylococcus albus und Bacterium coli commune gezüchtet. Die Untersuchung zweier Hirnabscesse ergab einmal Proteus vulgaris und im anderen Falle einen näher beschriebenen Bacillus.

Nachtrag.

Nach Abschluss dieser Arbeit wurde in die Hallesche Universitäts-Ohrenklinik ein Fall aufgenommen, welcher den von mir aufgestellten Satz, dass eine perisinuöse Eiterung nach Durchlässigwerden der Sinuswand, auch ohne dass es sofort zur Thrombenbildung kommt, höheres Fieber verursachen könne, vollauf bestätigt.

Albin Kraemer, Schmiedlehrling aus Schneidlingen, aufgenommen am 18. October 1896; noch in Behandlung.

Anamnese: Patient will vor 4 Jahren nach Erkältung auf beiden Ohren erkrankt sein; beiderseits wurde damals die Wilde'sche Incision ge-

Digitized by Google

macht. Nach 1/4 Jahr heilten beide Ohren, jedoch mit hochgradiger Schwerhörigkeit, welche sich auf dem linken Ohr später etwas besserte. Am 7. October stellten sich „plötzlich“ wieder Schmerzen, grössere Schwerhörigkeit und geringer Ausfluss links, sowie Anschwellung hinter dem linken Ohre ein. Er wurde in ein Krankenhaus gebracht und soll daselbst vor einigen Tagen 40,0° gemessen haben (Aussage der Mutter), Schüttelfrost soll nicht beobachtet worden sein. Er wurde alsdann der hiesigen Kgl. Ohrenklinik überwiesen.

Status: Gutgenährter, kräftiger Knabe, Herz und Lungen gesund. Etwas caput obstipum nach links, die Bewegungen des Kopfes sind jedoch um keine Axe behindert oder schmerzhaft. Die Haut heiss und trocken, Temperatur (Abends aufgenommen) 38,7°. Lippen bräunlich, Zunge belegt. Adenoide Vegetationen. Rechte Tonsille in mässigem Grade hypertrophisch, weicher Gaumen und Zäpfchen gerötet und leicht ödematös. Keine Schluckbeschwerden. Augenhintergrund beiderseits normal. Urin eiweiss- und zuckerfrei. — Hinter dem rechten Ohr zwei kleine Narben. Die linke Ohrmuschel ist nach vorn und seitlich abgedrängt. Hinter dieser eine fluctuirende, gerötete, druckempfindliche Schwellung, über welcher eine Narbe sichtbar. Die Druckempfindlichkeit setzt sich auf die Umgebung fort und reicht nach dem Occiput zu fast bis zur Mittellinie; bis eben dahin ist die Kopfhaut in geringem Grade ödematös. Linker Gehörgang schlitzförmig verengt; rechter normal, Residuen am Trommelfell. Flüstersprache und tiefe Töne wurden beiderseits nicht gehört, hohe Töne links bei starkem Nagelanschlag, rechts unsicher bei Metallanschlag. Der Catheterismus tubae ergiebt rechts Blasegeräusch, links ebenfalls ein blasendes Geräusch, welchem ein zähes Rasseln folgt derart, als kehrten dickbreiige Massen in ihre Ruhelage zurück. Ordination: Eisbeutel.

Die Temperatur wurde die Nacht hindurch zweistündlich gemessen und erreichte als höchsten Stand 39,0°.

19. October. Temperatur 38,0°. Auf Druck hochgradige Schmerzhaftigkeit an der Spitze des linken Warzenfortsatzes und im Verlauf des linken Sternocleidomastoideus. Die Diagnose wird auf Empyem (Cholesteatom?) des linken Warzenfortsatzes mit Betheiligung des Sinus (Sinusthrombose?) gestellt und die Radicaloperation vorgenommen.

Weichtheile stark verdickt, speckig infiltrirt. Aus einem zwischen letzteren und dem Periost gelegenen über kirschgrossen Abscess entleert sich stinkender Eiter. Planum nicht durchbrochen. Beim Ablösen der hinteren Gehörgangswand stürzt reichlich Eiter unter Druck hervor. Hintere Gehörgangswand nicht durchbrochen; Aditus ad Antrum nach aussen zu erweitert. Horizontalschnitt nach hinten, der Knochen daselbst äusserlich intact. Nach wenigen Meisselschlägen, welche nur eine dünne Corticalisschicht abheben, stösst man auf weisslich glänzende Cholesteatommassen; nachdem diese durchstossen, quillt eine grützbreiartige, stinkende Masse hervor, welche weiterhin mittelst Wattebäuschchen herausgedrückt und aufgetupft wird. Hierauf wird eine grosse Höhle mit ganz glatter Knochenwand sichtbar, welche besonders tief medialwärts und nach hinten reicht. Entfernung der hinteren Gehörgangswand, von Gehörknöchelchen wurde nichts gefunden. Von der lateralen Attikwand steht nur der vorderste Theil, welcher weggenommen wird. Die Pauke ist ebenfalls vollkommen mit zerfallenen Cholesteatommassen angefüllt. Von der Sinusgegend her quillt aus zwei ganz feinen Fisteln Eiter hervor. Die Sulcuswand gelblich, glatt, ohne Verfärbungen; eine der Fisteln führt in sie hinein. Beim Aufschlagen des Sulcus stürzt unter hohem Druck dickflüssiger Eiter hervor, die Hakensonde gelangt in eine Höhle. Beim weiteren Freilegen des Sinus (über 2 Cm.) füllt dieser jedoch den Sulcus vollständig aus, so dass angenommen werden muss, dass er vorher durch den Eiter comprimirt, sich erst nach dessen Abfluss wieder ausgedehnt hat; seine Wandung ist verdickt und weist schmutziggraue Auflagerungen auf. Der palpirende Finger fühlt Fluctuation. Ein Cholesteatomrecess führt in die Spitze, deren grosse Zelle ganz mit frischeren Cholesteatommassen erfüllt ist; dieselbe wird ganz weggenommen. Dabei entleert sich bei Druck auf einen hinteren Muskelansatz des Sternocleidomastoideus aus diesem eine erbsengrosse, röthlich-gelbliche, breiige Masse. Der Knochen in

Digitized by Google

dieser Gegend (hinter der Incisura mastoidea) intact. Die Weichtheile unter der Spitze infiltrirt. Ein weiterer Recess führt vom Boden der hinteren Gehörgangswand in die Tiefe; derselbe wird freigelegt und ausgeräumt. Der Boden der Paukenhöhle wird dadurch sichtbar gemacht, dass die lateralwärts vom Facialis unterhalb der weggeschlagenen hinteren Gehörgangswand gelegenen Knochenpartien, sowie die oberflächlichen Schichten des Bodens des knöchernen Gehörganges weggenommen werden. Schliesslich wird noch ein kleiner Recess, welcher wenig schwärzlich verfärbte Granulationen enthielt, im hintersten medialsten Theil der Höhle durch Wegnahme von Knochen freigelegt und mit dem scharfen Löffel vorsichtig ausgekratzt.

Das Fieber fiel schon am Abend des Operationstages ab und trat nie wieder auf. Da man nicht sicher sein konnte, ob sich nicht doch schon ein infectiöser Thrombus im Sinus transvers. oder im Bulbus gebildet hatte, liess man den Patienten erst am 11. Tage aufstehen. Der Heilungsverlauf ist ein vollkommen normaler.

Epikrise. Die Diagnose war in diesem Falle dadurch erschwert, dass die anamnestisch festgestellte und daher an und für sich unsichere, hohe Temperatur auf eine vorangegangene Angina, deren Merkmale bei der Aufnahme noch theilweise constatirt wurden, bezogen werden konnte. Die während der kurzen Beobachtungszeit (circa 19 Stunden) erhobene höchste Temperatur betrng 39,0°, hatte also diejenige Grenze noch nicht überschritten, welche nach meinen vorhergehenden Ausführungen zur Diagnose der Sinusthrombose führen muss. Wenn uns daran gelegen hätte, die Diagnose Sinusthrombose mit Sicherheit zu stellen, so hätten wir den Kranken einige Tage beobachten müssen, wobei wir jedoch riskirten, dass die bis dahin noch nicht vorhandene Thrombose des Sinus sich entwickelte. Da ausser dem Fieber genügende Indication zur Operation gegeben war, lag es im Interesse des Patienten, sofort zu operiren; natürlich musste in diesem Falle am Sinus Halt gemacht und der Effect der Operation abgewartet werden. Es kann nun ja nicht mit Bestimmtheit die Anwesenheit eines Thrombus im Sinus geleugnet werden, denn da derselbe sicher erst kurze Zeit bestanden haben kann, so kann er nach Entfernung des perisinuösen Eiters ausgeheilt sein, ohne überhaupt Erscheinungen gemacht zu haben; dieses ist jedoch praktisch ohne Bedeutung, und somit beweist auch dieser Fall, dass die Höhe des Fiebers bei chronischen und acuten Warzenfortsatzerkrankungen, sofern letztere sich nicht im acutesten Stadium befinden, den Grad der Mitbetheiligung der Sinuswand, resp. des Sinusinneren ausdrückt. Ausserdem beweist er, wie Eingangs gesagt, die Richtigkeit der von mir im ersten Theil aus rein theoretischen Gründen aufgestellten Behauptung, dass die perisinuöse Eiterung, bevor sie zur Thrombose eines Sinusabschnittes führe, höheres Fieber hervorrufen könne.

Digitized by Google

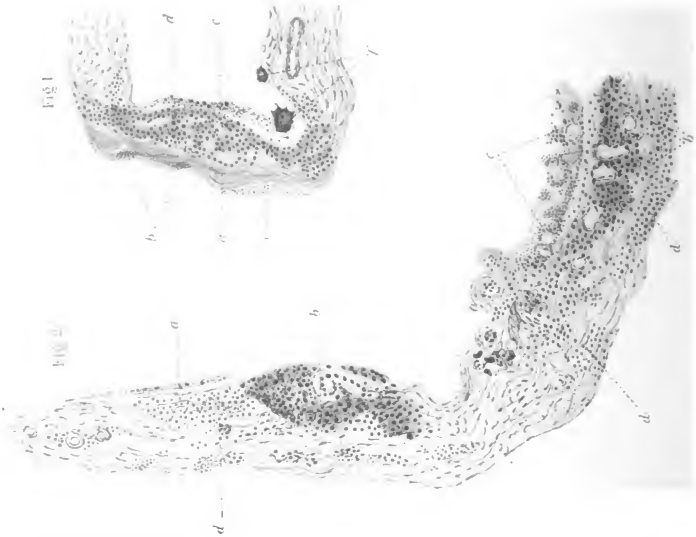

Leutert, Pyaemie.

v. F. C. W. Vogel

Digitized by Google

Somit ist dieser Fall die erste Probe auf die Richtigkeit des von mir aufgestellten Schemas.

Erklärung der Abbildungen
(Tafel III).

Fig. 1 (zu Fall II gehörig — Thrombose des Bulbus venae jugularis nach acuter Scharlach-Otitis) stellt einen Querschnitt eines von der cerebralen Seite eröffneten Sinus sigmoideus dar. Bei *a* Nekrose der dem Sulcus anliegenden Partie der Sinuswand, Mikroorganismenhaufen in dieser bei *b* und geringe Eiterauflagerungen bei *c*. *d* hochgradige kleinzellige Infiltration, *e* innere, weniger stark infiltrirte Schicht. *f* Verkalkungen.

Fig. 2 (zu Fall III gehörig — Thrombose des Bulbus venae jugularis nach Cholesteatom) stellt einen Längsschnitt der dem Sulcus sigmoideus anliegenden Sinuswand dar. *a* schmale thrombotische Auflagerung, *b* die dem Lumen zugekehrte Fläche der Sinuswand in älteres Granulationsgewebe verwandelt, *b'* älteres Granulationsgewebe mit Gefässneubildung. *c* älterer, grösstentheils organisirter, kleiner Thrombus. *d* Herde kleinzelliger Infiltration.

Die Veränderungen acute, wie chronische, waren in Wirklichkeit stärker, als es in der Zeichnung zum Ausdruck gekommen ist.

Fig. 3 (zu Fall IX gehörig — Cholesteatom; 3 Wochen nach der Operation manifest gewordener, entzündlicher Process in den mittleren Partien der cerebralen Wand des Sinus sigmoideus verlaufend; wahrscheinlicher Ausgang von der Endigung des Aquaeductus Vestibuli zwischen beiden Duralblättern). *a* Eiterung und Zerfall in den mittleren Partien der Sinuswand. *b* Durchbruch in das Lumen des Sinus. *c* ein kleiner Theil des Thrombus; die sich hieran anschliessende Hauptmasse des Thrombus ist nicht mitgezeichnet. *d* meningitischer Eiter.

Die Zeichnungen verdanke ich der Freundlichkeit des Herrn Dr. med. H. Schütz, dem ich auch an dieser Stelle meinen besten Dank sage.

Digitized by Google

XX.

Aus der Königlichen Universitäts-Ohrenklinik in Halle a. S.

Was können wir von der operativen Entfernung des Steigbügels bei Steigbügel-Vorhofankylose zum Zweck der Hörverbesserung erhoffen?

Von

Dr. Grunert,

I. Assistent der Klinik u. Privatdocent.

Die Frage der Entfernung des ankylosirten Stapes zum Zweck von Hörverbesserung befindet sich heute im Stadium einer gewissen Stagnation. Wie freudig wurden die ersten in dieser Richtung vorgenommenen Versuche begrüsst! Enthusiasten glaubten, dass die Ohrenheilkunde nun eine Operation gewonnen habe, die der Cataractoperation an die Seite zu stellen wäre. Wie wenig haben sich diese überschwänglichen Hoffnungen bisher erfüllt! Heute herrscht Ernüchterung ringsum trotz der zum Theil recht günstig lautenden neueren Publicationen über diesen Gegenstand aus Frankreich und Nord-Amerika, welche allerdings selbst von den Landsleuten der betreffenden Autoren als Ausfluss eines ungerechtfertigten Optimismus betrachtet werden.

Es wäre aber voreilig, wollten wir auf Grund unserer jetzigen Erfahrungen über diesen Gegenstand den Stab brechen; vortheilhafter wird es sein, unsere bisherigen Erfahrungen kritisch zu sichten und uns einmal die Frage vorzulegen, ob unsere Misserfolge nicht die Folge zu laxer Indicationsstellung gewesen sind, ob vor allem die Erfahrungen der pathologischen Anatomie der Stapesankylose stets genügend gewürdigt worden sind.

Die Stapesankylose war schon Valsalva bekannt. Die Häufigkeit ihres Vorkommens haben uns die anatomischen Arbeiten Toynbee's gelehrt.

Der Gedanke, diesem Leiden operativ zu begegnen, ist auch nicht neu. Schon v. Tröltsch hat ihn in der ersten Auflage

Digitized by Google

seines Lehrbuches im Jahre 1862 klar und deutlich ausgesprochen. „Veranschaulichen wir uns die Veränderungen, welche die Section häufig an solchen Kranken mit chronischem Ohrcatarrh ergiebt, und messen wir darnach die Erwartung ab, die wir von unseren therapeutischen Eingriffen vernünftiger Weise hegen dürfen, . . . lässt sich dann solchen Desorganisationen gegenüber noch von einem anderen, als höchstens von einem operativen Verfahren reden?“ Dass man zunächst diesen von v. Tröltsch gewiesenen Weg nicht einschlug, hatte seinen Grund sowohl in der Furcht, durch diese Operation eitrige Labyrinthentzündung und eitrige Meningitis zu veranlassen, als auch in der Besorgniss, durch derartige Eingriffe unheilbare Störungen des Körpergleichgewichtes zu setzen, war man doch gewöhnt, die physiologische Dignität, welche Goltz und Breuer dem Vorhof zusprachen, voll und ganz anzuerkennen. Es dauerte lange, ehe man diese Bedenken aufgab und sich an die operative Entfernung des ankylosirten Steigbügels heranwagte.

Wenn wir uns nun die Frage vorlegen: „Was haben wir von den Versuchen, die auf operative Entfernung des in der Fenestra ovalis fixirten Steigbügels gerichtet sind, zu erwarten? so können wir jene Frage nur beantworten mit Bezugnahme 1) der bekannten Thatsachen der Physiologie der Schallleitung im menschlichen Ohr und insbesondere auch der durch das Thierexperiment festgestellten Ergebnisse und 2) mit Berücksichtigung des pathologisch-anatomischen Substrates der abnormen Fixation des Steigbügels im ovalen Fenster. Zum Schluss bleibt die Lösung der Frage übrig, in wiefern die bisherigen praktischen Erfahrungen über den Werth der Stapesentfernung in Einklang stehen mit unseren durch die theoretische Betrachtung gewonnenen Anschauungen und Hoffnungen.

Dass isolirte Steigbügelvorhofankylose die normale Schallleitung beeinträchtigen und dadurch Schwerhörigkeit hervorrufen muss, ist von vorn herein einleuchtend. Unter normalen Verhältnissen werden die transversalen Schwingungen, in welche das Trommelfell durch die zugeleiteten Schallwellen gesetzt wird, durch den Gehörknöchelchenapparat auf das ovale Fenster übertragen. Dabei pflanzen die Ossicula den Schall nicht fort durch Schwingungen ihrer kleinsten Massentheilchen, sondern sie schwingen als Ganzes um das Axenband des Hammers. Ebenso findet eine Massenschwingung des Labyrinthwassers statt, auf welches die Steigbügelplatte die Trommelfellschwingungen über-

Digitized by Google

trägt. Diese Massenschwingung der Labyrinthflüssigkeit, welche möglich ist, weil die Labyrinthwand noch eine zweite mit einer Membran verschlossene Oeffnung, die Fenestra rotunda hat, durch welche das Labyrinthwasser ausweichen kann, scheint ein wesentlicher Factor für die normale Hörfähigkeit zu sein.

Wie wird sich der Ablauf der Schallleitung gestalten, wenn Steigbügelvorhofankylose besteht bei im Uebrigen vollkommener anatomischer Integrität des Gehörorganes? Unter diesen Verhältnissen sind nur zwei Möglichkeiten vorhanden. Anstatt, dass die transversalen Schwingungen des Trommelfelles durch die Gehörknöchelchenkette direct auf das Labyrinth übertragen werden und das Labyrinthwasser in Massenschwingung versetzen, wird nun der ankylosirte Steigbügel in Molekularschwingungen versetzt, das heisst er pflanzt den Schall fort durch Verdünnungen und Verdichtungen seiner Masse; mit ihm muss auch die knöcherne Labyrinthkapsel, mit der er ja, wenn Ankylose besteht, ein Ganzes bildet, in Molekularschwingungen versetzt werden, die sich ihrerseits wieder auf das Labyrinthwasser übertragen, welches also ebenfalls nur Verdichtungen und Verdünnungen seiner Massentheilchen bildet. Dass in diesem Falle, wie dies Politzer[1]) annahm, die auf die Labyrinthflüssigkeit übertragene Bewegung gegen das runde Fenster ausweicht, ist schon Lucae[2]) zweifelhaft gewesen, „da es sich in diesen Fällen nicht um stempelartige, durch die Gehörknöchelchen auf die Labyrinthflüssigkeit fortgesetzte Bewegungen, sondern um Vibrationen der Kopfknochen, demnach also um zum Labyrinth fortschreitende Verdichtungswellen handelt." Die zweite Möglichkeit, welche schon Voltolini ausgesprochen, aber von Politzer bezweifelt wird, wäre die, dass die Schallwellen auf die Membran des runden Fensters einwirken. Hier wäre also die Rolle der beiden Labyrinthfenster vertauscht.

Aber auch in diesem Falle könnten nur Molekularschwingungen der Labyrinthflüssigkeit resultiren, da die Ausweichungsmöglichkeit derselben, wie sie für das Zustandekommen einer Massenschwingung unerlässlich ist, durch das ovale Fenster bei bestehender Ankylose nicht gegeben ist. Mag nun die eine oder die andere Möglichkeit zutreffen, so ist dies für den Effect gleichgültig; in beiden Fällen wird der Umstand, dass eine Massen-

1) Untersuchungen über die Schallfortpflanzung. Archiv f. Ohrenheilk. Bd. I. S. 351.

2) Archiv f. Ohrenheilkunde. Bd. II. S. 87.

Digitized by Google

schwingung des Labyrinthwassers nicht zu Stande kommt, die normale Hörfähigkeit beeinträchtigen. Noch ein anderer Punkt ist hervorzuheben, welcher die Thatsache, dass bei isolirter Steigbügelvorhofankylose die normale Hörfähigkeit eine Einbusse erleidet, unserem Verständniss näher bringt. Die klassischen Untersuchungen von v. Helmholtz über den Mechanismus der Gehörknöchelchen haben ergeben, dass die ganze Kraftsumme der Trommelfellschwingungen ungeschwächt auf die Membran des ovalen Fensters abgegeben wird. Da nun die Membran des ovalen Fensters 15—20 mal kleiner ist als das Trommelfell, so muss die Kraft, mit welcher jeder Punkt derselben schwingt, um das 15—20 fache vermehrt sein. Wenn wir von den oben aufgestellten Möglichkeiten die zweite annehmen, dass nämlich die Schallwellen bei Steigbügelvorhofankylose auf die Membran des runden Fensters einwirken, so könnte mutatis mutandis von einer Kraftzunahme der Schwingungen des runden Fensters keine Rede sein. Was hören wir bei isolirter Steigbügelvorhofankylose, kennen wir, dieser Ausdruck sei mir gestattet, das physiologische Aequivalent für diese anatomische Veränderung?

In der Literatur ist eine grosse Anzahl von Fällen vorhanden, welche in vita functionell geprüft sind, und bei denen die Autopsie eine Steigbügelvorhofankylose constatirt hat. Diese Fälle sind aber deshalb für die Aufstellung des physiologischen Aequivalentes der Stapes-Vestibularankylose nicht zu verwerthen, weil einerseits die anatomische Untersuchung des Schläfenbeines in vielen Fällen feststellte, dass ausser der Stapes-Vestibularankylose noch andere Factoren bestanden, auf deren Rechnung die Schwerhörigkeit ganz oder doch theilweise gesetzt werden kann (Labyrinthveränderungen, pathologische Veränderungen der Membran des runden Fensters), andererseits in den Fällen, wo die Section „isolirte Stapesankylose" feststellte, der Ausschluss der anderen gewichtvollen Factoren nur auf Grund der makroskopischen oder einer anfechtbaren mikroskopischen Untersuchung insbesondere des inneren Ohres erfolgt war. Einen Fall besitzen wir in der Literatur, bei dem die genaueste mikroskopische Untersuchung eine isolirte Stapesankylose, insbesondere die Integrität des Labyrinthes feststellte, und wo in vita eine allen Anforderungen entsprechende Functionsprüfung angestellt war. Wenn wir in diesem Bezold'schen [1]) Falle annehmen, dass die Angaben des Kranken bei der Functionsprüfung zuverlässig

1) Zeitschr. f. Ohrenheilkunde. Bd. XXVI. S. 1 u. ff. (linkes Gehörorgan).

Digitized by Google

sind, dann haben wir in dem Ergebniss der Functionsprüfung dieses Falles das gesuchte physiologische Aequivalent. Wie wird nun die Schallleitung ablaufen, wenn das Schallleitungshinderniss, der ankylosirte Steigbügel, entfernt ist, und das ovale Fenster durch eine neugebildete Membran abgeschlossen wird? (vgl. Thierexperiment s. u.) Unter normalen Verhältnissen ist die auf das ovale Fenster durch den Gehörknöchelchenapparat überleitete Kraft prävalirend über die vom Trommelfell und der in Bewegung gesetzten Luft der Paukenhöhle auf das runde Fenster fortgeleitete Kraft. Diese Prävalenz der auf das ovale Fenster einwirkenden Kraft ist ein wichtiger Factor mit für die normale Bewegungsrichtung des Labyrinthwassers. Wenn das Foramen ovale anstatt durch die unbeweglich mit ihm verbundene Steigbügelplatte durch die supponirte Membran abgeschlossen ist, so gleichen die Schallleitungsverhältnisse insofern den normalen, als nun wieder eine Massenschwingung des Labyrinthwassers möglich ist, weil eine Differenz besteht zwischen der auf das ovale und der auf das runde Fenster einwirkenden Schwingungskraft. Wenn die auf die beiden Labyrinthfenster einwirkende Kraft die gleiche wäre, dann könnte es zu keiner Massenbewegung des Labyrinthwassers kommen, dann würden ebenso in der Labyrinthflüssigkeit nur Molekularschwingungen entstehen, wie wir sie bei der Stapesankylose als Ursache der Herabsetzung der normalen Function kennen gelernt haben, die Differenz der Kraft zu Gunsten des ovalen Fensters ist nun bedingt vor Allem durch den Grössenunterschied der beide Fenster abschliessenden Membranen, vielleicht auch durch die für die Krafteinwirkung günstigere Lage des ovalen Fensters. Wenn wir somit anzunehmen berechtigt sind, dass wir durch operative Entfernung des ankylosirten Steigbügels Schallleitungsverhältnisse schaffen können, die günstiger sind als die bei der Ankylose bestehenden, und dass diese arteficielle Veränderung des pathologischen Zustandes den Abzug einer Quantität von Schwerhörigkeit von der Gesammtschwerhörigkeit bedeuten muss, so dürfen wir uns doch nicht verhehlen, dass wir keine Aussicht haben, auf diese Weise wieder volle Normalhörigkeit zu gewinnen, weil u. a. den normalen Verhältnissen gegenüber noch der Defect besteht, dass von einer Vermehrung der auf das ovale Fenster einwirkenden Schwingungskraft (s. o.) nicht die Rede sein kann. Weiterhin muss betont werden, dass auch der Verlust der Wirkung des M. stapedius nicht gleichgültig sein kann, wenn ihm, wie dies Kessel behauptet, die Rolle eines Labyrinthdruckregulators zukommt.

Digitized by Google

Wenn wir das Ergebniss aus dieser vergleichenden Betrachtung der physiologischen Schallleitung und der Schallleitung bei der Stapesankylose ziehen, so spricht dasselbe vielmehr für einen Operationsversuch in der angedeuteten Richtung als gegen einen solchen. Weiterhin sind die Beobachtungen spontaner Stapesexfoliation infolge von Mittelohreiterung, wie z. B. die Fälle von Wolf[1]) und Steiner[2]) insofern in dem Sinne günstig für unsere operativen Bestrebungen auszulegen, als sie nicht nur beweisen, dass, selbst wenn eine eitrige Mittelohrentzündung vorhanden ist, die Elimination des Steigbügels nicht von eitriger Labyrinthentzündung und Meningitis gefolgt zu werden braucht, sondern auch zeigen (wenigstens der Fall von Wolf), dass das Fehlen des Steigbügels keine für den Verkehr bemerkbare Functionsstörung zu setzen braucht. Dass unter diesen Verhältnissen sogar eine nennenswerthe Hörverbesserung bei spontaner Stapesexfoliation eintreten kann, beweist der neuerdings mitgetheilte Fall von L. Wolf[3]).

In gleichem Sinne sprechen die Ergebnisse experimenteller Forschung von Flourens[4]), Kessel[5]), Botey[6]), Straaten[7]), mir[8]) und Garnault[9]) zu Gunsten der in dem in Rede stehenden Sinne vorgenommenen operativen Bestrebungen. Diese an Hunden, Kaninchen, Hühnern und Tauben vorgenommenen Versuche legen klar, 1. dass die doppelseitige Entfernung des Steigbügels, resp. der Columella bei den betreffenden Thieren keine äuffällige Functionsstörung setzt, 2. dass das ovale Fenster nach der Steigbügelentfernung sich durch eine nach der Paukenhöhlenseite hin concave, schwingungsfähige Membran abschliesst, (Kessel l. c., Grunert l. c.), 3. dass das innere Ohr durch die Co-

1) Graefe's und Walter's Journal f. Chirurgie und Augenheilkunde. Bd. VII. Heft 2. S. 297.

2) Compend. d. Kinderheilk. 1873. S. 370.

3) Archiv f. Ohrenheilkunde. Bd. XXXV. S. 121.

4) Recherches expérimentales sur les propriétés et les fonctions du système nerveux. Paris 1842. p. 438 sq.

5) Ueber die Durchschneidung des Steigbügelmuskels beim Menschen und die Extraction des Steigbügels u. s. w. Archiv f. Ohrenheilkunde. Bd. XI. S. 199ff.

6) Referat im Arch. f. Ohrenheilkunde. Bd. XXXI. S. 250.

7) Dissertat. inaugural. Halle (aus der Schwartze'schen Klinik) 1894.

8) Die Extraction der Columella bei Tauben. (Vorl.Mittheilung.) Fortschritte der Medicin. 1894. Nr. 19.

9) Comptes rendus des séances des l'Académie des sciences. 25. November 1895.

Digitized by Google

lumellaextraction bei Tauben nicht geschädigt zu werden braucht (mikroskopische Untersuchung des Labyrinthes von Grunert l. c).

Eine für die angedeuteten Operationsversuche gleich günstige Auffassung lassen die Fälle unbeabsichtigter Steigbügelentfernung zu, wie sie bei dem Versuch, vom Gehörgange aus Hammer und Amboss zu entfernen zur Heilung chronischer Mittelohreiterung, sowie auch bei der operativen Freilegung und Ausräumung der Mittelohrräume sich ereignet haben. Unter diesen Fällen sind natürlich nur diejenigen zu verwerthen, bei denen der Stapes in toto entfernt ist, d. h. mit seiner Platte, weil nur in solchen Fällen die Annahme gerechtfertigt erscheint, dass durch Herausnahme des kranken Steigbügels die Labyrinthhöhle eröffnet worden ist. Sechs derartige Fälle sind von Schwartze[1]) publiziert. Hervorzuheben ist die Thatsache, dass unter 4 von den Schwartze'schen Fällen unbeabsichtigter Stapesextraction bei Gelegenheit der Hammerambossexcision vom Gehörgange aus 3 mal eine Hörverbesserung eintrat, einmal allerdings ein Verlust des Gehöres. Fälle unbeabsichtigter Steigbügelextraction sind noch von anderen Autoren mitgetheilt, und zwar bei Gelegenheit der Hammerambossextraction (Lemcke[2]), bei Gelegenheit der operativen Freilegung der Mittelohrräume (Stacke[2]) und bei dem Versuche einer Synechotomie (Berthold[3]). Die Casuistik der hierher gehörigen Fälle kann ich durch die Mittheilung zweier weiteren Fälle aus unserer Klinik vermehren.

Emanuel Kunze, 17 Jahre alt, Tapeziererlehrling aus Plieschnitz, Kreis Falkenberg in Oberschlesien.

Aufgenommen am 29. Februar 1892 wegen doppelseitiger, seit Kindheit bestehender Eiterung.

Otoskopischer Befund rechts: Trommelfellrest oben mit Hammergriff, der nur durch einen Wulst angedeutet; er scheint mit dem Promontorium verwachsen zu sein.

Flüstersprache rechts 15 Cm., hohe Töne nicht herabgesetzt, Rinne negativ.

Operationsbefund bei der Hammer-Steigbügelextraction: Hammer gesund, Steigbügel cariös am Kopfe und Platte, welche zum grössten Theil fehlt.

Flüsterworte am 14. October 1896, rechts ½ Meter. Eiterung besteht noch.

Ein weiterer Fall bietet insofern ein besonderes Interesse dar, als der unbeabsichtigt bei Gelegenheit der Ausräumung der freigelegten Mittelohrräume mit entfernte Steigbügel durchaus gesund war, mithin anzunehmen ist, dass der Vorhof wirklich durch dieses unbeab-

1) Schwartze's Handbuch der Ohrenheilkunde. Bd. II. S. 777 u. 778.
2) Archiv f. Ohrenheilkunde. Bd. XXXV. S. 121.
3) Zeitschrift f. Ohrenheilkunde. Bd. XIX.

Digitized by Google

sichtigte Ereigniss eröffnet wurde. Dieser Fall ist so rein, wie das Thierexperiment, und lässt nicht, wie die anderen Fälle, unbeabsichtigter Steigbügelentfernung, wo der Steigbügel zum Theil, und zwar auch an der Fussplatte cariös erkrankt war, den Einwand zu, dass die Stapesplatte schon mehr oder minder locker in der Fenestra ovalis gesessen habe, welche ihrerseits vielleicht schon einen Abschluss, sei es durch Narbe, sei es durch Granulationsgewebe, gefunden habe. Die Berechtigung dieses Einwandes kann nicht bestritten werden, wenn bisher auch der anatomische Nachweis dieses Vorganges nicht erbracht ist. Der Fall ist folgender:

Helene Haberland, Dienstmädchen in Trotha bei Halle, 18 Jahre alt, aufgenommen am 16. Juni 1895 wegen chronischer rechtsseitiger Eiterung mit Cholesteatom.

Die Eiterung besteht seit Kindheit, ist Folge von Diphtherie (?). Ausfluss reichlich. Stirnkopfschmerzen seit vielen Jahren, in der letzten Zeit verschlimmert, seit den letzten 14 Tagen vor der Aufnahme in die Klinik wieder geringer. Seit einiger Zeit Schwindel, besonders beim Bücken und bei schwerer Arbeit.

Status praesens. Gracil gebautes Mädchen; Herz und Lungen gesund. Urin eiweiss- und zuckerfrei.

Umgebung des Ohres: nichts Besonderes.

Otoskopischer Befund: Gehörgang normal weit. Trommelfell steht bis auf einen Rest oben mit retrahirtem Hammerstummel. Paukenschleimhaut zum grössten Theil epidermisirt, theilweise granulär entartet. Krater hinten oben, aus welchem sich mit dem Antrumröhrchen cholesteatomverdächtige Massen entfernen lassen. Flüstersprache rechts 20 Cm. Rinne positiv, hohe Töne wenig herabgesetzt. C_1 vom Scheitel nicht bestimmt nach einem Ohr lateralisirt, wiewohl das andere Ohr normalhörig war.

Beim Kath. tubae: Perforationsgeräusch mit Rasseln.

27. September. Freilegung der Mittelohrräume. Weichtheile und Corticalis des Proc. mast. intact. Die Mittelohrräume nach der Methode von Stacke von innen nach aussen freigelegt. Cholesteatom im Atticus und Antr. mast., Hammer und Amboss rudimentär. Der gesunde Stapes in toto entfernt. Retroauriculäre Plastik: Mit den beiden aus der hinteren häutigen Gehörgangswand gebildeten Lappen je ein oberer und unterer aus der Haut der Umgebung der Operationshöhle gebildeter Hautlappen vernäht.

18. November. Ohr trocken. Flüstersprache handbreit.

Wenn wir bisher gesehen haben, dass die Betrachtung der Physiologie der Schallleitung, sowie auch gewisse Erfahrungen, welche uns das Thierexperiment und die klinische Beobachtung an die Hand geben, in uns die schönsten Hoffnungen erwecken können, durch operative Beseitigung des ankylosirten Steigbügels Nutzen zu bringen, so werden diese Hoffnungen gründlich herabgestimmt, wenn wir das Material kritisch betrachten, welches über die pathologische Anatomie der Stapes-Vestibularankylose in der Literatur niedergelegt ist.

Es empfiehlt sich, die anatomischen Befunde von Steigbügelvorhofankylose in 2 Gruppen zu theilen, je nachdem die Anky-

Digitized by Google

lose der Ausgang des „chronischen Mittelohrcatarrhs" ist oder ein Folgezustand früherer im Mittelohr abgelaufener chronischer Eiterungen. Eine 3. Gruppe, in welcher die Ankylose traumatischen Ursprunges sein soll, besonders herauszunehmen, halte ich deshalb nicht für gerechtfertigt, weil der ursächliche Zusammenhang zwischen Trauma und Ankylose in diesen Fällen [z. B. die Fälle von Politzer[1]) und Kirchner[2])] ein nur hypothetischer ist, und weil sich das pathologisch-anatomische Substrat der Ankylose in nichts von dem der anderen beiden Gruppen unterscheidet. In dem Politzer'schen Falle (l. c.) hatte neugebildete Knochenmasse, die Stapesplatte von innen her, d. h. von der vestibulären Seite aus überwuchert. Diese neugebildete Knochenmasse hält der Autor für das Product einer Periostitis ossificans, deren Ausgangspunkt er wiederum erblickt in Hämorrhagien der Periostgefässe in der Umgebung des ovalen Fensters, welche der erlittene Sturz vor 14 Jahren hervorgerufen haben sollte.

A. Steigbügelvorhofankylose als Ausgang des chronischen Mittelohrcatarrhs.

Die Pathogenese des zur Ankylosirung des Steigbügels in seiner Vestibularverbindung führenden Vorganges ist noch nicht genügend aufgeklärt. Ob es sich um secundäre Veränderungen in der Circumferenz des ovalen Fensters handelt, die ihren Ausgangspunkt nehmen von pathologischen Veränderungen der Schleimhaut, ob die Erkrankung ihren Ausgangspunkt nimmt von der knöchernen Labyrinthkapsel, wie dies neuerdings Politzer[3]) auf Grund einer Anzahl von Sectionsberichten annimmt, ist noch nicht genügend klargestellt. Es ist wohl das Wahrscheinlichste, dass unter dem chronischen, so häufig mit Stapesankylose complicirten Catarrh der Paukenhöhle, einem aus klinischen Gründen gewählten Sammelnamen, die verschiedenartigsten, gegen einander noch nicht genügend differenzirten pathologisch-anatomischen Zustände subsumirt werden müssen.

Selbstverständlich ist die Frage der Pathogenese dieser pathologischen Zustände in praktischer Hinsicht nicht gleichgültig, wenn wir wissen wollen, was wir apriori erwarten dürfen von

1) Siehe Allg. Wiener medic. Zeitung 1862. 24 u. 27.

2) Siehe Arch. f. Ohrenheilkunde. Bd. XX. S. 289. (Bericht der 56. Naturforscherversammlung zu Freiburg.)

3) Ueber primäre Erkrankung der Labyrinthkapsel. Zeitschr. f. Ohrenheilkunde. Bd. XXV. S. 309.

Digitized by Google

der operativen Entfernung des beim „chronischen Catarrh" ankylosirten Steigbügels. Es ist nicht gleichgültig, ob wir annehmen, dass die beim chronischen Catarrh so häufig sich findenden Labyrinthveränderungen erst secundäre, vielleicht durch die Inactivität des Nerven hervorgerufen sind, wie dies behauptet worden ist, oder ob wir zu glauben berechtigt sind, dass diese Labyrinthveränderungen auf einen mit der Mittelohrerkrankung coincidirenden pathologischen Process im inneren Ohr zurückzuführen sind, oder ob gar die Labyrintherkrankung das primäre Leiden darstellt. Im ersteren Falle würde sich unsere operative Prognose günstig gestalten; wenn wir das Schallleitungshinderniss beseitigen, müssten wir erwarten, dass, falls noch keine Labyrinthveränderungen vorhanden sind, diese nun auch nicht eintreten oder, wenn sie schon vorhanden, doch zum Stillstand kommen würden; in den anderen Fällen wäre ein operativer Versuch in der angedeuteten Richtung von vorn herein aussichtslos. Es ist mithin sehr zu bedauern, dass uns die wichtigste Basis für die Beurtheilung der Frage nach der Prognose der Operation, welche uns die Kenntniss der Pathogenese der zur Stapesankylose beim „chronischen Catarrh" führenden pathologischen Vorgänge an die Hand geben würde, zur Zeit noch fehlt. Wir sind daher zur Beurtheilung jener Frage auf die Betrachtung des Ausganges jener Vorgänge, des pathologisch-anatomischen Substrates der Steigbügelvorhofankylose selbst angewiesen.

Von solchen Fällen, in denen der Steigbügel zwar durch fixirende Bindegewebsstränge einen grossen Theil seiner normalen Beweglichkeit eingebüsst hat, aber noch nicht vollständig in seiner Verbindung mit dem ovalen Fenster fixirt ist, soll von vornherein abgesehen werden; nur diejenigen Fälle werde ich berücksichtigen, in denen eine vollkommene Aufhebung der Beweglichkeit des Steigbügels im ovalen Fenster herbeigeführt ist. [1])

Die Betrachtung des vorliegenden anatomischen Materiales lehrt uns, dass wir eine äussere und eine innere Ankylose unterscheiden können. Unter „äusserer Ankylose" verstehe ich diejenige Form, in welcher die Steigbügelfixation vorwiegend bedingt ist durch pathologische Veränderungen auf der tympanalen Seite der Fenestra ovalis, unterer „innerer Ankylose" diejenige Form, wo diese Veränderungen vorwiegend auf der vestibulären

1) Desgleichen habe ich principiell aus selbstverständlichen Gründen von der Berücksichtigung der Stapesankylose als Theilbefund des Sectionsergebnisses bei Taubstummen Abstand genommen.

Digitized by Google

Seite des ovalen Fensters sich abspielen. Ein procentualisches Verhältniss über die Häufigkeit des Vorkommens beider Formen habe ich bei meiner Literaturdurchsicht nicht feststellen können, weil unter den in der Literatur festgelegten Fällen nicht immer der Befund an der vestibulären Seite der Steigbügelplatte genügend berücksichtigt worden ist. Eine aproximative Schätzung scheint das Verhältniss von 1:1 zu ergeben.

Beispiele für die äussere Stapesankylose sind Fälle von Schwartze[1]) (knöcherne Verwachsung des Steigbügelfusstrittes mit dem Rande der Fenestra ovalis), Lucae[2]) (Hyperostose auf dem Promontorium, mit welcher die hinteren 2 Drittel des vorderen Steigbügelschenkels vollkommen verschmolzen sind), Schwartze[3]) (Stapesplatte mit dem ovalen Fenster knöchern verwachsen), Voltolini[4]) (Steigbügelschenkel durch Knochenmasse fest mit dem Promontorium verwachsen), Moos[5]), Burkhardt-Merian[6]), Hedinger[7]) und Bezold[8]) (Kalkablagerung im Lig. annulare die Ursache des in Excursionsstellung fixirten Steigbügels).

Beispiele für die innere Ankylose bilden folgende Fälle dar: Voltolini[9]) (Auflagerung von Knochenmasse auf der vestibulären Seite der Steigbügelplatte), Schwartze[10]) (Stapesfussplatte in den Vorhof hineingedrückt. Um die Peripherie der Platte vom Vorhof aus wallartige Knochenneubildung sichtbar, am ausgesprochensten nach vorn), Magnus[11]) (bei Eröffnung des Vorhofes findet sich anstatt der flachen Stapesplatte ein halbkugelförmiges, ganz festes Kalkconcrement, bezw. symmetrisch, den Vorhofraum nicht unerheblich beschränkend) und eine Anzahl der Politzer'schen Fälle[12]).

Die Fälle äusserer Stapesankylose bieten von vorn herein bessere Chancen dar für die Möglichkeit der operativen Ent-

1) Arch. f. Ohrenheilk. Bd. II. S. 289.
2) Ebenda. Bd. II. S. 85.
3) Ebenda. Bd. IV. S. 251.
4) Monatsschr. f. Ohrenheilk. Nr. 11. 1876.
5) Arch. f. Augen- u. Ohrenheilk. Bd. VII. S. 215ff.
6) Zeitschr. f. Ohrenheilk. Bd. XI. 3. S. 226.
7) Ebenda. Bd. XIII. 1. S. 20.
8) Protokoll der 7. Versammlung süddeutscher Ohrenärzte in München. Bayer. ärztl. Intelligenzblatt 1885. Nr. 23.
9) Sectionsergebnisse bei Schwerhörigen und Taubstummen. Virchow's Archiv. Bd. XXXI. Heft 2.
10) Arch. f. Ohrenheilk. Bd. IV. S. 252.
11) Ebenda. Bd. XI. S. 247.
12) Zeitschr. f. Ohrenheilk. Bd XXV. S. 309 u. ff.

Digitized by Google

fernung des ankylosirten Stapes, als die Fälle innerer Ankylose, weil die technische Möglichkeit gegeben ist, den Krankheitsheerd genügend frei zu legen, was bei den Fällen innerer Ankylose nicht der Fall ist. Leider sind wir nicht in der Lage, beide Zustände differentiell diagnostisch gegen einander abzugrenzen. Und selbst wenn es gelänge, den synostotisch mit der Fenestra ovalis verbundenen Steigbügel glücklich durch Ummeisselung zu entfernen, was bürgt uns dann dafür, dass die Knochenneubildung nicht nun das ovale Fenster knöchern verschliesst?

Dass die Qualität und der Sitz des die äussere Steigbügelankylose bedingenden anatomischen Substrates ebenfalls nicht gleichgültig ist für die Frage der leichteren oder schwereren Ausführbarkeit der operativen Steigbügelentfernung, braucht nicht besonders hervorgehoben zu werden. Es ist ein grosser Unterschied, ob die Unbeweglichkeit des Steigbügels bedingt ist durch straffes Bindegewebe oder durch knöcherne Verwachsung, ein grosser Unterschied, ob die Ankylose bedingt ist durch Fixation seiner Schenkel oder der Fussplatte! Leider sind wir auch hier nicht in der Lage, vorher diese Zustände zu diagnosticiren. Wenn wir auch die Diagnose Steigbügelankylose gestellt haben, und die Diagnose der Wirklichkeit entspricht, wenn wir auf Grund der Functionsprüfung annehmen können, dass das innere Ohr intact ist, und uns nun an die operative Entfernung des Steigbügels heran machen, so bleibt die Operation doch nur ein Versuch: bei der Vielseitigkeit und bei der verschiedenen Qualität des anatomischen Substrates können sich uns die grössten Schwierigkeiten in technischer Hinsicht in den Weg stellen, welche den operativen Erfolg misslingen lassen, nicht infolge ungenügender Technik; das Misslingen kann in der Qualität des anatomischen Substrates selbst seine Ursache haben.

Ja wir werden gleich sehen; dass, selbst wenn es uns gelingt, den Steigbügel zu entfernen, sich uns noch andere Momente in den Weg stellen können, welche unseren operativen Erfolg insofern illusorisch machen, als sie eine Ursache abgeben, weshalb von einer functionellen Besserung nicht die Rede sein kann.

Diese fatalen Momente können wieder in innere und äussere eingetheilt werden, je nach dem sie beruhen in pathologischen Veränderungen im inneren Ohr oder in solchen, die den Schallleitungsapparat betreffen. Die ersteren will ich kurz übergehen; wir sind ja in der Lage, sie in der Regel durch unsere Functionsprüfung vorher zu erkennen. Wenn wir durch dieselbe eine

Digitized by Google

erheblichere Alteration des schallperciperenden Organes nachweisen können, werden wir uns ebensowenig an die Extraction des ankylosirten Steigbügels heranwagen, wie der Augenarzt an die Entfernung der cataractösen Linse, wenn er gefunden hat, dass die Lichtempfindlichkeit der Retina erheblich herabgesetzt ist. Aber hervorgehoben zu werden verdient, dass, wenn auch das Vorkommen von Fällen von Intactsein des labyrinthären Apparates bei bestehender Stapesankylose als Ausgang des „chronischen Catarrhs" durch die mikroskopische Untersuchung zweifellos festgestellt ist (Bezold l. c., Katz), diese Fälle nach unseren klinischen Erfahrungen zu den seltenen Ausnahmen gehören, im Gegensatz zu den Erfahrungen der Ophthalmologen, nach denen die mit Cataract coincidirende Retinalaffection die Ausnahme von der Regel ist. Jedenfalls lässt sich in der Mehrzahl der Fälle, welche unsere Hülfe wegen progressiver Schwerhörigkeit in Anspruch nehmen, und in denen wir die Diagnose der Steigbügelankylose stellen, feststellen, dass das innere Ohr nicht intact ist, sondern mehr oder minder geschädigt.

Nicht weniger unangenehm sind die äusseren, d. h. in Veränderungen des übrigen Schallleitungsapparates beruhenden Momente, welche unsere auf eine Functionsverbesserung gesetzten Bemühungen illusorisch machen können, selbst wenn es uns gelingt, den Steigbügel glücklich zu entfernen, und eine Veränderung des labyrinthären Apparates nicht vorhanden ist. Und das Schlimmste ist, dass gerade die Veränderungen an der wichtigsten Localität, am runden Fenster, sich bisher der Möglichkeit einer Diagnose vollkommen entziehen. Ob die Stapesankylose complicirt ist mit Veränderungen im Schallleitungsapparat, die nach aussen vom Steigbügel ihren Sitz haben, ist für unsere praktischen Ziele gleichgültig. Die häufigsten Veränderungen in dieser Hinsicht sind Beweglichkeitsherabsetzung oder Beweglichkeitsaufhebung (Ankylose im Hammer-Ambossgelenk). Durch Entfernung des ankylosirten Steigbügels wird ja so wie so die Gehörknöchelchenkette unterbrochen, auf deren physiologische Leistung für die Schallleitung wir somit von vornherein bei der Stapesextraction verzichten.

Von grösster Bedeutung ist dagegen die Beschaffenheit des runden Fensters und seiner Membran, weil pathologische Veränderungen an dieser Stelle sehr wohl im Stande sind, den functionellen Erfolg unserer vielleicht mit Glück ausgeführten Steigbügelentfernung zu vereiteln.

Digitized by Google

Unter 26 Fällen von Steigbügelankylose bei „chronischem Catarrh", welche ich aus der Literatur zusammengestellt habe, sind 17 mal pathologische Veränderungen am runden Fenster notirt, welche im Stande sein können, ein Ausweichen der Labyrinthflüssigkeit an dieser Stelle zu beeinträchtigen oder zu verhindern und somit, selbst wenn der Steigbügel glücklich entfernt wäre, der Möglichkeit eines Zustandekommens von Massenschwingungen des Labyrinthwassers hindernd im Wege stehen würden. Diese Veränderungen bestehen, um mit den geringfügigsten zu beginnen, in Verdickungen und Kalkeinlagerungen in der Membran, in Ausfüllung der Nische mit Narbengewebe, in Verkleinerung des Fensters durch Knochenauflagerung (z. B. Fall von Burkhardt-Merian[1]), durch Hyperostosenbildung, die vom Boden der Paukenhöhle ausgeht (z. B. Fall von Moos[2]), ja in vollständigem knöchernen Verschluss des Fensters (z. B. Fall von Politzer[3]).

Dass wir aber für das Zustandekommen einer Hörverbesserung durch Entfernung des ankylosirten Steigbügels auf das Vorhandensein eines normal functionirenden runden Fensters angewiesen sind, ist bereits oben auseinander gesetzt.

Wenn wir nun das praktische Ergebniss aus der Betrachtung der pathologischen Anatomie der Steigbügelankylose ziehen, so kann dieses dahin präcisirt werden:

An und für sich sind solche Fälle von Stapesankylose beim chronischen Catarrh selten, welche die Bedingungen in sich schliessen, die zu der Erwartung, durch Entfernung des ankylosirten Steigbügels eine Hörverbesserung zu schaffen, berechtigen. Wenn wir ausserdem berücksichtigen, dass es ausserhalb der Möglichkeit unserer Diagnose liegt, das Vorhandensein einer der wesentlichsten Bedingungen für ein günstiges Endresultat, nämlich die Integrität des runden Fensters, vorher erkennen zu können, so müssen wir zugeben, dass in den Fällen dieser Categorie unsere operativen Eingriffe nur die Bedeutung eines Operationsversuches beanspruchen können. Nur unter besonders glücklichen Umständen werden wir einmal reussiren. Das schliesst nicht in sich, dass wir etwa infolge der so ungünstigen Prognose nun diese operativen Versuche aufgeben sollen — denn ohne Operation ist hier ja alles verloren, durch die Operation kann vieles ge-

1) Zeitschr. f. Ohrenheilk. Bd. XI. S. 226.
2) Arch. f. Augen- u. Ohrenheilk. Bd. VII. 1. S. 215–254.
3) Referat im Arch. f. Ohrenheilk. Bd. XVI. S. 302.

Digitized by Google

wonnen werden — es müssen aber zunächst die geschilderten Verhältnisse uns anspornen, unsere Diagnostik in der angedeuteten Richtung möglichst zu vervollkommen.

B. Fälle von Stapesankylose bei Residuen früherer Mittelohreiterung.

Die pathologisch-anatomische Betrachtung der in der Literatur vorhandenen Fälle von Steigbügelfixation im ovalen Fenster bei Residuen früherer Mittelohreiterungen unter dem praktischen Gesichtspunkte, welche Chancen sich für die auf operative Entfernung des Steigbügels gerichteten Bemühungen ergeben, lässt uns zu folgendem Resultate kommen:

Die Chancen sind von vornherein günstiger, als bei der den chronischen Catarrh begleitenden Form der Steigbügelankylose, und zwar aus folgenden Gründen:

1. Es handelt sich hier fast ausschliesslich um die Form der „äusseren" Ankylose; diejenige Form, welche uns in technischer Hinsicht die grössten, oft unüberwindlichen Schwierigkeiten darbietet, in welcher die Ursache der Fixation in pathologischen Veränderungen im Vestibulum liegt, gehört hier zu den Ausnahmen. In den seltenen Fällen, in welchen sie vorkommt, handelt es sich wohl meist um die Complication früherer, mit Knochenneubildung auf der vestibulären Seite der Labyrinthwand einhergehender „chronischer Catarrhe" mit den Folgezuständen von später auf demselben Ohr abgelaufenen Mittelohreiterungen.

2. Das anatomische Substrat der Stapesankylose ist ein derartiges, dass die Entfernung des ankylosirten Steigbügels geringere Schwierigkeiten darbietet, als in den Fällen obiger Categorie. In der Mehrzahl der Fälle handelt es sich nämlich um Fixation des Steigbügels durch Bindegewebs-, resp. Narbenstränge, welche nur eine Excision des Stapes erfordern und nicht eine Ausmeisselung wie bei der Synostose der Steigbügelvorhofverbindung nöthig machen.

3. Diejenigen Momente, welche trotz glücklicher Entfernung des Steigbügels den functionellen Erfolg der Operation illusorisch machen können, sind weit seltener vorhanden. Pathologische Veränderungen am runden Fenster sind in diesen Fällen die Ausnahme von der Regel; wenn andererseits die Functionsprüfung nicht die volle Intactheit des Labyrinths vermuthen lässt, so brauchen wir doch nicht zu fürchten, dass nach Entfernung des

Digitized by Google

Steigbügels im Labyrinthe noch progrediente pathologische Processe sich abspielen, welche einen anfangs vielleicht günstigen functionellen Erfolg später wieder zunichte machen. Es lehrt ja auch die klinische Erfahrung, dass in Fällen chronischer Mittelohreiterung, in denen das schallpercipirende Organ in eine gewisse Mitleidenschaft gezogen wird, nach Ausheilung der Mittelohraffection, auch im Labyrinth der concomitirende pathologische Process zum Stillstand kommt, so dass mit dem Momente der Ausheilung der Mittelohreiterung, auch wenn das Labyrinth nicht ganz intact ist, doch der Grad der functionellen Leistungsfähigkeit des Ohres ein stabiler bleibt, und nicht eine weitere Abnahme der Hörfähigkeit eintritt. Wir sehen also, dass in diesen Fällen von Stapesankylose, die als Ausgang von Mittelohreiterungen zu betrachten sind, sich die Chancen für einen auch in functioneller Hinsicht günstigen Erfolg der Steigbügelentfernung viel günstiger gestalten, als in den oben charakterisirten Fällen; wir sind hier viel weniger abhängig von dem Zusammentreffen einer Anzahl günstiger Umstände, die uns allein den Erfolg verbürgen können. Deshalb bieten uns gerade diese Fälle das Feld, auf dem wir vornehmlich unsere operative Thätigkeit versuchen sollen.

Wenn wir das Endergebniss aus allen den vorangehenden theoretischen Betrachtungen ziehen, so können wir gerade mit Rücksicht auf die Würdigung der pathologischen Anatomie der Steigbügelankylose das Gefühl einer gewissen Muthlosigkeit und Verzagtheit nicht unterdrücken, eine Stimmung, die auch nicht recht schwinden will unter dem Eindruck der günstigen Aussichten, welcher uns das physiologische Raisonnement für unsere auf die Steigbügelentfernung gerichteten operativen Bestrebungen an die Hand gab. Das Gefühl, in so hohem Maasse bei diesen Bestrebungen auf das Glück vertrauen zu müssen, und nicht auf die eigene Kraft bauen zu können, die durch theoretische Speculation gewonnene Einsicht, dass es ein recht unfruchtbarer Acker ist, zu dessen Bebauung man sich anschickt, hat naturgemäss etwas Lähmendes. Doch wir verfügen ja schon über eine ansehnliche Summe praktischer Erfahrung. Was lehrt uns denn diese? Theorie und Praxis decken sich ja so oft im Leben nicht; vielleicht ist das auch hier der Fall, vielleicht lassen uns die Erfahrungen praktischer Thätigkeit auf diesem Gebiete mehr Hoffnung schöpfen? Ich werde in Folgendem klarzulegen versuchen, ob die Erfahrungen, welche uns die Fälle operativer Entfernung, resp. Entfernungsversuche, des ankylosirten Steig-

Digitized by Google

bügels an die Hand geben, sich mit den Ergebnissen unserer obigen theoretischen Erwägungen decken oder nicht.

Die Versuche, welche ausgeführt sind, durch „Mobilisation" des fixirten Steigbügels eine Hörverbesserung zu erzielen, (Kessel[1]), Miot und Boucheron[2]), Gorris) gehören nicht in den Rahmen dieser Abhandlung. Die Mobilisation könnte höchstens mit Erfolg in Anwendung kommen, wenn die abnorme Fixation eine bindegewebige ist. Ob auf diesem Wege eine dauernde Hörverbesserung erzielt werden kann, sei es, dass man den Steigbügel unblutig zu mobilisiren sucht durch Zerrung der ihn fixirenden Bindegewebsstränge, sei es, dass man dieselben blutig durchtrennt, scheint mir sehr unwahrscheinlich und lässt sich auch nicht mit Bestimmtheit aus den in der Literatur niedergelegten Mittheilungen erkennen. Sehr beherzigenswerthe Bedenken gegen diese Methode äussert Straaten in seiner aus der Schwartze'schen Klinik hervorgegangenen Dissertation (Halle 1894) „Die Mobilisation wird auf den chronisch entzündlichen Process nur als Reiz wirken und ein Aufflackern desselben zu acuterem Nachschub veranlassen, und die momentane Besserung wird schliesslich zu einer rapideren Verschlechterung. Gerade bei einer Erkrankung wie die Sklerose, wo jeder Reiz zum Fortschritt des Leidens beiträgt, wird man dies nach einem so hochgradigen Reiz, wie ihn die Mobilisation darstellt, um so sicherer eintreten sehen. Aus diesem Grunde eben ist auch die hochgradige Reserve, die bisher die nüchterne, aber solide deutsche Ohrenheilkunde der exaltirten Anpreisung der „Mobilisation de l'étrier" bei Sklerose entgegengesetzt hat, so berechtigt."

Was lehren uns die Erfahrungen, welche aus den bisher am Menschen mit Absicht ausgeführten Steigbügelentfernungen in der Literatur vorliegen? Die erste Steigbügelextraction vom Gehörgange aus hat Kessel[3]) ausgeführt. Die im Jahre 1892 in der Schwartze'schen Klinik ausgeführte Steigbügelentfernung verdient deshalb eine besondere Hervorhebung, weil hier zum ersten Male nach vollständiger Freilegung des Operationsterrains (Vorklappung der Ohrmuschel, Wegnahme der äusseren Atticuswand und des medialsten Theiles der hinteren oberen Gehör-

1) Arch. f. Ohrenheilk. Bd. XI. S. 199 u. ff.

2) Referat. im Arch. f. Ohrenheilk. Bd. XXIX. S. 306—308.

3) Ueber die vordere Tenotomie, Mobilisirung und Extraction des Steigbügels. Jena bei G. Fischer. 1894.

Digitized by Google

gangswand) operirt worden ist.[1]) Kessel hat im Ganzen 3 mal den Steigbügel vom Gehörgange aus entfernt, das erste Mal im Jahre 1877. Der functionelle Erfolg seiner ersten Operation war = 0. Eine erstaunliche Hörverbesserung wurde in den beiden anderen Fällen erzielt, in denen Kessel bei bestehenden Residuen operirte. Der Umstand, dass die Extraction des Steigbügels vom Gehörgange aus nach Umschneidung desselben gelang, beweist, dass die Fixation des Steigbügels keine knöcherne gewesen ist. In dem von Bezold[2]) bei Residuen operirten Falle, wo der Steigbügel vom Gehörgange aus nach Durchtrennung der Stapediussehne und einer Synechie entfernt werden konnte, trat eine entschiedene Hörverschlechterung ein. Nicht ermuthigender sind die functionellen Resultate, welche Clarence J. Blake[3]) mit der Steigbügelentfernung erzielt hat. Er kommt zu dem Resultat, dass man bei Sklerose nicht operiren solle. Die von Dr. Jack[4]) publicirte Serie von Steigbügelextractionen trägt das Gepräge eines geradezu naiven Optimismus und zu geringer Selbstkritik. Die Gründe, weshalb ihnen eine Bedeutung für die Lösung der uns hier interessirenden Frage kaum zuzuerkennen ist, sind folgende: Erstens können wir bei der Mehrzahl der Fälle überhaupt nicht erkennen, ob Steigbügelunbeweglichkeit vorgelegen hat, und die Fälle daher in den Rahmen unserer Betrachtung gehören. Dass Fälle darunter sind, in denen nicht einmal abnorme Fixation des Steigbügels, geschweige denn Ankylose vorgelegen hat, lässt sich schon aus der Leichtigkeit vermuthen, mit welcher die Steigbügelentfernung vom Gehörgange aus gelang, und ist bewiesen durch seinen zehnten Fall, in welchem der Stapes nach Durchschneidung des Musc. stapedius und des Ambos-Steigbügelgelenkes bei Berührung auf den Boden der Paukenhöhle fiel. Weiterhin sind seine Hörprüfungsangaben aus mehreren Gründen anfechtbar; in der Regel hat er das Gehör des anderen, nicht operirten Ohres nicht angegeben, ein Umstand, der um so grössere Bedenken gegen den Werth seiner Functionsprüfungen der operirten Seite erregen muss, als er sich oft zur Hörprüfung der lauten Sprache bedient hat. Ferner sind die Hörprüfungen oft an dem auf die

1) Schwartze's Handbuch. Bd. II. S. 787.

2) Arch. f. Ohrenheilk. Bd. XXXV. S. 120 u. 121.

3) Ebenda. Bd. XXXVII. S. 260. (Referirt.)

4) Transactions of the American Otological Society. 25. annual meeting. Vol. 5. Part 2. 1892.

Digitized by Google

Operation folgenden Tage vorgenommen oder, wenn später, doch zu einer Zeit, wo von einem stabilen Endergebniss noch nicht die Rede sein konnte. Schliesslich hat er eine Anzahl von Fällen bei bestehender Mittelohreiterung operirt, also unter Verhältnissen, bei denen an und für sich an verschiedenen Tagen die Functionsprüfung die grössten Schwankungen des Hörvermögens unter dem wechselnden Einfluss der verschiedensten anatomischen Substrate ergeben kann. Wenn unter diesen Umständen eine Differenz zwischen dem Hörvermögen vor und nach der Steigbügelentfernung vorliegt, so beweist diese Differenz jedenfalls nicht, dass sie auf Rechnung der Steigbügelentfernung zu setzen ist. Wenn nun gar eine Hörverbesserung durch Steigbügelextraction bei einer Taubstummen eingetreten sein soll, so müssen wir wohl annehmen, dass diese Mittheilung auf einer Täuschung beruht. Auf die Indicationsstellung des Dr. Jack soll späterhin noch zurückgekommen werden. Ein ermuthigendes Resultat hat Garnault [1]) in einem Falle erzielt, wo er bei „hypertrophischem Catarrh" durch die „Dissection profonde et complète" des Steigbügels nach Vorklappung der Ohrmuschel und trichterförmiger Erweiterung des knöchernen Gehörganges eine Hörverbesserung von 10 Centimetern auf 14—16 Meter für laute Sprache erreicht hat. Leider beeinträchtigt das Fehlen einer genaueren Krankengeschichte, der Angabe über die Zeitlänge, während welcher das erstaunliche Resultat hat controlirt werden können, den Werth der Mittheilung. In anderen von diesem Autor operirten Fällen ist der Erfolg kein so günstiger gewesen. Aus der jüngsten Zeit liegen noch einschlägige Mittheilungen von Vulpius [2]) und Dr. Rudolf Panse vor. Letzterer berichtet über 5 Fälle von Steigbügelentfernung, 4 mal mit wechselndem und 1 mal mit gutem Erfolge für die Schwerhörigkeit. Leider fehlen in dem kurzen Referate über die Panse'schen Fälle in dem Jahresbericht der Gesellschaft für Natur- und Heilkunde in Dresden [3]) alle näheren Angaben. Vulpius' Erfolge sind ermuthigend.

Was meine eigenen über diesen Gegenstand in der Schwartze-

1) De la mobilisation profonde et l'extraction de létrier comme moyens de traitement des surdités dues a des lésions localisées dans l'oreille moyenne. Extrait des comptes rendus des séances de la Société de Biologie. Séance du 7. Dec. 1895.

2) Ueber Behandlungsmethoden bei adhäsiven Mittelohrprocessen. Dieses Archiv. Bd. XLI. S. 8ff.

3) Erschienen 1896. G. A. Kaufmann's Buchhandlung.

Digitized by Google

schen Klinik gewonnenen Erfahrungen anbetrifft, so hat mir mein Chef gestattet, die Grundlage derselben, die Krankengeschichten der drei beobachteten Fälle ausführlich zusammenzustellen.

1. Fall.[1]) August Freyberg, 31 Jahre alt, Bureaudiener in Bielen b. Nordhausen, aufgenommen am 6. Mai 1892. Pat. kommt wegen Schwerhörigkeit, die seit einem Jahre bemerkt ist und einen schleichenden Beginn gehabt hat. Fortwährendes Zischen und Knacken wie mit Fingernägeln im Ohr.

Stat. praes. vom 6. Mai 1892: Linkes Trommelfell zeigt Randtrübung, Atrophie in der Mitte, Paukenschleimhaut röthlich durchschimmernd; Hammer gut beweglich. Das rechte Trommelfell zeigt Trübung um den gut beweglichen Hammer herum, Labyrinthwand durchschimmernd. Hammer retrahiert.

Functionsprüfung: Rechts Flüsterzahlen bis 5 Cm. vom Ohr, links nur laute Conversationssprache am Ohr. Rechts: Uhr 1 Cm., links Uhr = 0.

C_1 vom Scheitel nach rechts. Fis_4 rechts deutlich, links nur bei starkem Metallanschlag. Knochenleitung bdsts. nicht verstärkt.

Ergebniss des Cath. tub. bdsts. scharfes Blasegeräusch.

Operation am 7. Mai 1892. Links Freilegen des Operationsfeldes durch Vorklappen der Ohrmuschel mit der hinteren häutigen Gehörgangswand und Abmeisselung der lateralen Atticuswand. Das Amboss-Steigbügelgelenk trennt sich beim Tupfen, die Chorda tymp. wird, um nicht bei der Herausnahme des Amboss zerrissen zu werden, nach unten über das Ende des langen Ambossschenkels zurückgestreift. Extraction von Hammer und Amboss. Umschneiden der Fussplatte des Steigbügels und Durchtrennung der Stapediussehne. Beim Versuch, den Stapes zu extrahieren, bricht der Kopf und kurze Stücke beider Schenkel ab. Ummeisselung der mit dem ovalen Fenster verwachsenen Platte. Einmal Facialisspasmen dabei. Ein Theil der Fussplatte blieb im Vorhof sitzen. Die Sondierung des ovalen Fensters ergab, dass der Vorhof geöffnet war; Perilymphe floss nicht ab. Reposition der hinteren häutigen Gehörgangswand; Drain in den Meatus. Primäre Naht der retroauriculären Wunde.

9. Mai. Fieberloser Verlauf. Schwindel nur beim Aufrichten.

12. Mai. Ist gegen ausdrückliches Verbot aufgestanden. Nachts unruhig gewesen. Subjectives Wohlbefinden. Leichte Facialisparese.

16. Mai. Pulsierendes Geräusch; die früheren continuirlichen Geräusche verschwunden.

21. Mai. Laute Worte, direct ins operierte linke Ohr gesprochen, nicht gehört, auch nicht durch Hörschlauch. C von jedem Punkte des Kopfes nach rechts gehört. Fis_4 bei stärkstem Metallanschlag überhaupt nicht gehört. Das vor der Operation vorhanden gewesene continuierliche Geräusch hat sich wieder eingestellt, wenn auch nicht mit derselben Intensität. Das Pulsieren hat ganz aufgehört.

23. Mai. Knacken im Ohr bei Schluckbewegung. Die Reaction der Muskeln der gelähmten Seite auf den galvanischen Strom ist normal.

30. Mai. Facialislähmung verschwunden.

18. Juli. Minimale Secretmenge; Blasegeräusch.

26. Juli. C vom Scheitel nach rechts. Hohe Töne nicht bei stärkstem Anschlag. Laute Sprache deutlich bei offenem linken Ohr gehört. Neugebildete noch injicirte und bei Siegle bewegliche Membran schliesst die Paukenhöhle ab.

28. Juli. Mit trockenem Ohr entlassen. Wieder vorgestellt am 1. Decbr. 1896. Das Ohrgeräusch ist 14 Tage nach seiner Entlassung aus der Klinik wiedergekehrt. Die Schwerhörigkeit hat in dem Verlauf der 5 Jahre bdsts. so zugenommen, dass er rechts nur noch lautgesprochene Vocale hört, links lautgesprochene Worte unsicher direct.

Resumé: Operation des bei „chronischem Catarrh" ankylosirten Steigbügels insofern geglückt, als der

1) Kurz erwähnt hat Schwartze diesen Fall bereits im Handbuch der Ohrenheilkunde. Bd. II. S. 787.

Digitized by Google

Vorhof eröffnet wurde. Vorübergehende Facialislähmung. Effect quoad functionem = 0., quoad tinnitum mässig.

Trotz dieses so unbefriedigenden Erfolges sind die diesbezüglichen Operationsversuche in unserer Klinik fortgesetzt worden.

2. Fall. Agnes Schreiber, 21 Jahre alt, Dienstmädchen aus Gera, aufgenommen am 2. März 1893. Pat. kommt wegen Schwerhörigkeit bdsts., welche plötzlich während einer Diphtherieerkrankung vor 2 Jahren ohne Ohrschmerzen und Eiterung aus dem Ohr, aber unter Schwindelerscheinungen, Erbrechen, Kopfschmerzen begonnen haben soll, links von vornherein stärker als rechts. Schwerhörigkeit seit dem progressiv. Zu gleicher Zeit trat ein beiderseitiges pochendes Ohrgeräusch mit dem Charakter von „Trommeln und Pfeifen" auf. Das Ohrgeräusch ist intermittierend, die Kopfschmerzen quälen die Kranke beständig.

Status praesens vom 2. März 1893. Kräftiges Mädchen, Herz und Lungen gesund. Zeitweises Schwindelgefühl. Beim Gehen mit geschlossenen Augen Schwindelgefühl, aber kein Schwanken.

Trommelfell: links normal, rechts vielleicht vermehrt eingezogen. Keine Narben, keine Kalkablagerungen.

Hörprüfung: Flüsterzahlen rechts 20 Cm., links 10 Cm. C_1 vom Scheitel nach links, Fis_1 bdsts. deutlich, Knochenleitung gut.

Ergebniss des Cath. tub.: Bdsts. Blasegeräusch. Keine Hörverbesserung. Sausen rechts nachgelassen. Pharyngitis.

Operation am 3. März 1893. Links Freilegung des Operationsfeldes wie oben. Hammer und Amboss entfernt. Vom Steigbügel nichts zu sehen; die ganze Gegend des ovalen Fensters ist mit Knochenmasse erfüllt. Drain, primäre Naht. Geringe Facialisparese.

4. März. Schwindelfrei; Klage über pulsierendes Geräusch im Ohr.

5. April. Keine Klage über das Geräusch mehr. Keine Spur von Schwindel. Die Facialisparese scheint etwas zugenommen zu haben.

6. April. Verband gelüftet. Mit Ausnahme eines einzigen Stichkanals ist die retroauriculäre Naht reactionslos.

8. April. Seit gestern wieder Klage über das pulsierende Geräusch. Flüsterzahlen links 4 Cm.

10. April. Der untere Wundwinkel eitert, wird mit der stumpfen Sonde aufgetrennt.

16. Juli. Ohr trocken; Trommelfell nur theilweise ergänzt. Flüsterzahlen rechts 15 Cm., links handbreit.

Resumé: An Stelle des Stapes findet sich eine das Foramen ovale ausfüllende Knochenmasse. Effect quoad functionem et tinnitum = 0.

3. Fall. Carl Mückenheim, 29 Jahre alt, Kutscher Besenstedt. Aufgenommen am 17. Mai 1894. Pat. kommt wegen doppelseitiger Schwerhörigkeit und Ohrensausen auf dem linken Ohr. Ursache unbekannt, keine erbliche Belastung, niemals Lues. Das Ohrenleiden will er erst seit einem Jahre bemerkt haben. Niemals Schwindelerscheinungen.

Status praesens vom 17. Mai 1894. Kräftiger Mann, Lungen und Herz gesund, Urin eiweiss- und zuckerfrei.

Trommelfell bdsts. wenig getrübt und in geringem Grade eingezogen, Hammer und Membran bei Siegle gut beweglich.

Flüstersprache: Links dicht am Ohr, rechts 2 Cm. C vom Scheitel unbestimmt. Hohe Töne beiderseits herabgesetzt. Uhr vom Knochen aus nicht gehört. Durch Catheterismus tubae keine Hörverbesserung.

Operation links am 18. October 1894. Freilegung des Operationsfeldes durch Vorklappung der Ohrmuschel mit der hinteren häutigen Gehörgangswand und Wegmeisselung der lateralen Atticuswand. Nach Excision von Hammer und Amboss lag der Steigbügel deutlich vor und schlotterte

Digitized by Google

nach Durchtrennung einer den vorderen Schenkel fixirenden Synechie. Trotzdem misslang die Entfernung. (Dislocation auf den Paukenhöhlenboden?) Drain, Naht.

24. Mai. Patient hört nur laut am Ohr Gesprochenes.

25. Mai. Schwindelgefühl beim Gehen mit geschlossenen Augen. Taumeln nach der linken Seite.

27. Mai. Schwindelgefühl; objectiv Schwindelerscheinungen nicht mehr so deutlich nachweisbar.

30. Mai. Noch Schwindelgefühl.

28. Juli. Aus der Behandlung entlassen; bis zum 17. Juni ist noch Schwindelgefühl vorhanden gewesen.

Flüstersprache wie vor der Operation; sicher keine Hörverbesserung.

Resumé: Steigbügel dislocirt. (Vielleicht ist er beim Tupfen am Tupfer kleben geblieben und unbemerkt aus dem Ohr entfernt, jedenfalls ist nach der Operation nichts vom Steigbügel gefunden worden.) Wochenlang bestehender Schwindel, der vor der Operation nicht vorhanden war; Effect quoad functionem et tinnitum = 0.

Was lehren uns die in der Literatur niedergelegten, sowie die eigenen in der Schwartze'schen Klinik gewonnenen praktischen Erfahrungen? Stehen sie in Einklang mit unseren aprioristischen, auf Grund theoretischer Speculation gewonnenen Vermuthungen? Ich glaube, dass die letztere Frage unbedenklich bejaht werden kann. Uns hatten die obigen theoretischen Betrachtungen gezeigt, dass nur unter der Voraussetzung einer Anzahl günstiger Vorbedingungen die Möglichkeit vorhanden wäre, durch Extraction des unbeweglichen Steigbügels auf eine Hörverbesserung rechnen zu können, und die Betrachtung des pathologisch-anatomischen Substrates hatte uns gelehrt, dass die Fälle, in denen jene Bedingungen zuträfen, die grosse Minderzahl der Stapesankylosen wäre. Die praktischen Erfahrungen bestätigen, dass in der That auch nur in einigen wenigen Fällen das Endresultat ein befriedigendes genannt werden kann. Allerdings muss zugegeben werden, dass oft unter Verhältnissen operirt worden ist, wo diagnostisch von vorn herein das Fehlen jener günstigen Vorbedingungen, welche die Conditio sine qua non des Erfolges sind, festgestellt worden ist, d. h. es ist oft bei laxen Indicationen operirt worden. Wenn man gar die Indicationsstellung des Herrn Dr. Jack sich ansieht, so kann man das gewiss harte Urtheil, welches man gern einem Collegen gegenüber unterdrücken möchte, nicht zurückhalten, dass eine derartige Indicationsstellung an das Frivole grenzt. Jack hat bei einem Taubstummen den Steigbügel zwecks Hörverbesserung entfernt! Was würde man von einem Augenarzt halten, welcher eine cataractöse Linse bei Lichtunempfindlichkeit der Netzhaut

Digitized by Google

entfernte? Durch ein solches Vorgehen compromittirt man sich nicht nur selbst, sondern die ganze Disciplin, welcher man angehört, und schadet vor allem der Sache selbst, um die es sich handelt. Beispiele in unserer Fachliteratur für die letzte Behauptung giebt es ja genug. Wir brauchen ja nur an die Mastoidoperation zu denken, welche am Ende des vorigen Jahrhunderts dadurch, dass sie indicationslos angewandt wurde, vollkommen in Misscredit und für viele Decennien in Vergessenheit kam!

Die Lehre, welche wir für unser künftiges Handeln aus den bisherigen, auf nicht genügend strenger Indicationsstellung beruhenden Misserfolgen zu ziehen haben, ergiebt sich von selbst. Wir sollen nicht operiren, wenn wir von vornherein schon feststellen können, dass die Vorbedingungen für unseren Erfolg nicht gegeben sind (Labyrinthbetheiligung). Es bleiben ja, wie wir bei der Betrachtung der pathologischen Anatomie gesehen haben, noch Fälle genug übrig, wo wir nicht einmal in der Lage sind, das Nichtvorhandensein jener Bedingungen zu diagnosticiren. (Veränderungen am runden Fenster!)

Was den Einfluss der Operation auf die oft sehr quälenden Ohrgeräusche anbetrifft, ein Symptom, welches häufig im Vordergrund steht und oft dem Kranken das Leben mehr verbittert, als die Schwerhörigkeit, so ist derselbe ein zweifelhafter und nur in wenigen Fällen ein dauernd günstiger gewesen. Leider können wir auch in dieser Richtung nicht vorher sagen, ob die Operation von günstigem Einflusse auf die Geräusche sein wird; ja es fehlt uns ja zur Zeit noch die Grundlage dieser Vorhersage, die Kenntniss von der Ursache der Geräusche. Somit haftet unserem operativen Vorgehen in diesem Sinne ebenfalls der Charakter eines probatorischen Unternehmens an.

Sind wir berechtigt, weitere Operationsversuche in der angegebenen Richtung zu machen? Die Frage muss deshalb bejaht werden, weil die Prognose des hier behandelten Leidens ohne Operation eine hoffnungslose ist, die Operation aber als Ultimum refugium doch die Möglichkeit, eine Hörverbesserung zu erzielen, noch darbietet, wenigstens in solchen Fällen, die wir wegen Complication mit Labyrinthleiden nicht als von vornherein aussichtslos von der operativen Behandlung ausschliessen müssen. Wir werden uns in den für den Versuch einer operativen Behandlung geeigneten Fällen um so eher zu einem solchen entschliessen, als 1. bisher in keinem einzigen Falle die Stapesextraction von einem tödtlichen Ausgange gefolgt gewesen ist, 2. ein

Digitized by Google

vollständiger Verlust des Gehöres in den Fällen beabsichtigter Entfernung des Steigbügels nach der Extraction nicht eingetreten ist, 3. andere Erscheinungen, die sich an die Operation angeschlossen haben, wie Schwindel, Facialislähmung, stets vorübergehender Natur gewesen sind.

Was die Methode der Steigbügelextraction bei Stapesankylose anbetrifft, so ist deshalb der in der Schwartze'schen Klinik zuerst eingeschlagene Weg der vollkommenen Freilegung des Operationsfeldes durch Vorklappung der Ohrmuschel mit der häutigen, hinteren Gehörgangswand und Abmeisselung der äusseren Atticuswand, eventuell auch des mediansten Theiles der hinteren knöchernen Gehörgangswand dem Versuch der Entfernung vom Gehörgange aus vorzuziehen, weil er sicherer ist, als der letztere. Er braucht nicht mit der individuellen Lageverschiedenheit des Steigbügels, ob Tiefstand desselben vorliegt oder Hochstand, zu rechnen, sondern schafft auch eine bessere Uebersichtlichkeit des Operationsterrains und damit grössere Sicherheit unseres Handelns. Zur Wahl dieses Operationsmodus führte die Ueberlegung, dass bei dem Versuche den Steigbügel vom Gehörgange aus zu entfernen, die bei der Steigbügelankylose so häufig atrophischen Schenkel des Stapes in der Regel abbrechen würden. Ob es in Fällen, wie in dem 2. aus unserer Klinik publicirten, wo man bei Freilegung des Operationsterrains das ganze ovale Fenster wie mit Knochenmasse ausgegossen findet, sich eines Versuches lohnt, den Schallwellen einen anderen Weg zum Labyrinth zu schaffen, etwa durch eine künstliche Labyrinthfensterbildung zwischen ovalem und rundem Fenster, das wird die Zukunft lehren.

Digitized by Google

Personal- und Fachnachrichten.

Dem Professor extraordinarius in der medicinischen Fakultät zu Prag Dr. E. Zaufal ist auf Antrag des Professoren-Collegium durch Allerhöchste Entschliessung vom 4. October 1896 der Titel und Rang eines Professor ordinarius beigelegt worden. —

Dem Andenken unseres verstorbenen Freundes und Mitherausgebers Dr. Wilhelm Meyer aus Kopenhagen ist auf seiner Grabstätte in Venedig von Freunden, Clienten und Verehrern ein Denkmal gesetzt worden mit seinem Porträt-Medaillon.

Druck von J. B. Hirschfeld in Leipzig.

Digitized by Google

H1B
592+

U. HOLZER
BINDER
BOSTON, MASS

3 2044 103 034 534

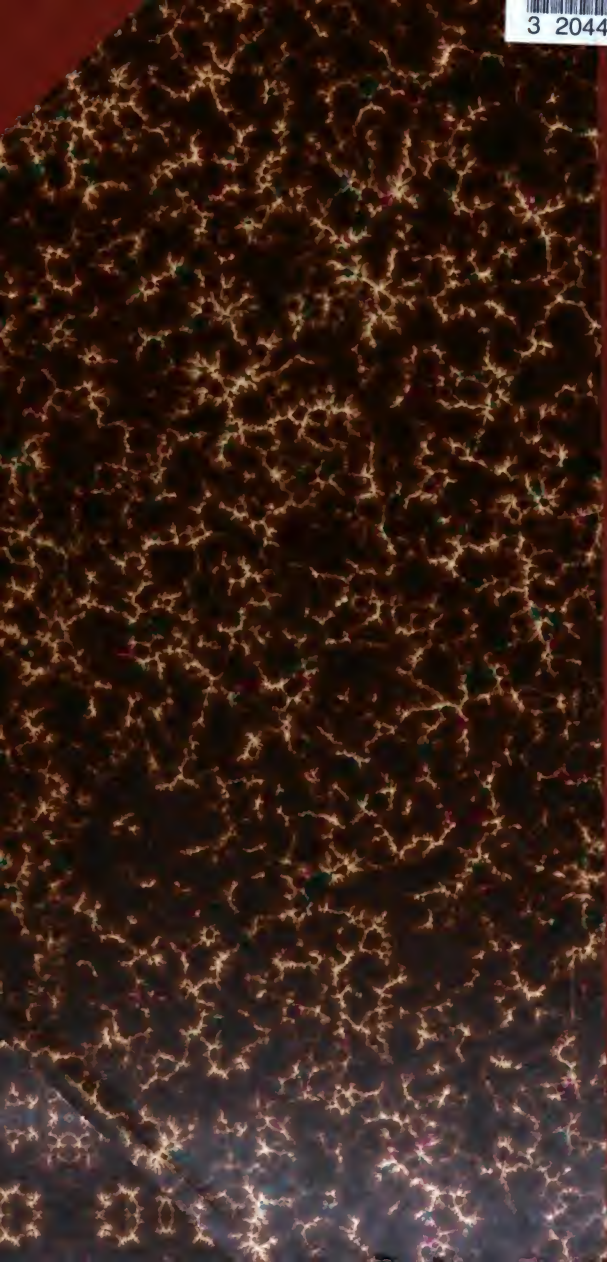

Digitized by Google